

In diesem Beitrag wird die Behandlung einer 51-jährigen Patientin mit guter allgemeiner Gesundheit und deren Versorgung mit Feldspatveneers, Presskeramikteilkronen und implantatgetragenen Brücken vorgestellt. Die Ausgangssituation in diesem Patientenfall zeigt ein prothetisch und konservierend insuffizient versorgtes Erwachsenengebiss mit Klasse II-Verzahnung (Deckbiss) und einseitig verkürzter Zahnreihe (Kennedy-Klasse II).



## Ästhetische Rehabilitation im parodontal geschädigten Gebiss

Dr. Sven Egger, M.Sc., ZTM Peter Hammer

Die habituelle Okklusion wurde zugunsten der zentralen Kondylenposition aufgegeben, da eine größere okklusale Rehabilitation vorgesehen war und die zentrische Okklusion durch die vorrangige prothetische Versorgung von der Patientin nicht eingenommen werden konnte. Bei der klinischen Funktionsanalyse zeigten sich Anzeichen einer parafunktionellen Störung. Die ästhetisch-rekonstruktive Behandlung erfolgte nach Vorbehandlung mit Schiene und temporären Kompositaufbauten (im Sinne einer festsitzenden Schiene) mit Presskeramikteilkronen und Veneers.

Der Erstbesuch und die Erhebung der allgemeinmedizinischen Anamnese erfolgte am 12. Juli 2012. Die Raucheranamnese ist positiv (circa zehn Zigaretten/Tag). Es liegen keine allergischen Reaktionen auf bestimmte Medikamente vor. Die Patientin ist am

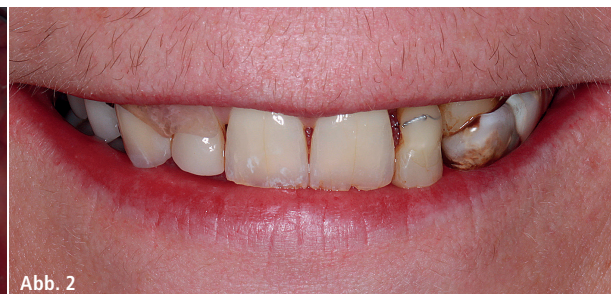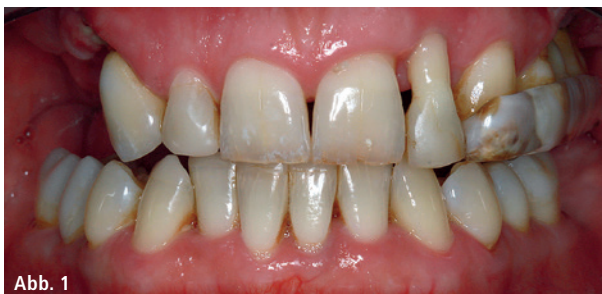29.11.1966 geboren. Die letzte zahnärztliche Untersuchung fand vor circa einem halben Jahr statt. Bis zu diesem Zeitpunkt suchte sie halbjährlich ihren Hauszahnarzt zur Kontrolle/Zahnreinigung auf. Sie interessiert sich für eine Gesamtrestauration ihrer Zähne. Sie weist darauf hin, dass sie mit ihrem bisherigen Hauszahnarzt nicht mehr zufrieden ist und seit der letzten Behandlung (Brücke oben rechts) auch das Gefühl habe, der Biss stimme nicht mehr.

Sie ist nach Aufklärung und eingehender Beratung an einer Gesamtbehandlung ihres Kauorgans interessiert. Sie legt großen Wert auf eine ästhetisch-funktionelle und dauerhafte Verbesserung ihrer Situation und steht einer notwendigen und umfangreichen ästhetisch-rekonstruktiven Rehabilitation aufgeschlossen gegenüber.

### Klinischer Befund

Disharmonie im gingivalen Verlauf Regio 22 (lokalisierte parodontalbedingte Rezession; Abb. 1). Nach Initialbehandlung und Aufnahme des Parodontalstatus entschied sich der Behandler aufgrund des massiven Attachmentverlustes und der Raucheranamnese zunächst für ein geschlossenes parodontales Vorgehen. An Zahn 22 sollte zusätzlich mit einem parodontalchirurgischen Zugang (Schmelz-Matrix-Protein/Knochenersatzmaterial) der kraterförmige Defekt behandelt werden. Im weiteren Verlauf sollte eine kieferorthopädische Extrusion zusätzlichen Attachmentgewinn bringen, um dann nach Exzision des fraglichen Zahnes 22 ausreichend Stützgewebe für ein Einzelzahnimplantat zur Verfügung zu haben.

Die Patientin verfügt über eine kurze und schmal geformte Oberlippe (Abb. 2).



**Abb. 1:** Regio 22 lokalisierte parodontalbedingte Rezession. – **Abb. 2:** Die Patientin verfügt über eine kurze und schmal geformte Oberlippe.

Der Bukkalkorridor ist normal ausgeprägt. Die Oberkieferfront empfindet die Patientin von der Länge als ausreichend, das entspannte Lächeln zeigt ungefähr 5–6 mm der Frontzahnreihe. Es zeigen sich Abrasionen im Bereich der Ober- und Unterkieferfrontzähne. Die Breite des Lächelns misst bis in den Bereich der zweiten Prämolaren. Interinzisallinie und Mittellinie stimmen überein. Die Okklusionsebene steht parallel zur Kommissurenlinie (Horizontalen).

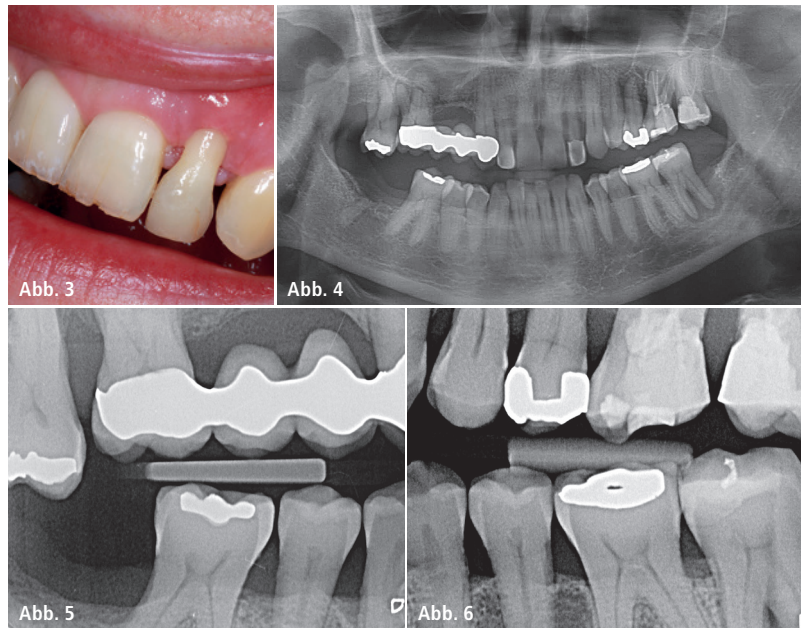Die leicht oval-quadratisch imponierende Zahnform erscheint harmonisch zur Gesichtsform der Patientin (Abb. 3).

### Dentalstatus

An Zahn 24 imponiert ein keilförmiger Defekt. Neben den bereits erwähnten abrasiven Zahnhartsubstanzverlusten ist die ursprünglich okklusale Morphologie im Front- und Seitenzahnbereich teilweise noch vorhanden.

Neben den bereits verfärbten Kompositrestaurationen sowie des abrasiv bedingten Schmelzverlustes erscheint die Farbe der Zähne als zu gelb und zu dunkel. Die Patientin wünscht sich im Rahmen der Rehabilitation in dieser Frage eine deutliche Verbesserung.

Im Oberkiefer erscheint der Zahnbogen quadratisch. Der Oberkieferfront-Überbiss beträgt 5 mm. Durch den parodon-

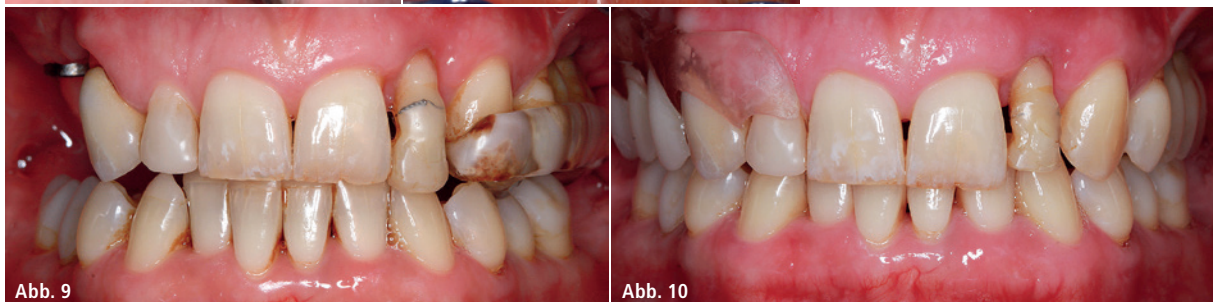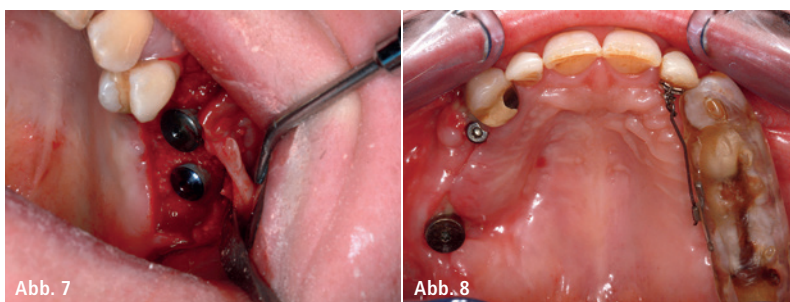


**Abb. 3:** Die leicht oval-quadratisch imponierende Zahnform erscheint harmonisch zur Gesichtsform der Patientin. – **Abb. 4:** OPT – Kein Anhalt auf nicht zahnverursachte Prozesse. Chronische Parodontitis generalisiert (OK-Front und SZ-Bereich) und lokalisiert aggressiv (17, 16, 22, 25, 26, 27 und 37). Elongation 17. Insuffiziente Amalgam- und Kompositfüllungen v.a. im SZB des OK und UK. Insuffiziente Wurzelfüllungen 26 und 27. – **Abb. 5:** Bissflügel rechts – Elongation 17, vertikaler Knochendefekt 16 distal und 47 distal, insuffiziente Ag-Füllung 47 okklusal, Karies 45 Grad III okklusal und mesial. – **Abb. 6:** Bissflügel links – Sekundärkaries 14 distal, 15 mesial und distal, unterkonturierte Füllungsgränder 26 distal und 27 mesial, insuffiziente Kompositfüllung 37 und Ag-Füllung 36, Karies Grad II 34 distal und 35 mesial, parodontaler Attachmentverlust (vertikaler Knochenabbau distal, Furkationsbefall Grad III).

talbedingten Verlust an Attachment des seitlichen Schneidezahnes wirkt die Zahnstellung unharmonisch. Zudem zeigen sich unschöne „schwarze Dreiecke“ im Interdentalbereich.

Zusammenfassung der ästhetischen Problematik (Abb. 4–6): Es zeigt sich

hinsichtlich der Länge (Frontzähne/Lächeln), Weichgewebeverlauf (Fronzähne OK) und Farbe der Zähne ein objektiv verbesserungswürdiger Zustand, welcher auf Wunsch der Patientin im Rahmen einer umfassenden prothetischen Rehabilitation erreicht werden soll.



**Abb. 7:** (Früh-)Implantation 26, 27 mit externem Sinuslift nach Weichgewebeheilung. – **Abb. 8–10:** Reevaluation/Akzeptanz der neuen VDO nach Adaptationsphase von acht Monaten.

### Diagnosen

- Chronische generalisierte Parodontitis
- Chronische (aggressiv) lokalisierte Parodontitis (17, 16, 22, 25, 26, 27 und 37)
- Parafunktion mit Zahnhartsubstanzverlust (Attrition) v.a. im FZB



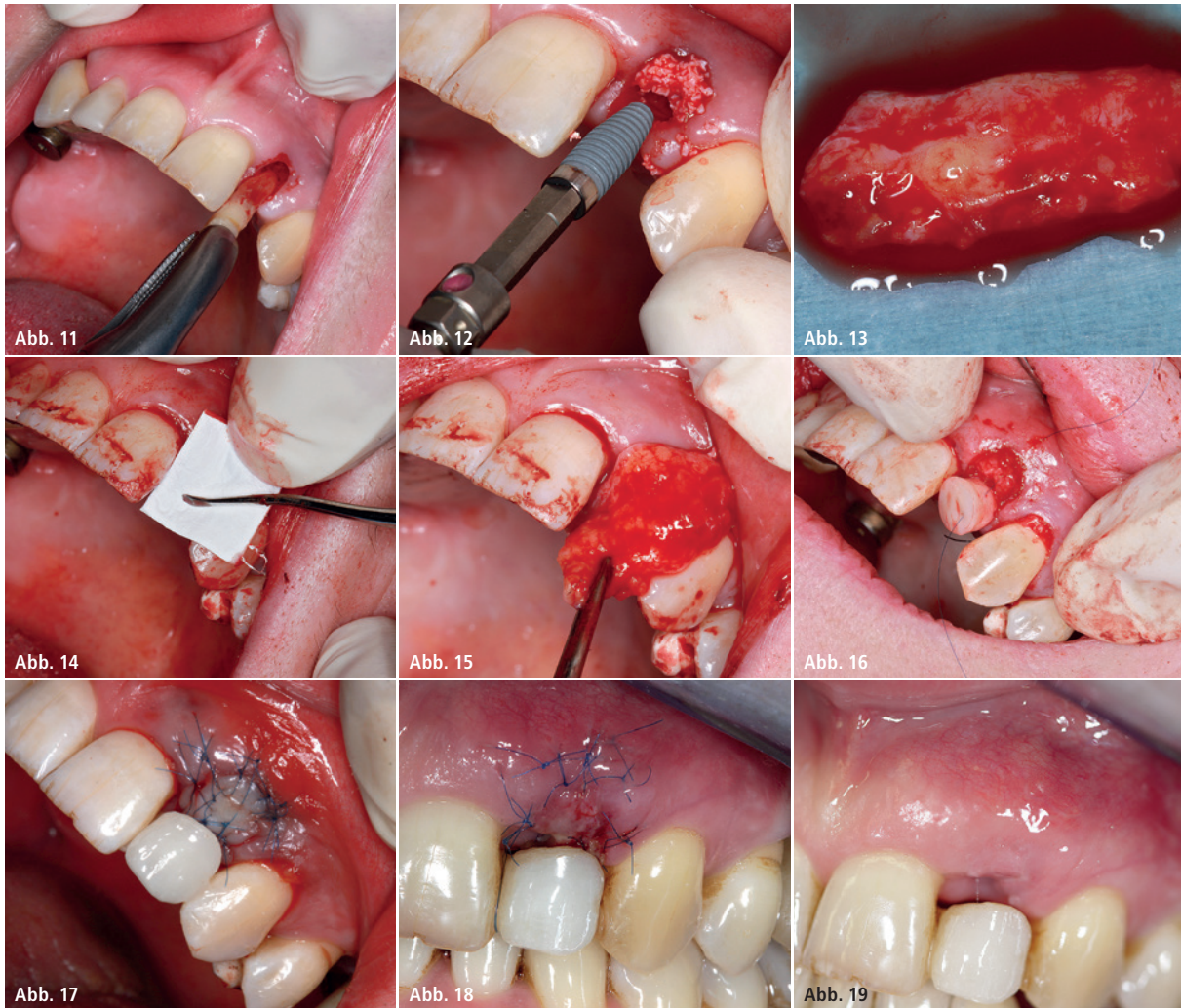


Abb. 11: Extraktion von Zahn 22. – Abb. 12–19: Sofortimplantation 22 mit Weichgewebeaufbau (Bindegewebsstransplantat).

- Angle-Klasse I mit Tiefbiss und einseitig verkürzter Zahnreihe (Kennedy-Klasse II)
- Leichte Hypertonie bei M. masseter und M. temporalis beidseits
- Kopfschmerzen, Verspannungen im Schulter- und Halsbereich
- konservierend-prothetisch insuffizient versorgtes Erwachsenenengebiss
- Insuffiziente Wurzelfüllungen 26, 27 („dumpfes Gefühl“, „Zähne reagieren auf Wetteränderung“)
- Elongierter Zahn 17

#### Behandlungsablauf

Zunächst wurde eine Abformung im Ober- und Unterkiefer mit Alginat (Aroma Fine DF III, GC) und ein Bissregistrat (Beauty Pink Wax X Hard, Moyco Union Broach, Bosworth Superbite) in zentrischer Kondylenposition (ZKP) angefertigt. Danach

erfolgte die Gesichtsbogen- und Clinometerübertragung (ARTEX 3D, Amann Girrbach Dental) zur weiteren Planung.

In der darauffolgenden Prophylaxesitzung fand eine professionelle Zahnreinigung einschließlich Reevaluation statt. Anschließend wurde der Foto-status und ein Full-Wax-up angefertigt sowie ein CMD-Screening durchgeführt.<sup>1</sup>

Nach geschlossener parodontaler Vorbehandlung wurde die gesteuerte Knochenregeneration (GBR) in Regio 22 mit einem Schmelz-Matrix-Protein realisiert (Emdogain/Bio-Oss). Im weiteren Schritt erfolgten die Extraktionen der Zähne 17, 25, 26, 27 und 37 und eine Socket Preservation der Alveolen mit DBBM/Kollagenmembran (Abb. 7). Der Kiefer wurde provisorisch mit einer Teilprothese aus Nylon versorgt.

Die Bisslageveränderung des Unterkiefers wurde mittels Schienen- und Einschleiftherapie (IKP nach RKP mittels Einschleifprotokoll) realisiert.

In Regio 26, 27 wurden nach abgeschlossener Weichgewebeheilung zwei Implantate (Guided Surgery, Nobel-Guide, Nobel Biocare) mit externem Sinuslift inseriert. Die Versorgung erfolgte dann mit einer laborgefertigten Kunststoffextensionbrücke (LZP) nach Einheilphase von sechs Monaten (Abb. 8).

Nach einer Adaptationsphase von acht Monaten erfolgte die Reevaluation/Akzeptanz der neuen VDO. Die Patientin fühlte sich mit der neuen horizontalen und vertikalen Bisslage sehr wohl, und es liegen keine Anzeichen oder Symptome einer Kiefergelenkdysfunktion vor.

Im weiteren Verlauf wurde der Zahn 16 extrahiert und die Alveole

# Die Event-Highlights der Region DACH 2017



**SPECIAL PRICES**  
Attraktive Vergünstigungen für  
Studenten und Assistenzärzte!

Wir laden Sie herzlich zu unseren Veranstaltungen der Region DACH 2017 ein.  
Halten Sie sich jetzt schon folgende Termine frei:

- **2. Nobel Biocare Gipfeltreffen Schweiz**  
Weggis / Schweiz, Freitag, 23. Juni bis Samstag, 24. Juni 2017
- **5. Nobel Biocare Gipfeltreffen Österreich**  
Saalfelden / Österreich, Donnerstag, 13. Juli bis Samstag, 15. Juli 2017
- **7. Nobel Biocare Ostseesymposium**  
Rostock / Deutschland, Freitag, 29. September bis Samstag, 30. September 2017

Mehr Informationen zu den Programmen und der Anmeldung erhalten Sie unter [fortbildung@nobelbiocare.com](mailto:fortbildung@nobelbiocare.com)

Freuen Sie sich auf interessante Vorträge und Workshops mit renommierten Referenten.

**Wir freuen uns auf Sie!**

Ihr Nobel Biocare Team



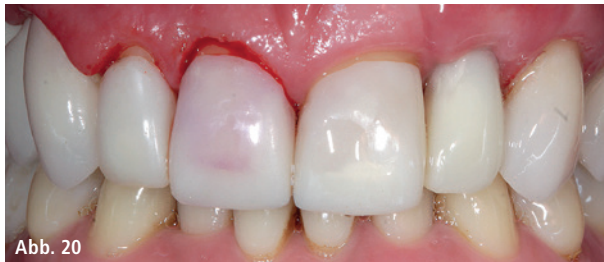

Abb. 20

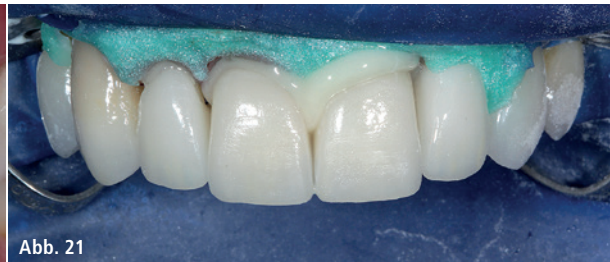

Abb. 21

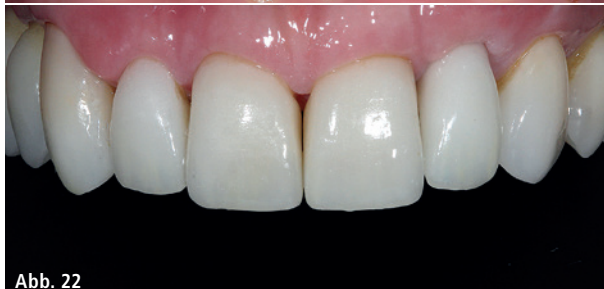

Abb. 22

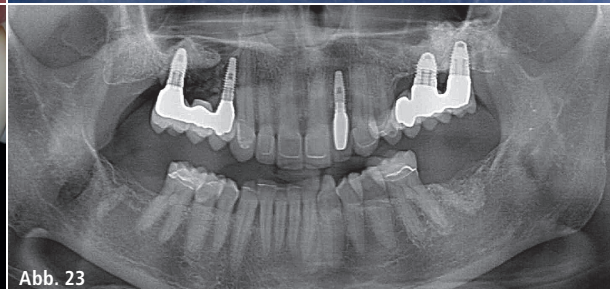


Abb. 23

**Abb. 20:** Klinisch-ästhetische Kronenverlängerung 12, 11 und 21. Versorgung mit LZP für drei Monate. – **Abb. 21:** Eingliederung der Frontzahnveneers 12, 11, 21, 23 und Presskeramikteilkrone 13, 24. – **Abb. 22:** Stabile und gesunde Weichgewebsverhältnisse nach abgeschlossener Behandlung. – **Abb. 23:** Schlussröntgen OPT.

mit DBBM aufgefüllt und mit einer Kollagenmembran abgedeckt (GBR). Die kieferorthopädische Extrusion 22 fand in einer Klinik für Kieferorthopädie und Kinderzahnmedizin statt (Prof. Carlalberta Verna, Universitätskliniken für Zahnmedizin, Basel; Abb. 9–11). Anschließend erfolgte die Präparation für die definitive Versorgung im Unterkiefer 36, 31, 41, 42, 43 und 46. Die prothetische Versorgung erfolgte

mit Table Tops im FZB und Teilkronen im SZB. Die Presskeramikteilkronen und Tabletops wurden nach Einprobe adhäsiv befestigt (Syntac Classic, Variolink II, Ivoclar Vivadent). In einem weiteren Schritt fand die Extraktion 22 mit Sofortimplantation und Weichgewebeaufbau (Socket Seal; Abb. 12–20) statt.<sup>2,3</sup> Danach erfolgten die (Früh-)Implantation (Guided Surgery, NobelGuide, Nobel

Biocare) Regio 16 mit externem Sinuslift und Regio 14 nach Weichgewebeheilung. Die Einheilphase betrug sechs Monate. An den Zähnen 12,11,21 wurde eine klinische ästhetische Kronenverlängerung durchgeführt und für drei Monate mit einem laborgefertigten LZP versorgt. Im letzten Schritt erfolgte die Präparation für die definitive Versorgung im Oberkiefer 13–24 mit Fullveneers,

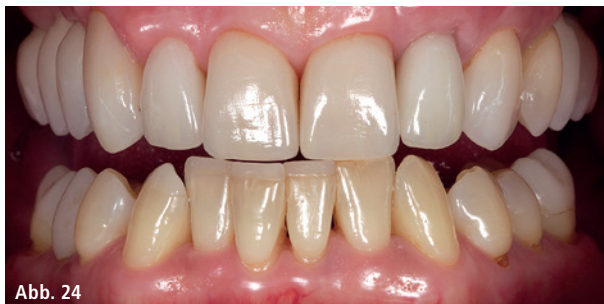

Abb. 24

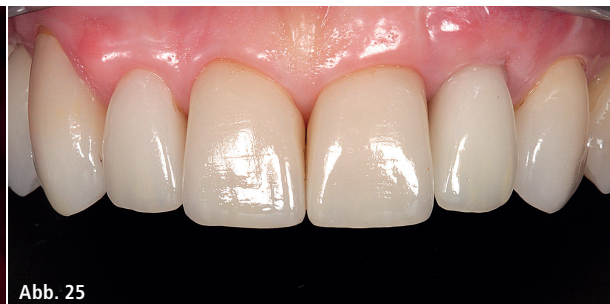

Abb. 25

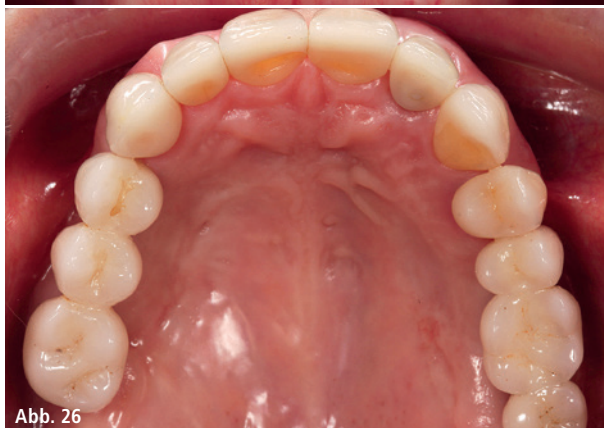

Abb. 26

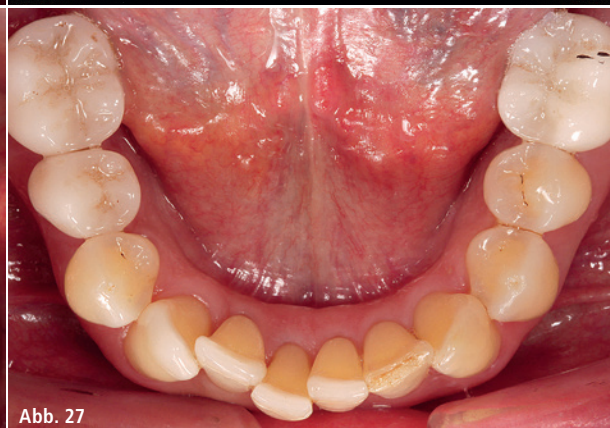
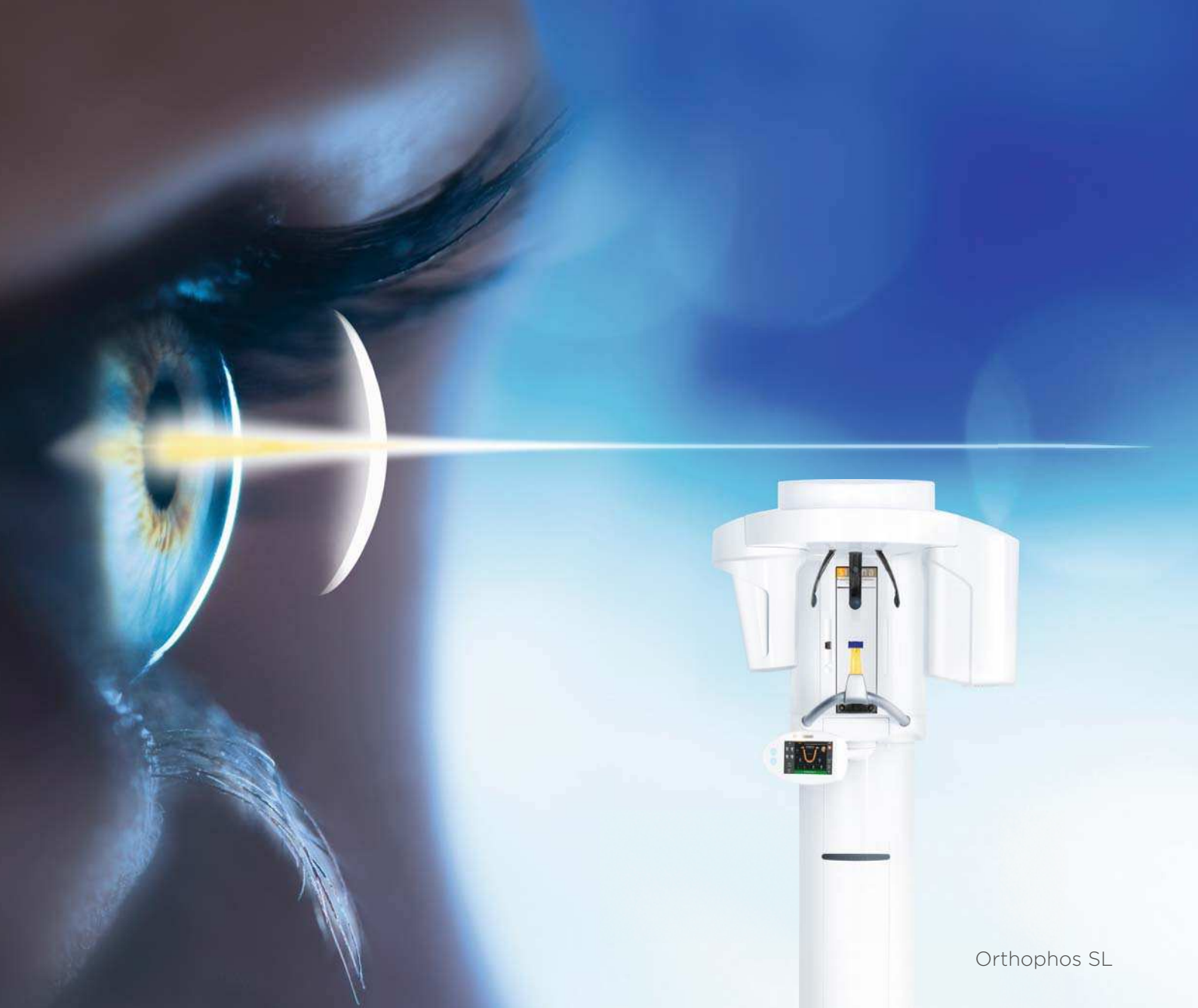
Abb. 27

**Abb. 24:** Frontale Ansicht 24 Monate nach der Sanierung. – **Abb. 25:** OK 6-6 24 Monate nach der Sanierung. – **Abb. 26:** Okklusale Ansicht Oberkiefer 24 Monate nach der Sanierung. – **Abb. 27:** Okklusale Ansicht Unterkiefer 24 Monate nach der Sanierung.



Orthophos SL

## Die neuen Bildgebenden Systeme von Dentsply Sirona Mit Sicherheit mehr sehen.

Mit Bildgebenden Systemen von Sirona investieren Sie in beste Bildqualität und höchste Diagnosesicherheit, beispielsweise mit dem Orthophos SL und der neuen DCS Technologie. Röntgenstrahlen werden mit dem DCS Sensor nicht wie bisher zunächst in Licht, sondern direkt in elektrische Signale umgesetzt. Ihr Vorteil: Bilder ohne Streuverluste in außergewöhnlicher Zeichenschärfe.

Mehr erfahren: [sirona.com/dcs](https://sirona.com/dcs)



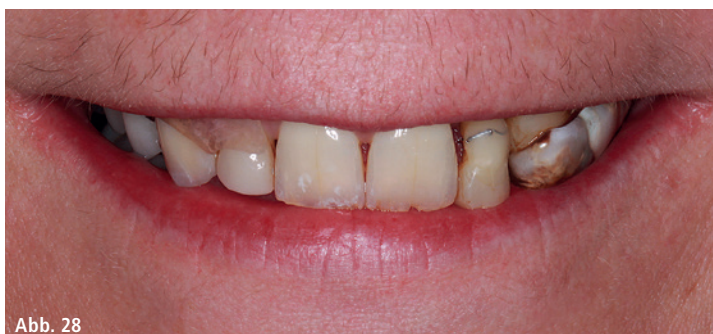

Abb. 28

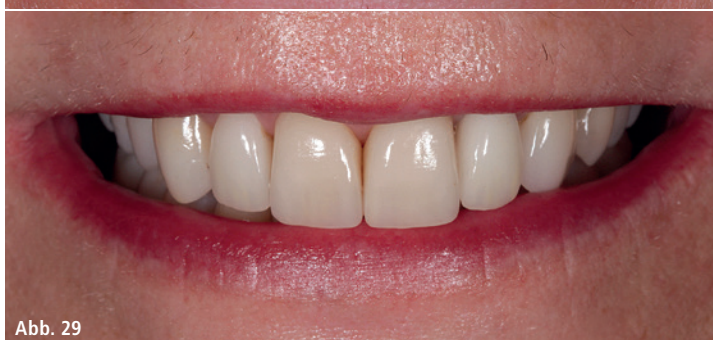

Abb. 29



Abb. 30

Abb. 28–30: Vergleich Ausgang und Abschluss.

Teilkronen und Zirkonimplantatbrücken 16 auf 14 und 26/27 mit Prämolarenextensionsglied 25. Diese wurden nach mehreren Einprobessitzungen adhäsiv befestigt (Abb. 22).<sup>4</sup>

### Schlussbefund

Es zeigen sich stabile und gesunde Weichgewebsverhältnisse nach abgeschlossener Behandlung. Die Disharmonie im Gingivaverlauf Regio 22 konnte durch die regenerativen Maßnahmen einerseits (GBR/Extrusion/BGT) und den resektiven Ansatz auf der kontralateralen Seite (klinisch-ästhetische Kronenverlängerung 12, 11, 21) andererseits weitestgehend kompensiert werden und erscheint der Patientin nun als sehr harmonisch (mittelhohe Lachlinie; Abb. 23). Beim Lächeln entspricht die Kurve der Schneidekanten der Krümmung der Unterlippe.

Die Oberkieferfront empfindet die Patientin von der Länge her als sehr angenehm, das entspannte Lächeln zeigt ungefähr 6–8 mm der Frontzahnreihe. Die leicht oval-rechteckig imponierende Zahnform ähnelt der Gesichtsform der Patientin.

Der keilförmige Defekt im Bereich 24 sowie die okklusale Morphologie bei den konservierend insuffizient versorgten Seitenzähnen und Frontzähnen des

Ober- und Unterkiefers konnten durch die prothetische Sanierung wiederhergestellt werden (Abb. 24).

### Spätbefund nach zwei Jahren

In dem vorliegenden Fall mit fortgeschrittenem parodontalen Verlust an Knochen und Weichgewebe kann ein interdisziplinäres Vorgehen mittels kieferorthopädischer Extrusion parodontal geschädigter oder nicht erhaltungswürdiger Zähne vor Extraktion und Ersatz durch Implantate eine sehr gute Methode für die ästhetische Behandlung darstellen.<sup>2,3,5,6</sup> Mit der durchgeführten kombiniert parodontal-kieferorthopädischen Therapie sowie der prothetischen Sanierung zeigt sich die Patientin nach zwei Jahren Tragezeit vollumfänglich zufrieden (Abb. 25–31). Aufgrund der funktionellen Vorbehandlung (Schienen und Einschleiftherapie in ZKP) sowie der konservativen Zahnpräparationen im Teilkronen- und Fullveneerdesign sind okklusionsprophylaktisch und biologisch (Zahnvitalität) alle Anforderungen an eine moderne zahnschonende Vorgehensweise erfüllt worden.<sup>7</sup> Die Hart- und Weichgewebsverhältnisse um das Sofortimplantat 22 sind entzündungsfrei und stabil. Es zeigen sich keinerlei Beschwerden im Kiefergelenkbereich. Die Sondierungstiefen

liegen alle im Bereich von 3–4 mm. Aufgrund der parodontalen Vorerkrankung sowie der Raucheranamnese wurde ein sehr engmaschiges Recall von zwei bis drei Monaten gewählt, welches die Patientin gewissenhaft einhält. Für die vorliegende Versorgung darf bei weiterhin entsprechender Sorgfalt mit einer guten Langzeitprognose gerechnet werden.

### Kontakt

#### Dr. Sven Egger, M.Sc.

Grünpfahlgasse 8  
4001 Basel, Schweiz  
Tel.: +41 61 2618333  
DrSven-Egger@aesthetikart.ch  
www.aesthetikart.ch

#### ZTM Peter Hammer

Centralbahnplatz 13  
4051 Basel, Schweiz  
Tel.: +41 61 2718770  
peter.hammer@dentalart-schweiz.ch  
www.dentalart-schweiz.ch



Mehr Preisvorteil

# MEHR STABILITÄT

Mehr Angebot

Mehr Garantie

Mehr Service

Mehr Sicherheit

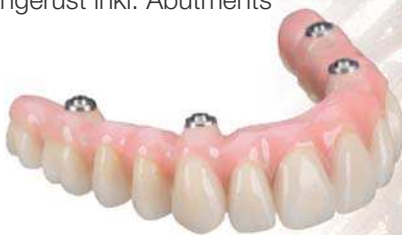Mehr Ästhetik

Mehr Qualität

PREISBEISPIEL:

## Prothetische Versorgung auf vier Implantaten

Kunststoffzähne auf gefrästem  
Titangerüst inkl. Abutments\*



KOMPLETTPREIS

**899,-€**

zzgl. MwSt.

\*lieferbar für viele Implantatsysteme

### Der Mehrwert für Ihre Praxis

Als Komplettanbieter für zahntechnische Lösungen beliefern wir seit 30 Jahren renommierte Zahnarztpraxen in ganz Deutschland. Ästhetischer Zahnersatz zum smarten Preis – so geht Zahnersatz heute.

[www.permadental.de](http://www.permadental.de) | Telefon 0 28 22 - 1 00 65

**permadental**  **semperdent**  
Modern Dental Group