

# Zahnbehandlungen bei dementen Menschen

Von der Empfehlung einer Räumung zur Empfehlung, die Frontzähne mit Komposit zu erhalten.  
Von Dr. med. dent. Walter Weilenmann, Wetzikon, Schweiz.

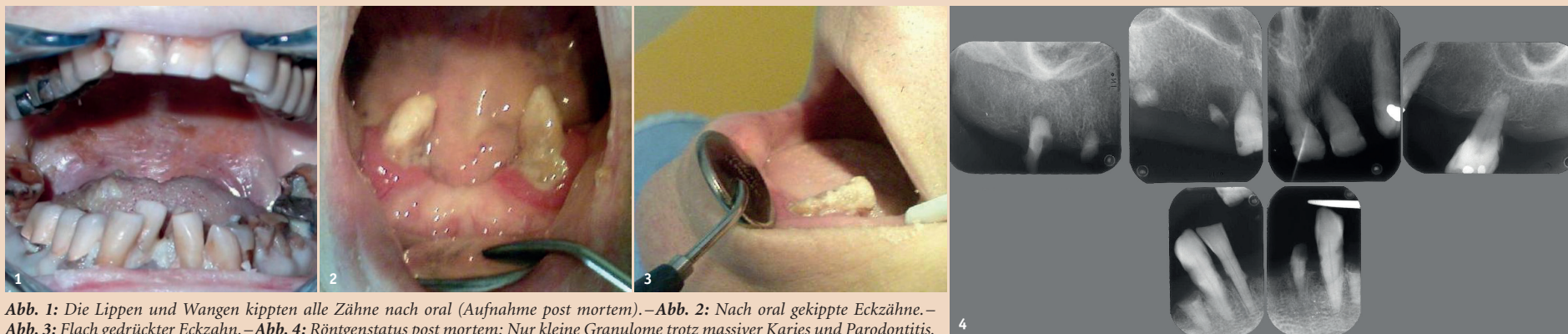


Abb. 1: Die Lippen und Wangen kippten alle Zähne nach oral (Aufnahme post mortem). – Abb. 2: Nach oral gekippte Eckzähne. – Abb. 3: Flach gedrückter Eckzahn. – Abb. 4: Röntgenstatus post mortem: Nur kleine Granulome trotz massiver Karies und Parodontitis.

Im Laufe einer demenziellen Entwicklung kann ein weitreichender Zahnzerfall entstehen. Erstaunlicherweise ist er praktisch schmerz- und medizinisch harmlos. Die ästhetische Einbuße bewirkt bei den Angehörigen jedoch oft dringende Behandlungswünsche. Sie sind ohne Anästhesie erfüllbar, wenn der Zahnarzt reizarm arbeitet. Die folgenden Beobachtungen entstanden im Laufe der letzten 30 Jahre im Alzheimer Kompetenzzentrum in Wetzikon (Sonneweid) und in der Praxis des Autors.

## Demenz

In Deutschland leben in 13.000 Heimen etwa 1,5 Millionen demente Menschen. In 30 Jahren werden es doppelt so viele sein. Die Demenz hat viele Ursachen, und ihr Verlauf ist entsprechend vielfältig. Im Durchschnitt dauert der Aufenthalt in einem Pflegeheim drei bis vier Jahre. Die Pflege ist ausschlaggebend für das Wohlbefinden der Betroffenen. Sie werden in der Sonneweid je nach Krankheitsstadium verschieden betreut.

Im **ersten Stadium** leben die Betroffenen in Wohngruppen zu acht Bewohnern. Sie haben die örtliche und zeitliche Orientierung weitgehend verloren, können aber noch verständlich miteinander sprechen und im Haushalt mithelfen, und sie wirken auf Außenstehende eher normal. Auf unangenehme Reize reagieren sie sehr ängstlich. Sie putzen ihre Zähne zum Teil selber oder lassen sich gerne dabei helfen. Süßigkeiten sind ein wichtiges Element in ihrer Ernährung. Ihr Genuss trägt unbestritten zur Lebensqualität bei, und Zucker ist ein wichtiger Nährstoff für das demente Gehirn. Mit der zunehmenden Steifigkeit der Hände und oralen Weichteile entsteht multiple Karies.

Die Bewohner befinden sich im **zweiten Stadium** in der Pflegeabteilung und werden Tag und Nacht betreut. Sie benötigen Hilfe beim Ankleiden, Essen, Auffinden ihrer Zimmer usw., und oft befällt sie eine motorische Unruhe (Wandertrieb). Sie sprechen unverständlich, aber Angehörige können den Sinn erahnen. Unangenehme Reize wehren sie energisch ab. Mit dem Erstarren der Muskeln und Gelenke hören die Kaubewegungen auf und flüssige Nahrung wird notwendig. Die festen Lippen, Wangen und die Zunge verunmöglichen jede wirksame Mundhygiene und erzeugen einen übermäßigen, meistens nach oral gerichteten Druck gegen die Zähne. Wegen des Aus-

bleibens der Kautätigkeit entstehen Elongationen und die Okklusion wird dysfunktional (Abb. 1). Die Frontzähne dienen aber noch zum Nagen (an der Bettwäsche), zum Fletschen (bei Angst vor einem Unbekannten) und zum Beißen (zur Abwehr einer unerwünschten Person). Typisch sind erste Wurzelreste bei den Molaren und große, labiale Frontkaries.

Die Patienten im **dritten Stadium** sind nun bettlägerig und befinden sich in der Pflegeoase (mehrere Betten in einem großen Saal). Einige liegen, ohne den Kopf abzulegen, und andere bewegen sich ständig, stoßen Rufe aus und können kraftvoll zupacken, wenn ihnen jemand zu nahe kommt. Die meisten sind jedoch ruhig, beobachten still den Betrieb im Saal oder scheinen gar zu schlafen. Sie genießen es, wenn die Pfleger ihre Körper mit kinästhetischen Lockerungen wieder beweglich machen. Begrüßt man sie, so antworten sie vielfach mit einem Augenaufschlag oder mit einigen Worten, die irgendeinen losen Bezug zur aktuellen Situation oder zu früheren Erlebnissen haben. Sie erkennen gut, ob eine Stimme vertraut, respektvoll oder respektlos klingt, und reagieren entsprechend zutraulich oder abweisend. Unangenehme Reize lösen einen Abwehrreflex aus, der jedoch sofort verebbt, wenn der Reiz aufhört. Einzelne Zähne sind nach oral gekippt (Abb. 2) oder können flach auf der Gingiva liegen (Abb. 3). In der Regel sind multiple Wurzelreste im ganzen Gebiss vorhanden.

## Die Harmlosigkeit des Zahnzerfalls

Erstaunlicherweise konnte in der Sonneweid in den letzten 30 Jahren an den anfänglich 100 und heute 150 Bewohnern kein einziger dentogener oder parodontaler Abszess oder eine Wangenschwellung beobachtet werden. Der einzige Notfall betraf einen jüngeren Bewohner zu Beginn des zweiten Stadiums, der Kettenraucher war und eine ANUG entwickelte. Anfangs vermuteten die Pfleger oft Zahnschmerzen, wenn ein Bewohner nicht mehr richtig essen wollte. Der herbeigerufene Zahnarzt fand jedoch nie einen erklärenden Befund. Mit der Zeit wurde klar, dass das regungslose Sitzen vor dem vollen Teller eher den Übergang ins dritte Stadium als einen Zahnschmerz andeutet. Heute besteht große Gewissheit, dass der Zahnzerfall schmerzfrei und ohne medizinische Komplikationen verläuft.

Um sicher zu sein, dass keine versteckten Granulome oder andere pathogene Veränderungen in den Kieferknochen vorlagen, wurden 2007 mit Bewilligung der Ethikkommission in Bern die Zähne von zehn verstorbenen Alzheimerpatienten geröntgt. Es fanden sich bei über 100 kariösen Zähnen und Wurzelresten nur wenige apikale Aufhellungen von lediglich einem Millimeter Größe, die meisten Wurzelreste waren deutlich verkürzt und die Pulpen weitgehend obliteriert (Abb. 4). Bei einem Molar mit schwerer Parodontitis war nur noch die palatinale Wurzel im Knochen verankert. Die anderen beiden Wurzeln befanden sich außerhalb des Zahnfleisches (Abb. 5).

Für einen schmerzlosen Zahnzerfall sprechen zudem die fehlende Kautätigkeit, die rasante Karies und die demenzielle Nichtbeachtung. Ohne Kaubewegungen gibt es keine Aufbisschmerzen. Die Karies erweicht in kurzer Zeit allfällige spitze Kanten an den Wurzelresten. Und weil der Zahnzerfall den Betroffenen weder Angst noch Scham noch sonst irgendwelche Sorgen bereitet, verläuft er ohne Stress und bleibt subjektiv unbemerkt (Abb. 6).

## Räumung und implantatgestützte Vollprothesen?

2010 empfahlen die Professorinnen Dr. Frauke Müller und Dr. Ina Nitschke (im Buch „Der alte Patient in der täglichen Praxis“, S. 252 ff., Quintessenz Verlag), zu Beginn der Krankheit, die Zähne durch Prothesen und Implantate zu ersetzen, um eine langfristig stabile Situation herzustellen. Die Retention an Implantaten soll sicherstellen, dass die Prothesen auch bei Prothesenunfähigkeit getragen werden können. Diese Empfehlung ist aus der Außensicht eines Angehörigen oder Laien gut zu verstehen. Aber die Innensicht der Betroffenen sieht ganz anders aus. Ihre Kaufähigkeit ist nicht als langfristig zu bezeichnen, und der demenzielle Abbau hat keine stabilen Phasen. Die Betroffenen haben zu Beginn der Krankheit weitgehend gesunde Zähne, kauen feste Nahrung und wollen auf keinen Fall eine Prothese. Bei der Räumung würden zahlreiche Neuronen zwischen Gebiss, Gehirn und Kaumuskeln zerstört. Mund und Zähne belegen im sensorischen und motorischen Cortex („Homunculus“) etwa gleich viel Platz wie die Beine, und ihre Verbindungen zum assoziativen Cortex sind bedeutungsvoll. 2012 hat Brand-Luzi (Universität Basel) zeigen können,

dass Prothesenträger einen weniger sicheren Gang haben als bezahnte Menschen. Damit erhöht die Räumung möglicherweise die Sturzgefahr und beschleunigt mit Sicherheit den zerebralen Abbau. Im zweiten Stadium der Krankheit erkennen sich die Betroffenen im Spiegel nicht mehr und wissen nicht, wozu eine Prothese dient. Sie könnten nicht auf eine Druckstelle oder kauinstabile Zahngruppe hinweisen, sich weder mit Beißen wehren noch sich beim Nagen

bei denen Angehörige oder Pfleger vermuten, dass sie Schmerzen oder zu einer Selbstverletzung geführt haben.

*Prinzip:* Die Exaktion wird so ausgeführt, dass keine oder nur eine milde Abwehr entsteht. Der Eingriff geschieht bei Dämmerlicht und abends, wenn der Pflegebetrieb reduziert ist. Stimmen und Geräusche im Rahmen der normalen Geräuschkulisse eines Mehrbettzimmers stören nicht. Wenn der Patient zu einer Ab-

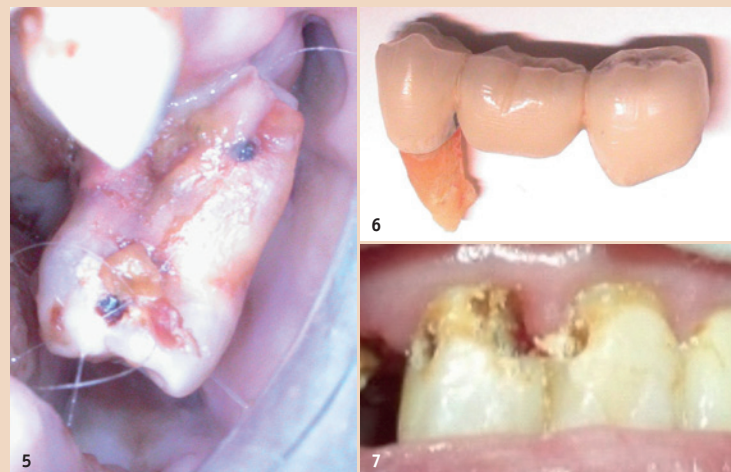


Abb. 5: Enorme Parodontitis ohne Verhaltensauffälligkeit. – Abb. 6: Eine Bewohnerin hat diese Brücke während des Mittagessens selber aus dem Mund genommen, neben den Teller gelegt und weitergegessen, als ob nichts passiert wäre. – Abb. 7: Karies bei 1+1 ohne Schmerzsignale.

selber spüren. Und wenn die Kaumuskeln so steif werden, dass man lieber Löffelnahrung schlürft, sind Prothesen keine Hilfe, sondern eher hinderliche Fremdkörper. Im Endstadium könnten sich die verspannten Lippen und Wangen an einem Implantat wund reiben. Die Innensicht hat demzufolge mehrere Aspekte, die gegen Prothesen und Implantate sprechen.

## Zahnbehandlungen

### Behandlungen in Narkose

1990 wurden in der Sonneweid vier Sanierungen in Narkose durchgeführt. Leider führte jedoch die vierte Narkose zum Tod der Patientin. Offenbar haben demente Menschen ein hohes Narkoserisiko, weswegen die Sonneweid keine Zahnbehandlungen in Narkose mehr durchführen lässt.

### Extraktionen im Bett

Seither werden Extraktionen mit leichter Sedation (7,5 mg Dormicum) und unter Lokalanästhesie am Bett der Patienten durchgeführt.

*Indikation:* Die Indikation ist selten und betrifft vorwiegend Zähne,

weh- oder Ausweichbewegung ansetzt, wird die Manipulation angehalten, bis er wieder ruhig liegt.

*Ausführung:* Zu Beginn der Behandlung verabreicht ein Pfleger dem Patienten die Dormicum-Tablette. 15 Minuten später beginnt die Wirkung. Unterdessen richtet sich der Zahnarzt am Kopfende des Bettes mit Lupenbrille und Stirnlampe ein, sodass ihn der Patient nicht gut sehen kann. Der Patient wird so gelagert, dass sein Kopf für den Zahnarzt gut erreichbar ist. Die Assistentin bereitet die Handinstrumente und Hilfsmittel auf einem Tischchen neben dem Bett vor. Der Spiegel zum Abhalten der Weichteile wird mit der Hand vorgewärmt. Die Lippen werden etappenweise geöffnet, sodass die reaktiven Versteifungen abklingen können und der Patient immer nur eine kleine Veränderung spürt. Die Nadel wird zunächst nur 1–2 mm tief in die Umschlagfalte eingestochen. Dann wird das Anästhetikum sehr langsam injiziert. Danach wird eine allfällige palatinale Wurzel intraligamentär (und nicht über den N. pal. major) betäubt. Die Anästhesie wird mit Desmotomen geprüft. Die Zange lockert den Zahn mit wenig Kraft und



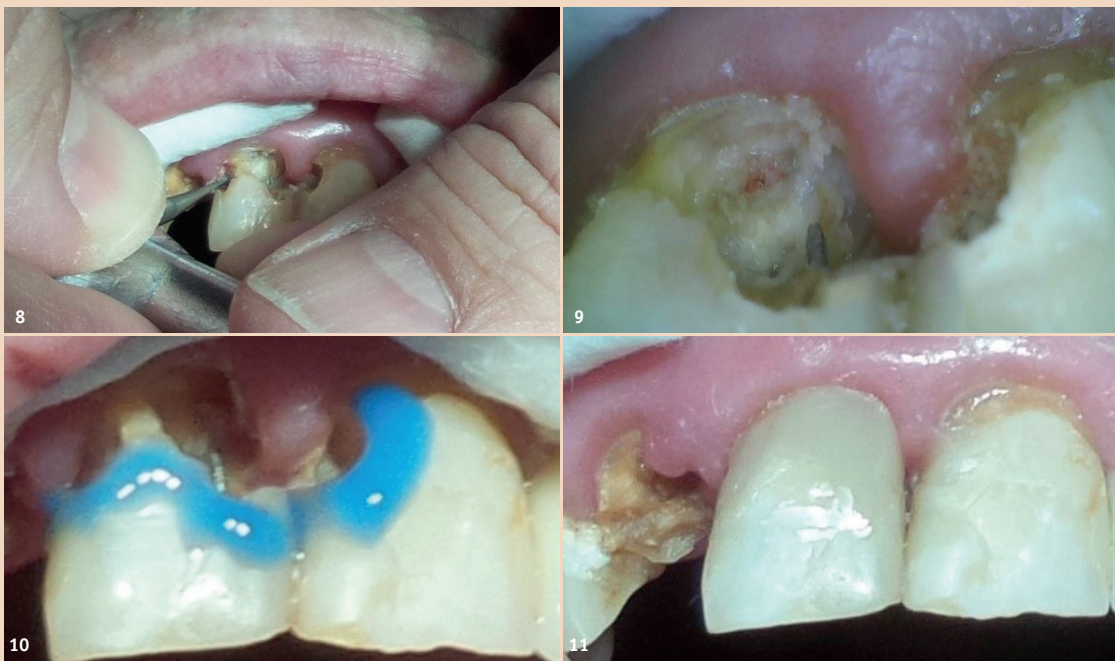

Abb. 8: Reizarmes, bimanuelles Exkavieren. – Abb. 9: Eröffnete Pulpa. Die Karies muss noch entfernt werden. – Abb. 10: Fertig exkaviert, Ätzen ohne Anschrägung, dann direkte Überkappung mit Syntac Classic und Flow. – Abb. 11: Komposit ohne Politur.

mit Rotationsbewegungen, sodass der Kopf nicht hin und her schaukelt. Die Luxationsbewegungen werden mit Pausen unterbrochen. In den Pausen finden intraalveolär zusätzliche desmodontale Ablösungsvorgänge statt. Nach der Entfernung des Zahnes wird die Alveole mit einem Finger und evtl. mit einer unterlegten Watterolle zugeedrückt, sodass möglichst wenig Blut entweicht. Nach der Koagulation wird mit trockenen und feuchten Watterollen das Blut im Mund und an den Lippen weggeputzt. Die Patienten schlafen meistens schon während der Behandlung ein. Die Heilung erfolgte bisher immer komplikationslos und ohne beobachtbare Schmerzsignale oder Verhaltensänderungen.

**Kompositfüllungen im Rollstuhl**

2017 wurden die ersten Kompositfüllungen an zwei Frontzähnen bei einer Patientin im zweiten Stadium gemacht.

*Transport und Betreuung:* Ihr Mann und ihr Sohn brachten sie im Auto in die Praxis. Die Anfahrt dauerte eine Stunde und war nicht komplikationslos. Die Patientin musste sich nämlich auf den Kreiseln des Nahverkehrs übergeben. In der Praxis kam sie im Rollstuhl schlafend an. Letzterer hatte eine schalenförmige Kopfstütze und eine Liegefunktion und wurde so neben den Patientenstuhl platziert, dass die Instrumente des Units benutzt werden konnten. Ihr Mann nahm auf dem Patientenstuhl Platz und sprach ihr während der Behandlung immer wieder ruhig zu und erklärte, dass jetzt der Zahnarzt ihre Zähne schön macht. Ihr Sohn bedeckte ihr mit der Hand die Augen, damit die Stirnlampe nicht blenden konnte. Aufgrund der beabsichtigten reizarmen Behandlung wurden weder eine Lokalanästhesie noch eine Sedation verabreicht.

*Indikation:* Erhalt der Frontzähne ohne Narkose um die lebenslang große ästhetische Bedeutung und nun basale Funktion dieser Zähne für die Patientin (Abb. 7).

*Reizarme Behandlung:* Auf Waskühlung, Spraynebelsauger, Kofferdam etc. wurde verzichtet. Einzige zwei kurze Watterollen unter der Oberlippe hielten die Zähne frei. Ein OptraGate musste nach wenigen Minuten wegen eines Hustenreizes ent-

fernt werden. Exkaviert wurde mit neuen Rosenbohrern bei etwa 1.000 Umdrehungen pro Minute (die Blätter des drehenden Bohrers sind gerade noch sichtbar) und mit einer Anpresskraft von 0–5 Gramm. Um jeden Ausschlag zu vermeiden, wurde das Handstück bimanuell geführt. Die beiden Mittelfinger lagen auf den Frontzähnen auf, die Daumen und Zeigfinger führten das Winkelstück am Mittelteil und am Kopf (Abb. 8). Der Bohrer wurde nicht wischend bewegt, sondern Punkt für Punkt seitlich abgesenkt und wieder angehoben. Am Bohrerkopf klebende Karies wurde mit Zellstoffupfern abgestreift. Die Kavität wurde nur wenige Male vorsichtig gespült. Der Bohrer streifte die Pulpa zweimal milde und verursachte beide Male eine minimal kleine, kurze Blutung (Abb. 9). Die direkte Überkappung geschah mit Syntac am Microbrush-Applikator und Tetric Flow. Der Schmelzrand wurde nicht angeschrägt (das rote Winkelstück ist nicht reizarm), sondern nur angeätzt (Abb. 10). Die letzte Schicht Komposit wurde mit dem Spatel und etwas Heliobond geglättet. Die Füllungen wurden weder poliert noch eingeschliffen (Abb. 11).

*Reaktion auf die Behandlung:* Während der Behandlung schnarchte die Patientin kurz und wollte zwischendurch Wasser trinken. Einzig bei den beiden Berührungen der Pulpa zuckte sie zusammen, entspannte sich aber beide Male sofort wieder. Als der Rollstuhl nach der Behandlung in die Sitzposition zurückgestellt wurde, öffnete sie sofort die Augen und lachte uns an. Die Rückreise verlief unauffällig, aber am Abend wurde eine leichte Kreislaufschwäche mit 38°C Fieber gemessen. Tags darauf war sie in guter Verfassung, hatte Appetit und zeigte eine den Betreuern zugeneigte Haltung.

**Beispiele kognitiver Lebendigkeit in der Demenz**

Demenzielle Menschen verfügen bis zuletzt über erstaunlich große und erfreuliche soziale und kognitive Möglichkeiten. Insbesondere reagieren sie positiv auf einen freundlichen Umgang, auch wenn sie es kaum mehr zeigen können. Das ist auch bei Zahnbehandlungen zu berücksichtigen. Zur Illustration dienen die folgenden Erlebnisse anlässlich meines

kürzlich erfolgten Besuches in der Sonnweid:

– Ein Patient im dritten Stadium ruft mir aus seinem Bett entgegen: „Nein, nein, nein.“ Also geh ich an

ihm vorbei zum nächsten Bett. Offenbar beobachtet er nun, wie ich die anderen Bewohner in ihren Betten besuche und Fotos von ihren Zähnen mache. Als ich mich ihm zufällig wieder nähere, ruft er „ja“ und versucht, mit seinen steifen, ungelinkten Händen seine Lippen auseinander zu ziehen. Dann kooperiert er mit viel gutem Willen, um auch fotografiert zu werden.

– Eine Patientin scheint im Bett zu schlafen. Bei der ersten winzigen Berührung ihrer Lippen öffnet sie schnell die Augen und schaut mich an. Ganz verlegen sage ich zu ihr: „Grüezi Frau R., ich bin der Zahnarzt und möchte ihre Zähne kontrollieren.“ Mit freundlicher Stimme antwortet sie: „Hier gefällt es mir. Nehmen Sie doch Platz und machen Sie es sich gemütlich!“

– Ein Patient schreit beim Untersuchen plötzlich „Au!“, sodass ich erschrecke. Seine Lippen waren sehr steif und ich versuchte mit etwas Kraft, sie zu öffnen. Aber dann ergänzt er sofort: „Ich habe es jetzt nur etwas laut gesagt“ und hält mir wieder bereitwillig den Mund entgegen für den Zahnuntersuch.

– Eine Patientin im mittleren Stadium kann nicht mehr verständlich sprechen und hat sich unglücklich bei einem Sturz den rechten Arm gebrochen. Sie sitzt nun behindert am Fenster mit dem geschienten Arm und betrachtet den besonnenen Waldrand in der Nähe. Da sagt sie mir unvermittelt: „So möchte ich noch vier Jahre leben.“ DT

**Kontakt**



Dr. med. dent.  
Walter Weilenmann

Zentralstr. 4  
8623 Wetzikon, Schweiz  
Tel.: +41 44 9303303  
w.weilenmann@hispeed.ch  
www.zahnarztweilenmann.ch

ANZEIGE

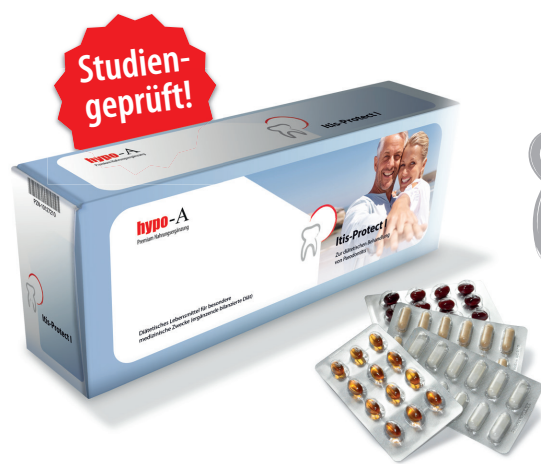**hypo-A**  
Premium Orthomolekularia



**Optimieren Sie Ihre Parodontitis-Therapie!**

55% Reduktion der Entzündungsaktivität in 4 Wochen!

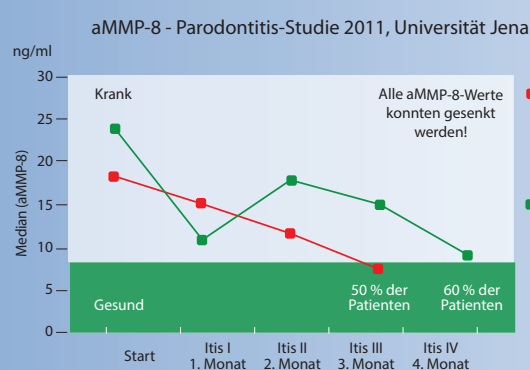
**60% entzündungsfrei in 4 Monaten durch ergänzende bilanzierte Diät**



**Itis-Protect I-IV**

Zur diätetischen Behandlung von Parodontitis

- Stabilisiert orale Schleimhäute!
- Beschleunigt die Wundheilung!
- Schützt vor Implantatverlust!



**Info-Anforderung für Fachkreise**  
 Fax: 0049 451 - 304 179 oder E-Mail: info@hypo-a.de

Name / Vorname \_\_\_\_\_  
 Str. / Nr. \_\_\_\_\_  
 PLZ / Ort \_\_\_\_\_  
 Tel. \_\_\_\_\_  
 E-Mail \_\_\_\_\_

hypo-A GmbH, Kücknitzer Hauptstr. 53, 23569 Lübeck  
 Hypoallergene Nahrungsergänzung ohne Zusatzstoffe  
 www.hypo-a.de | info@hypo-a.de | Tel: 0049 451 / 307 21 21

shop.hypo-a.de