



# Alles für kleine Dimensionen

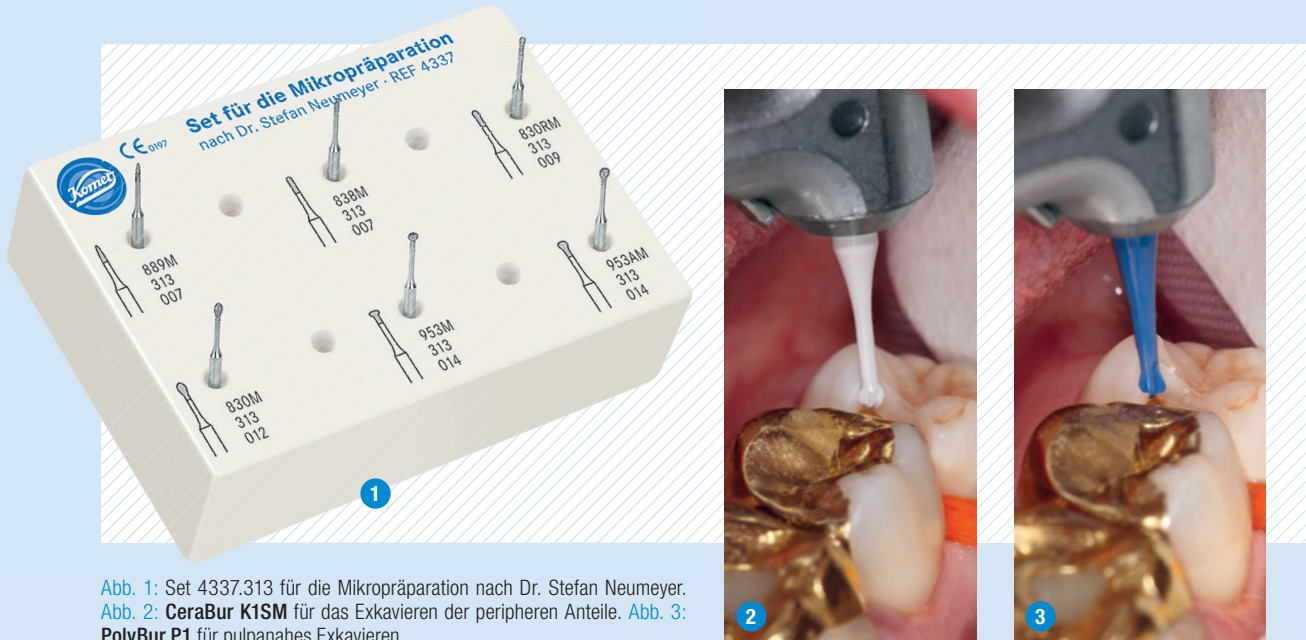


Abb. 1: Set 4337.313 für die Mikropräparation nach Dr. Stefan Neumeyer.  
Abb. 2: CeraBur K1SM für das Exkavieren der peripheren Anteile. Abb. 3: PolyBur P1 für pulpanahes Exkavieren.

## 1. Kavitätenpräparation

**Gibt es Instrumente, die so filigran und vor allem kurz dimensioniert sind, dass sie sich für die kleinen Dimensionen von Milchzähnen eignen?**

Das Mikropräparations-Kit 4337 nach Dr. Stefan Neumeyer umfasst Diamantinstrumente, die durch Verwendung eines besonderen Stahls besonders klein gehalten werden konnten – und trotzdem höchste Festigkeit zeigen! Sie eignen sich für die minimalinvasive Gestaltung von Kavitäten und Kavitätenrändern. Besonders die um 3 mm kürze Schaftversion 313 (Set 4337.313) ist ideal für die Kinderzahnheilkunde.

## 2. Exkavation

**Nach der Präparation können Zahnärzte für die Kariesexkavation zu Hartmetall-Rosenbohrern greifen – oder eine Alternative aus Keramik einsetzen: den CeraBur Rosenbohrer K1SM. Welche Vorteile zeigt der CeraBur insbesondere in der Kinderzahnheilkunde?**

Der K1SM ermöglicht ein sehr taktiles und somit schonendes Arbeiten im Milchgebiss. Der Grund dafür sind seine werkstofflichen Eigenschaften, denn er besitzt eine überproportional hohe Biegefestigkeit von 2.000 MPa. Der Zahnarzt kann also mit dem K1SM großflächig exkavieren und fühlt sich auch pulpanah mit dem Instrument immer noch sicher. Seine Laufruhe fällt Patient wie Behandler positiv auf.

**Nice to know:** Mit dem K1SM ist der kleine Patient vor materialbedingten Belastungen geschützt, weil sich Keramik durch uneingeschränkte Bioverträglichkeit auszeichnet.

**Warum lohnt sich anschließend der Griff zum PolyBur P1 im pulpanahen Bereich bei einem ansonsten klinisch symptomlosen Zahn?**

Der P1 arbeitet selbstlimitierend, findet also auf härterem Dentin den reproduzierbaren therapeutischen Endpunkt durch Verstumpfung. Heute weiß man: Mit dem Sondentest (sog. „Cri Dentaire“) bewegen wir uns in der Zone der Transparenz, wo wir davon ausgehen können, dass wir die pathogenen Mikroorganismen entfernt haben und die Dentintubuli somit nicht mehr infiziert sind. Rein wissenschaftlich ist der Sondentest aber nicht standardisiert, da Schärfe und Druck des Instrumentes individuell variieren. Wenn die Sonde klirrt, wurde überexkaviert. Den Studenten wird heute gelehrt, die Grenze schon vorher im bakterienarmen Bereich zu suchen, in der sogenannten „Affected Layer“. Dort liegt remineralisierbares Dentin vor. Für den Zahnarzt heißt das, pulpanah im noch ritzbaren Dentin die Exkavation zu beenden, um unnötige Pulpaeröffnungen zu vermeiden. Und genau hier setzt der P1 an: Er gibt die Chance, eine reversible Pulpitis erfolgreich zu behandeln. Studien der Universität München unter Prof. Kunzelmann belegen, dass

der P1 im Schnitt 0,5 bis 0,7 mm mehr Dentin erhält als herkömmliche Hartmetallinstrumente.

## 3. Verschluss

**Welche Bedeutung bekommt der adhäsive Verschluss, wenn eine mit dem P1 behandelte Fläche nur die Hälfte der Haftung im Vergleich zu gesundem Dentin hinterlässt?**

Der P1 wird sehr selektiv eingesetzt, also nicht umfassend schonend in der gesamten Kavität, sondern nur punktuell am Kavitätenboden. Um maximale Haftkräfte zu erhalten, bedarf es absolut einer gesunden Schmelz-Dentin-Grenze. Also: Schmelz präparieren, finieren, dann eine saubere Schmelz-Dentin-Grenze schaffen und nur am Schluss der Griff zum P1 im pulpanahen Bereich. Deshalb: Ein röntgenologischer Schatten bedeutet nicht Unvermögen, sondern „State of the Art“ des Behandlers!



Infos zum Unternehmen

[WWW.KOMETDENTAL.DE](http://WWW.KOMETDENTAL.DE)