Bisslageänderung mithilfe digitaler und analoger Prozesse – ein Vergleich

Autoren: Dr. Gertrud Fabel, M.Sc., Dr. Steffen Fabel, M.Sc.

Literatur

Digitale Prozesse in der Zahnarztpraxis bedeuten bisher in erster Linie die digitale Anfertigung von Zahnersatz. Hier ist mit intraoralen Scan- und Fertigungsprozessen häufig das Anfertigen von Abdrücken überflüssig geworden. Anders stellt sich die Lage in der Schienentherapie dar. Einer der letzten analogen Bausteine in einer Zahnarztpraxis ist häufig die Therapie von craniomandibulären Dysfunktionen (CMD). Für okklusal adjustierte Schienen werden in der Regel Abdrücke und Gipsmodelle gemacht, sodass sie in Artikulatoren nach Bisslagebestimmung und Kieferbewegungsaufzeichnung gefertigt werden können.

Im nachfolgend beschriebenen Praxisfall wurden für einen Patienten zwei unterschiedliche Schienen hergestellt. Einmal wurden nach einer Abformung, Bissnahme nach TENS und K7-System (Myotronics) Modelle im Artikulator eingestellt und eine Schiene handgestreut.[1]
Die zweite Schiene (OPTIMOTION) wurde von SICAT gefertigt nach der Bisslagebestimmung in einem rein digitalen Workflow, der eine DVT erfordert, eine Aufzeichnung durch das SICAT JMT+-System und einen optischen Scan mithilfe der CEREC Ortho Software.[2] Nach einer kurzen Tragedauer von einigen Tagen wurde der Sitz der beiden Aufbissbehelfe im jeweils anderen und im eigenen System überprüft hinsichtlich der Muskelaktivität, Kieferrelation und der Kiefergelenkposition.

Abb. 1: K7-System.

Material und Methoden

Der analoge Workflow in unserer Praxis erfordert Abformungen von Ober- und Unterkiefer sowie die Anfertigung von Gipsmodellen. Danach wird die Bisslage im nächsten Termin wie folgt nach TENS bestimmt. Die Abkürzung TENS steht für transkutane elektrische Neuralstimulation, d. h. die elektrische Stimulation erfolgt über gehaltene oder geklebte Oberflächenelektroden.
Dem Patienten wird je eine Elektrode (Kathode) vor dem Tragus am unteren Jochbeinrand (Incisura semilunaris), die andere Elektrode (Anode) unterhalb des Haaransatzes im Nacken befestigt. Während der TENS-Stimulation wird die Okklusion durch das Tragen eines sogenannten Aqualizer oder Watterollen unterbrochen. Durch sehr kurze (500 µs) einzelne Impulse werden ballistische Muskelzuckungen hervorgerufen, d. h. die Bewegung der stimulierten Muskeln dauert länger als die kontraktive Kraft, die sie auslöst. Da die Kontraktionen so kurz andauern und sehr niederfrequent (0,5–1 Hz) appliziert werden, erfolgt keine Erschöpfung der behandelten Muskeln. Vielmehr bewirkt die Bewegung eine verbesserte Durchblutung und einen verbesserten Lymphfluss, wodurch die Muskulatur entspannt, wenn die Therapie etwa 30 bis 60 Minuten lang durchgeführt wird.[3]
Der Patient nimmt dabei eine entspannte Lage ein. Diese Form der TENS geht auf Dr. Bernard Jankelson zurück und wird vorrangig in der Myozentrik einge-

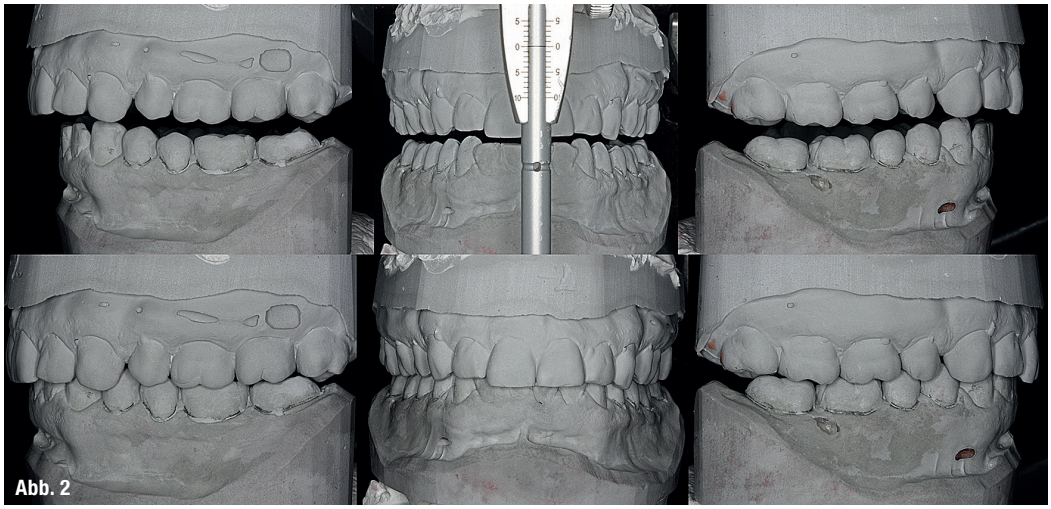

Abb. 2: Modelle im Artikulator.

setzt.[1] Die Bissnahme erfolgt mittels des K7-Systems (Myotronics) in Magnetkinesiografie und Elektromyografie. Die Magnetkinesiografie zeichnet die Beweglichkeit des Kiefers dreidimensional auf. Die habituelle Okklusion und die neuromuskulär optimale Okklusionsposition als wichtige Grundlage für eine neuromuskulär ausgerichtete Bissschiene werden ermittelt. Der auf den Unterkieferfrontzähnen klebende, sehr kleine und leichte (2 Gramm) Magnet wird über den nur 180 Gramm schweren Außenbogen erfasst und dessen Bewegungsbahn auf dem Computerbildschirm dargestellt (Abb. 1).[3]

So ermöglicht das K7-System die Bissnahme millimetergenau bei zeitgleichem Monitoring der Unterkieferposition und EMG-Ableitung – ohne jegliche Störeinflüsse. Die Elektromyografie erfasst die neuromuskuläre Aktivität von bis zu vier Muskelpaaren (M. masseter, M. temporalis anterior/posterior, M. digastricus und andere). Die Muskelaktivität in Ruhe sowie vor und nach der Therapie (z. B. Niederfrequenz-Tens, Bissschiene, manuelle Therapie etc.), wird dokumentiert und ermöglicht eine differenzierte Beurteilung der Behandlungsmaßnahme. Die Analyse der Innervation bei maximalem Zubiss dient der Einschätzung der Okklusionsqualität. Des Weiteren stehen eine Frequenzanalyse zur Ermüdungsdiagnostik und eine Darstellung des aus der Muskelrekrutierung errechneten Bisskontaktes zur Verfügung. Das Bissregistrat wurde auf die Gipsmodelle aufgepasst und das Oberkiefermodell schädelbezüglich einartikuliert (HIP-Ebene), der Unterkiefer nach Registrat dazu (Abb. 2). Der Zahntechniker fertigte nun eine okklusal adjustierte, eckzahngeführte Schiene. Wir bevorzugen eine frontal offene Variante, bei der mit einem sublingualen Bügel die beiden Aufbissbereiche (Eckzahn bis letzter Molar) verbunden werden.

Der digitale Workflow ist im Moment an Geräte der Firma Dentsply Sirona gebunden und erfordert die Anfertigung eines DVT mit einem Field of View, das beide Kiefergelenke zeigt. In unserem Fall wurde die Aufnahme mit dem Galileos (Dentsply Sirona) angefertigt. Bei der Aufnahme trug der Patient eine Bissgabel mit radiopaken Markern, den sogenannten Fusion Bite. Danach wurde ein Oberflächenscan mit der CEREC Omnicam (Dentsply Sirona) in der Software CEREC Ortho durchgeführt. Die Kieferbewegungsaufzeichnung geschah mit dem ultraschallbasierten Jaw-Motion-Tracker JMT+ der Firma SICAT (Abb. 3 und 4). Für die Anpassung des Fusion Bite wurde Registratmasse im Oberkiefer aufgetragen, angepasst und kontrolliert und anschließend ausrei-

Abb. 3: JMT+.
Abb. 4: Ortho-Scan.
Abb. 5: Segmentierung und Festlegung der Therapieposition.

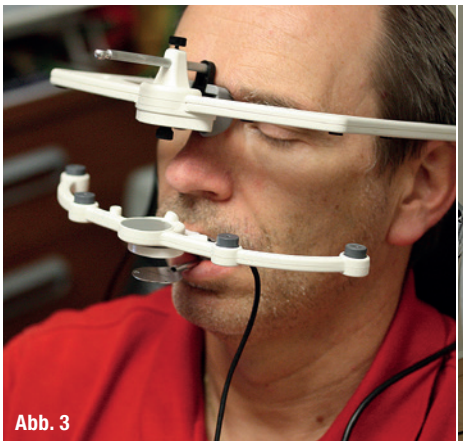

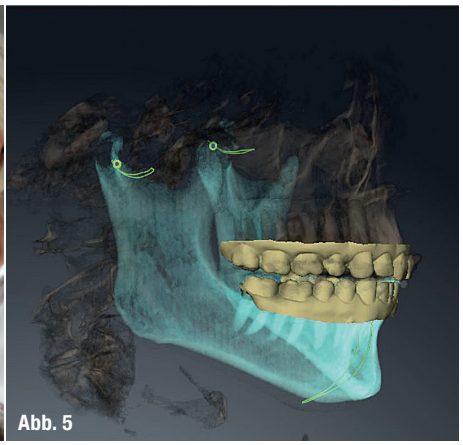

Abb. 6: OPTIMOTION.
Abb. 7: Myo-Splint.
Abb. 8: K7-Scan.

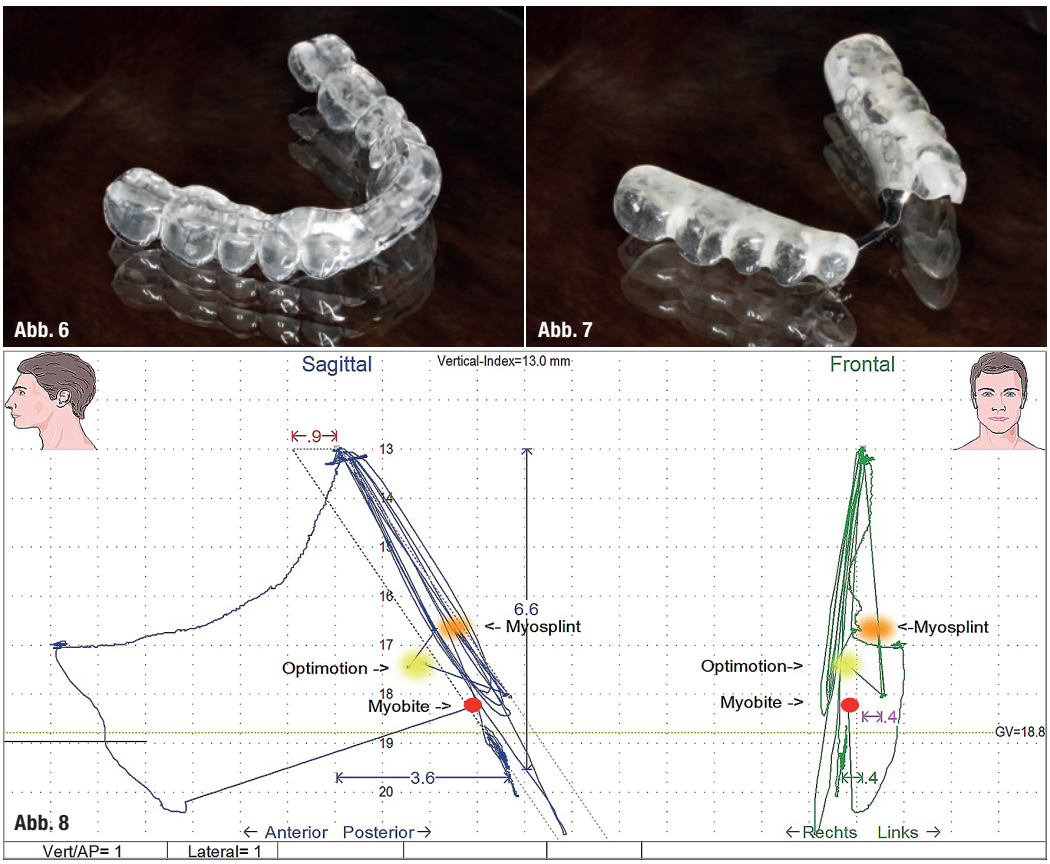

chend Bissregistrat auf der Rückseite des zuvor im Oberkiefer verwendeten SICAT Fusion Bite über die gesamte Auflagefläche für den Unterkiefer. Danach wurde das paraokklusale T-Attachment an die bukkalen Flächen der Unterkieferzähne angepasst sowie zusammen mit dem SICAT Fusion Bite im Patientenmund platziert. Nun konnte die Bewegungsaufzeichnung beginnen. Die SICAT JMT+-Software wurde gestartet, der Kopfbogen nach Vorschrift angelegt und der Unterkiefersensor an das T-Attachment und den Fusion Bite im Sinne einer Eichung angelegt. Danach wurde die Bissgabel entfernt und die Aufzeichnung gestartet. Die Software führt dabei durch einen Bewegungsablauf, der nach Übung vom Patienten je dreimal ausgeführt wurde: Zentrale Okklusion, Lateralbewegung nach rechts und links, Protrusion, Posselt-Bewegung, maximale Öffnung und eine Kausimulation mit einem Gummibärchen im Mund. Alle drei Datensätze, DVT, CEREC-Scan und JMT+-Messung, wurden in einer einzigen Software zusammengefügt. Die SICAT FUNCTION kann so die echte patientenindividuelle Bewegung der Mandibula im 3-D-Volumen anatomiegetreu darstellen.[2,4,5]

Abb. 9: Myo-Schiene in situ.

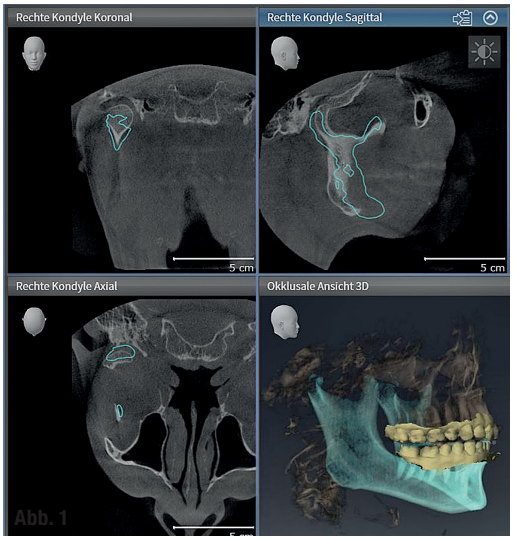

Der Import der einzelnen Komponenten gelang mühelos, die Software wurde von uns als intuitiv empfunden. Wir begannen mit dem Import der DVT-Aufnahme, dann mussten die Teile der Aufnahme, die zum Unterkieferskelett zählen, in einem semiautomatischen Prozess detektiert werden. Nach dieser sogenannten Segmentierung erscheint der Unterkiefer in der DVT bläulich. Als nächstes wurde der Oberflächenscan aus der CEREC Ortho SW importiert, das Überlagern von Röntgendaten und CEREC-Daten gelang mithilfe von Markierungspunkten ebenfalls ohne Probleme.

Zuletzt wurden die Bewegungsdaten geladen, wobei für die Berechnung die Markerpunkte aus dem Fusion Bite detektiert wurden. Das Ergebnis: Nach diesen ganzen Schritten ist die echte patientenindividuelle Bewegung des Unterkiefers im 3-D-Volumen anatomiegetreu wiedergegeben. Für die Bestel-

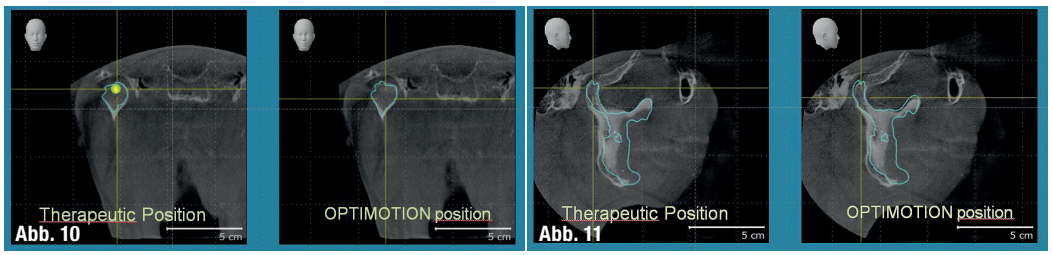

Abb. 10 und 11: Vergleich Therapieposition–OPTIMOTION.

lung der Michigan-Schiene (OPTIMOTION) reichte die Bestimmung einer sogenannten Therapieposition digital im Protokoll der Öffnungsbewegung sowie der Export online an die Firma SICAT (Abb. 5).

Ergebnisse

Beide Schienen passten auf Anhieb im Patientenmund, verursachten keine Druckstellen und saßen ausreichend fest. Die Kontakte auf den Schienen waren unterschiedlich: Während mit der myozentrischen, technikergefertigten Schiene die Kontakte im Molarenbereich dominanter waren, ergaben sich mit der gefrästen OPTIMOTION Frühkontakte im Eckzahnbereich (Abb. 6 und 7).
Nach einer kurzen Tragezeit von jeweils 24 Stunden wurde die Position der beiden Schienen im K7-System mit der Position des ursprünglich genommenen Bisses verglichen. Im Ergebnis zeigte sich, dass die digital angefertigte Schiene näher auf der Trajektorie des Myobites lag, wohingegen der handfertigte Aufbissbehelf klar distaler und mehr lateral lag. Die OPTIMOTION lag näher an der gewünschten Position. Da eine Neuadjustierung des Kopfgestells und des Magneten im K7-System abweichende Ergebnisse in den Aufzeichnungen verursacht, ist eine genaue Aussage hier jedoch nicht möglich. Beide Schienen entspannen die Muskulatur, die Myografie zeigte für beide niedrigere Muskelaktivität. Beide Schienen könnten durch Feinadjustierung noch bessere Muskelwerte zeigen.
Für die Überprüfung der Bisslage mit den beiden Schienen wurden erneut Chairside-Scans mit dem CEREC-System und mit den jeweiligen Schienen in situ angefertigt. Die Bissrelationen wurden in einzelnen Schritten in die SICAT FUNCTION-Software importiert und mit der festgelegten Therapieposition verglichen. Auch die jeweilige Lage der Kiefergelenkposition wurde überprüft. Hier konnten wir feststellen, dass die handgefertigte neuromuskuläre Schiene das Kiefergelenk deutlich nach kaudal und distal in die glenoidale Fossa bewegte (Abb. 8).
Die Position der OPTIMOTION befand sich exakt da, wo wir die Therapieposition festgelegt hatten (Abb. 9 und 10). Wir konnten also mit dem rein digitalen Weg die von uns gewünschte Bissrelation nicht nur übermitteln, sondern es wurde auch von der Firma SICAT eine Schiene in eben der gewünschten Stellung hergestellt (Abb. 11).

Diskussion

In unserem Praxisfall stand nicht im Vordergrund, wie man zu einer korrekten Bisslage kommt, sondern einzig und allein der Vergleich eines digitalen Wegs mit dem konventionellen analogen Vorgehen. Die Verschiebung der Bisslage bei dem Abdruckfall könnte auf Genauigkeitsverluste auf der Strecke Abdruck–Modell–Einartikulieren zurückzuführen sein. Nach vielen Versuchen, in unserer Praxis einen für uns passenden Weg zu etablieren, der die bewährten Methoden der neuromuskulären Zahnheilkunde mit den modernen Techniken kombiniert, kommen wir zu folgendem Ergebnis:
Eine sehr gute Möglichkeit der Schienenanfertigung erscheint uns im Moment, die Bisslage mit TENS und K7-System zu bestimmen, dieses so gewonnene Bissregistrat als weiteren Messpunkt in die JMT+-Aufzeichnung einzufügen (was die Software problemlos gestattet) und aufgrund dieser Daten dann die Therapieposition festzulegen. Die Anfertigung der Schiene auf Basis der digitalen Daten ist offensichtlich perfekt möglich.

Kontakt

Dr. Gertrud Fabel, M.Sc.
Dr. Steffen Fabel, M.Sc.
Cosimastraße 2
81927 München
Tel.: 089 913055
info@dr-fabel.de
www.dr-fabel.de

Infos zur Autorin

Infos zum Autor