

OK-Frontversorgung mit Keramikveneers trotz Parafunktion

Autoren: Dr. Sven Egger, M.Sc., M.Sc., ZTM Christian Berg

In diesem Beitrag wird die Behandlung einer Patientin (36 Jahre) mit guter allgemeiner Gesundheit vorgestellt. Die Ausgangssituation in diesem Patientenfall zeigt eine parafunktionell kompromittierte (Zähneknirschen/Nägelkauen) Frontbezaugung (Attrition/Abrasion) mit Verlust der Eckzahnführung.

Der Erstbesuch und die Erhebung der allgemeinmedizinischen Anamnese erfolgt am 2. März 2016. Es liegen keine Grunderkrankungen vor.

Die Patientin ist am 6. Mai 1979 geboren. Die letzte zahnärztliche Behandlung fand vor einem Monat statt. Insgesamt wurden in den Jahren 2004 bis 2016 die Seitenzahnbereiche quadrantenweise mittels metallfreier Rekonstruktionen (IPS Empress, Ivoclar Vivadent) auf natürlichen Zähnen saniert.

Die Patientin interessiert sich abschließend für Veneers im Oberkieferfrontzahnbereich. Sie weist darauf hin, dass die Frontzähne zusehends „kürzer“ und „unregelmäßiger“ würden. Sie wünscht sich daher eine langfristige Verbesserung der ästhetischen Situation mit keramischen Veneers.

Die Patientin entschied sich nach Aufklärung und eingehender Beratung für eine Versorgung der Oberkieferfront mit minimalinvasiven „dünnen“ Veneers (0,3 mm „Prep-Veneers“). Sie legt großen Wert auf eine ästhetisch-funktionelle und dauer-

hafte Verbesserung ihrer orofazialen Ästhetik und steht einer notwendigen umfangreichen ästhetisch-rekonstruktiven Rehabilitation aufgeschlossen gegenüber.

Klinischer Befund

Die manuelle und klinische Funktionsanalyse ließ auf eine leichte parafunktionelle Aktivität schließen. Die Frontbezaugung zeigt Abrasions- (Nägelkauen) und Attritionsfacetten (Pressen/Knirschen, Abb. 1). Es finden sich zudem Hyperbalancen an 17/27. Die manuelle Führung ergab eine Abweichung in maximaler Interkuspidation (ohne Führung) und zentraler Kondylenposition (mit Führung). Die Kiefergelenke sind unauffällig, ebenso die Öffnungs- und Schließbewegungen, leichte Druckdolenzen der Muskulatur bei Palpation. Gelegentliche leichte Kopfschmerzen. Die Oberkieferfront empfindet die Patientin als unschön. Das entspannte Lächeln zeigt knapp zwei Drittel der Länge der Frontzähne. Die Schneidkanten treffen beim Lächeln nicht auf die Unterlippe (berührungsinaktives Lächeln). Es zeigen sich, hauptsächlich bedingt durch das Nägelkauen, Attritionen im Inzisalbereich der oberen Frontzähne. Es imponieren oval-rechteckige Zahnformen.

Im Ober- und Unterkiefer zeigt sich ein ausreichendes Band an keratinisierter Gingiva, das Weichgewebe entspricht einem dünnen Biotyp (Abb. 2). Der Alveolarfortsatz verläuft bukkal 2 mm unterhalb der Schmelz-Zement-Grenze (high-crest).

Der Gingivaverlauf ist harmonisch (niedrige Lachlinie). Die Gingivarezession an 32 bereitet keine Probleme und soll vorerst unbehandelt bleiben.

Das Längen-Breiten-Verhältnis der zentralen Schneidezähne beträgt 70 Prozent. Die Frontzähne zeigen leichte (Zahn 12, 11, 21) bis mittlere (Zahn 13, 22, 23) Attritionen. Der Verlauf der Inzisallinie 13-23 ist positiv.

Abb. 1: Parafunktion (Nägelkauen/Pressen).

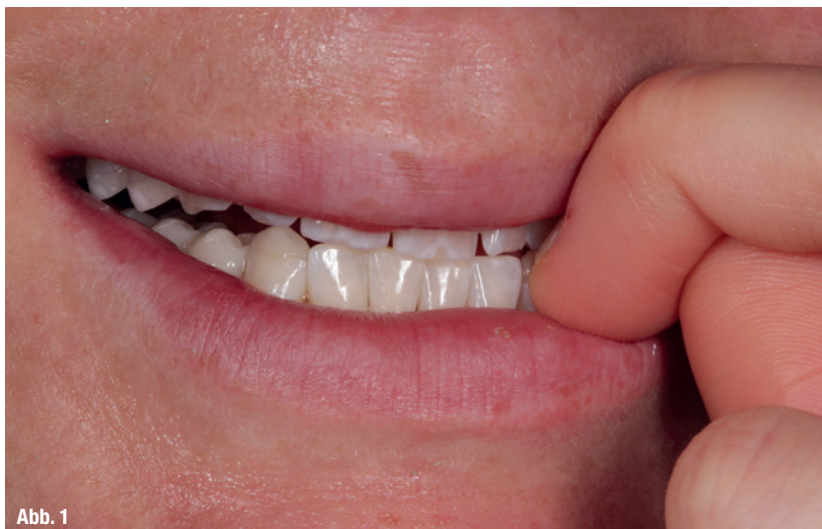
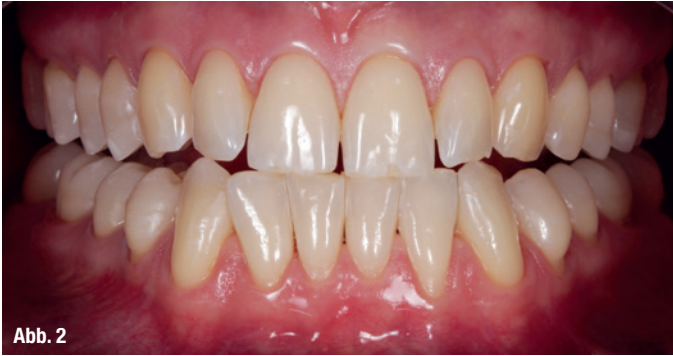
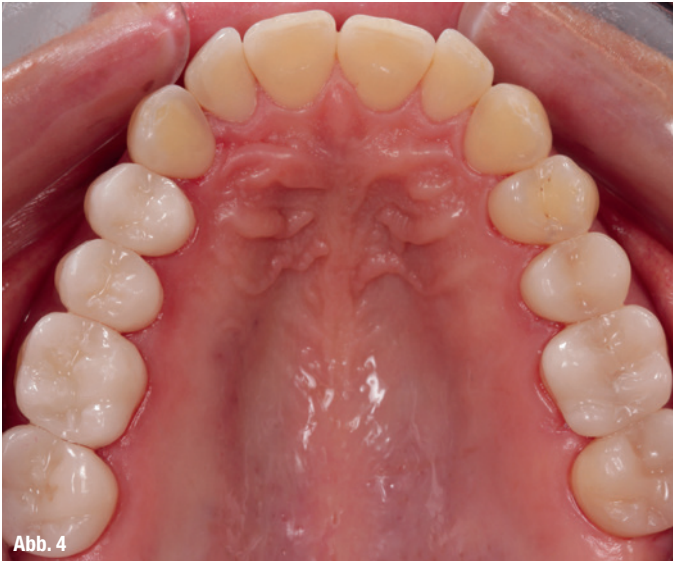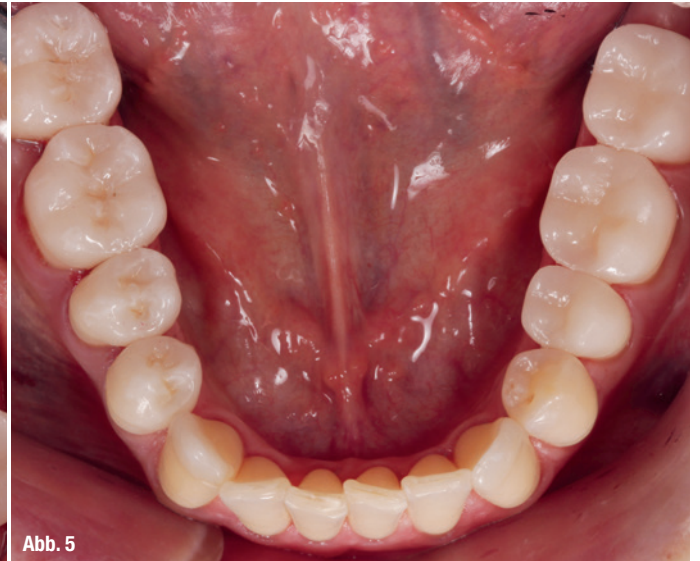Abb. 1

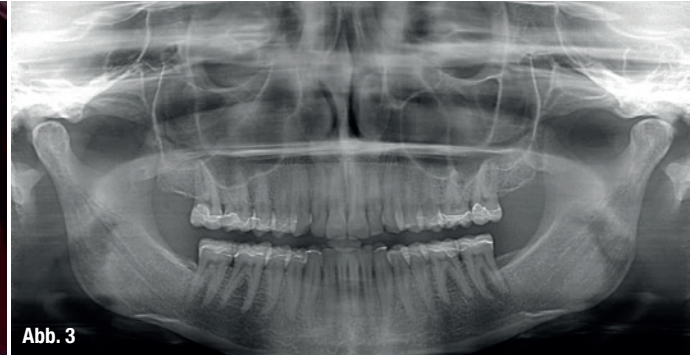

Abb. 2

Abb. 3

Abb. 4

Abb. 5

Dentalstatus

Neben den erwähnten Abrasionen im Ober- und Unterkieferfrontzahnbereich erscheinen die seitlichen Schneidezähne leicht nach distal rotiert. Die anatomische Kauflächenstruktur in den Seitenzahnbereichen ist durch die vorhergehende Sanierung wieder aufgebaut worden. Dem Alter entsprechend, ist die Zahnfarbe natürlich. Die Patientin wünscht sich dennoch im Rahmen der Rehabilitation eine dezente Aufhellung der Zahnfarbe.

Diagnosen

Es zeigen sich Attritionen im Oberkieferfrontzahnbereich und Parafunktionen (Zähneknirschen, Nägelkauen, Wangenbeißen) sowie eine leichte Myopathie und Störungen der dynamischen Okklusion (zu schwache Eckzahnführung). Es liegt ein prothetisch und konservierend suffizient versorgtes Erwachsenenengebiss vor (Abb. 3–7).

Behandlungsplan

- Dentalhygiene (Abformung für Situ-Modelle, Wax-up, Fotostatus)
- In-Office-Bleaching
- Klinische und instrumentelle Funktionsanalyse

- Feldspatkeramikveneers 13-23 (Creation Willi Geller, KLEMA)
- Abformung, Kieferrelationsbestimmung in HIKP, Gesichtsbogenübertragung, Anproben und definitive Eingliederung in den Folgesitzungen
- Herstellung Nachtschiene
- Nachkontrolle und Nachsorge

Behandlungsablauf

- Prophylaxesitzung einschließlich Reevaluation und professioneller Zahnreinigung, In-Office-Bleaching OK-/UK-Frontsegment 3-3 (Opalescence Boost 35%, Ultradent) für 45 Minuten (3x15 Minuten), Abformung OK/UK Alginat, Fotostatus, klinische und instrumentelle Funktionsanalyse (Abb. 8)
- Bruxcheckerfolie zur Visualisierung des Press- und Knirschverhaltens
- Axiografie, anatomische Gesichtsbogenübertragung (Condylograph Comfort, Gamma Dental, Abb. 9). Bestimmung der Idealwinkel der Zähne aus frontaler Sicht mit dem Clinometer nach Dr. Behrend (Amann Girrbach)
- Mock-up 13-23 mit Silikonschlüssel (gefertigt auf Wax-up-Modell)
- Testveneeranprobe im Non-Prep Design mit anschließender Phonetikprobe (Patientin wünscht

Abb. 2: Front in Protrusion.

Abb. 3: OPT – Kein Anhalt auf nicht zahnverursachte Prozesse, generalisierter Zahnschmelzverlust, v. a. im Bereich der Oberkieferfrontzähne. Bemerkung: Direkte Überkappung 17 distal im Jahr 2005 bei bis heute positiver Vitalitätsprobe.

Abb. 4 und 5: OK-/UK-Aufbiss.

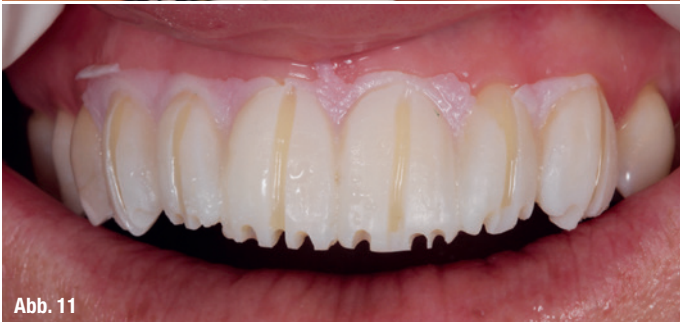
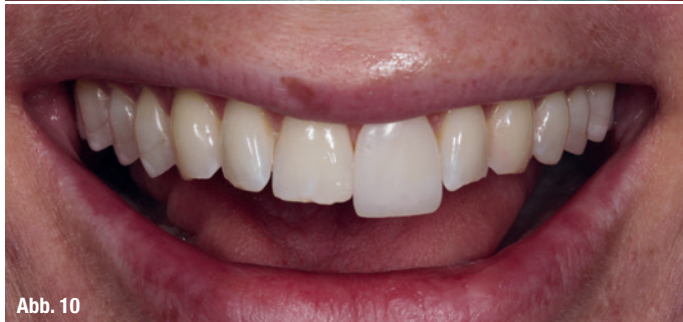
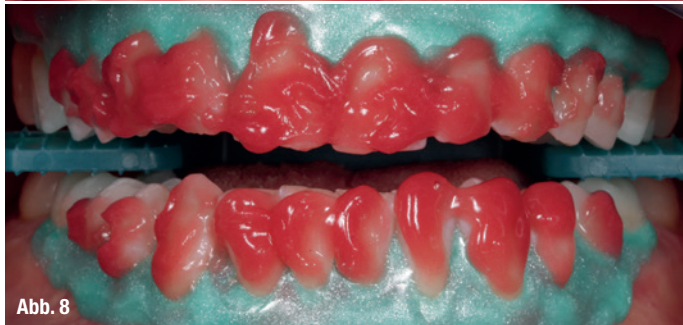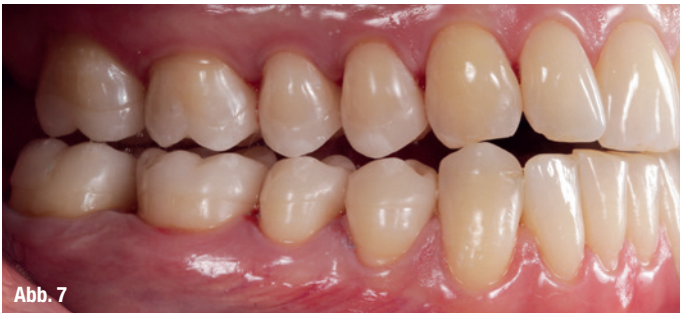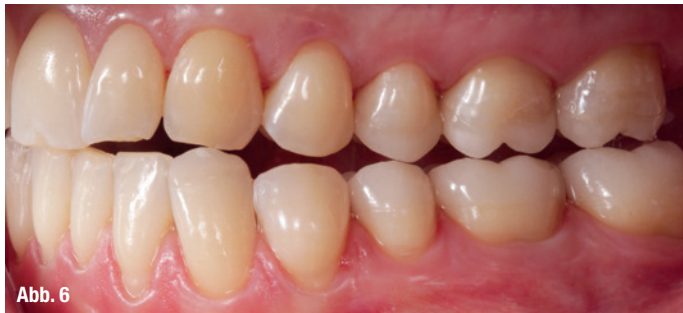Abb. 6 und 7: Rechts-/Links-Laterotrusion. Aufnahmen der Lateral- und Okklusalanalysen wurden gespiegelt, um eine seitenrichtige Darstellung wiederzugeben.

Abb. 8: In-Office-Bleaching OK/UK.

Abb. 9: Axiografie.

Abb. 10: Testveneer (Non-Prep).

Abb. 11: Mock-up als Präparationshilfe für einen kontrollierten Zahnhartsubstanabtrag.

weniger voluminöse Ausführung, Entscheidung daher für Prep Veneers, Abb. 10)

- Präparation der Zähne im OK in lokaler Anästhesie (Articain 1:100:000, Aventis) unter Zuhilfenahme einer Lupenbrille (4,5-fache Vergrößerung, Zeiss)
- Präparation 13-23 zur Aufnahme von Feldspatkeramikveneers (Hohlkehldiamant 886-012 M, ökoDENT und Finierer FG 8878/014, Komet; Abb. 11)
- Zweifache Abdrucknahme der präparierten Zähne mittels Doppelfadentechnik: Einbringen eines ersten, getränkten (Racestypine solution, Septodont) Fadens (Ultrapak 0, Ultradent), über welchen ein zweiter getränkter Faden größeren Durchmessers gelegt wird (Ultrapak 1, Ultradent). Wartezeit bis zur Abdrucknahme mit den gelegten Fäden etwa zehn Minuten
- Abdrucknahme erfolgt nach Entfernung des zuletzt gelegten Fadens (der zuerst gelegte Faden geringeren Durchmessers verbleibt im Sulkus) mittels eines A-Silikons in Doppelmischtechnik einzeitig: Umspritzung der präparierten Zähne mit dünnfließendem Material (Express Ultra-Light Body, 3M ESPE) und Einbringen des schwerfließenden Materials (Express Penta Putty, 3M ESPE) in einen Abdrucklöffel (Rim-Lock, Dentsply Sirona)

- Kieferrelationsbestimmung in HIKP mit thermoplastischem Kunststoff (Bite Compound, GC)
- Gegenkieferabformung (UK) mit Alginat (Alginat, Cadco)
- Provisorische Versorgung der präparierten Zähne mittels Silikonschlüssel (via Wax-up angefertigt) und Protemp 3 Garant A1 (3M ESPE). Eingliederung der Veneerprovisorien nach Ausarbeitung und Kontrolle von Randpassgenauigkeit und Okklusion durch punktförmige Schmelzätzung mit 35%iger Phosphorsäure, Primern und Bonden mit Syntac Classic (Ivoclar Vivadent)
- Erste Anprobe. Entfernung der provisorischen Versorgung und sorgfältige Reinigung der präparierten Zähne. Aufsetzen der Feldspatkeramikveneers (Creation CC, Creation Willi Geller, KLEMA) mit Glyceringel (Variolink II Try-In, Ivoclar Vivadent)
- Kontrolle auf Randpassung, exakten Sitz sowie Überprüfung der Okklusion, Artikulation und Phonetik
- Eingliederung der definitiven Versorgung im OK. Zum Einsetzen der Veneers wird nach vorherigem Abstrahlen mit Aluminiumoxidpulver der Korngröße 27 µm (RONDOflex plus, KaVo) und Schmelzätzung mit 35%iger Phosphorsäure (Ultra-Etch, Ultradent) eine selektive adhäsive Befestigung

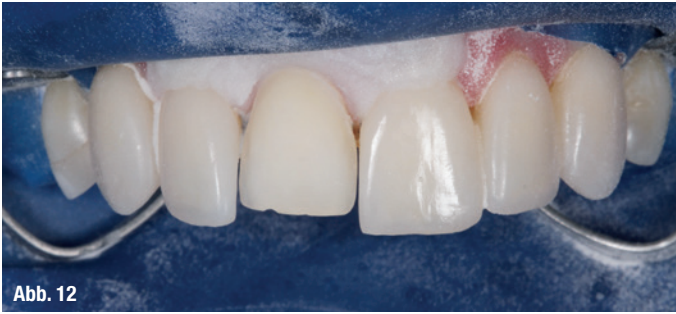

Abb. 12

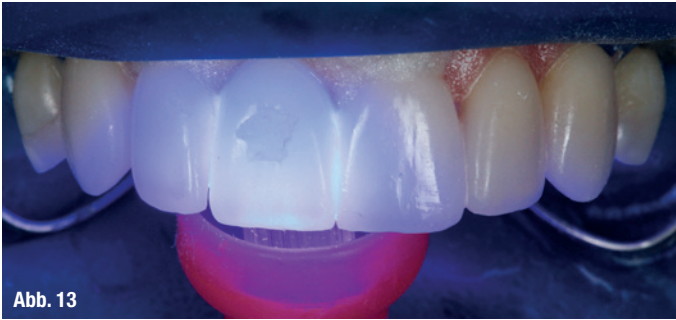

Abb. 13



Abb. 14

Abb. 12: Eingliederung der Feldspatveneers „Zahn um Zahn“.
Abb. 13: Lichtpolymerisation nach Entfernung grober und feiner Überschüsse (Polymerisation in den Randbereichen mit Glyceringel).
Abb. 14: Das Resultat überzeugt ...

der zuvor geätzten und silanisierten (Monobond-S Silan, Ivoclar Vivadent) Feldspatkeramikveneers (Creation CC, Creation Willi Geller, KLEMA) mit Syntac Classic (Ivoclar Vivadent) und Empress Direct Enamel A1 (Ivoclar Vivadent) vorgenommen (Abb. 12 und 13)

- Ausführliche und detaillierte Besprechung des ästhetischen Ergebnisses mit der Patientin
- Abschlusskontrolle sämtlicher funktioneller und ästhetischer Parameter
- Nachkontrolle und Erhebung der Abschlussbefunde
- Eingliederung Aufbisschiene/Nachkontrollen
- Aufnahme in das Nachsorgeprogramm

Diskussion

In dem vorliegenden Fall handelt es sich um eine aufwendig ästhetisch-rekonstruktive Rehabilitation¹, mit deren Ergebnis sich die Patientin vollumfänglich zufrieden zeigt. Seitens des Behandlers wurde eine Verlängerung der klinischen Kronen 13-23² (prothetisch) mit einhergehender Korrektur der Eckzahnführung (additiv) angeregt.³ Die Präparation sollte rein schmelzbezogen umgesetzt werden.⁴ Die Rehabilitation des Frontzahnbereichs mit Keramikveneers⁵ geschah auf Wunsch der Patientin. Alternativ hätte auch eine Versorgung mit Non-Prep Veneers durchgeführt werden können, um maximal viel Zahnschmelz zu erhalten, jedoch entschied sich die Patientin nach Anprobe eines Non-Prep Testveneers für die Prep Veneers, da sie Wert auf eine weniger „voluminöse“ Ausführung legte.

Eine weitere Alternative wäre, ausschließlich mit Komposit oder kombiniert mit Veneers und Komposit zu arbeiten.⁶ Die gegenüber Keramik verminderte

Abrasionsresistenz und ein damit verbundener zyklischer Erneuerungsbedarf der Kompositrestaurationen sprach wiederum für die prothetische Versorgung. Zudem zeichnet sich Keramik durch bessere biologische (Plaquesakkumulation) und materialspezifische Eigenschaften (Farbtransluzenz und Beständigkeit) gegenüber Komposit aus.⁷ Somit war auch angesichts des mittleren Alters der Patientin und dem Wunsch einer langfristig ästhetischen Versorgung Rechnung getragen.^{4,8} Einem regelmäßigen Recall steht die Patientin sehr aufgeschlossen gegenüber. Abschließend betrachtet, stellt sich das Behandlungsergebnis auch für den Behandler in ästhetisch-rekonstruktiver Hinsicht als Erfolg dar. Die Prognose ist aufgrund der wiederhergestellten Front-Eckzahn-Führung³ aus funktioneller Sicht betrachtet als positiv zu werten. Parodontal liegen keine Entzündungen vor. Die Patientin ist gesund. Das Tragen einer Nachtschiene wurde der Patientin empfohlen und wird auch konsequent befolgt.

Abb. 15: ... und schenkt der Patientin das gewünschte „perfect smile“.

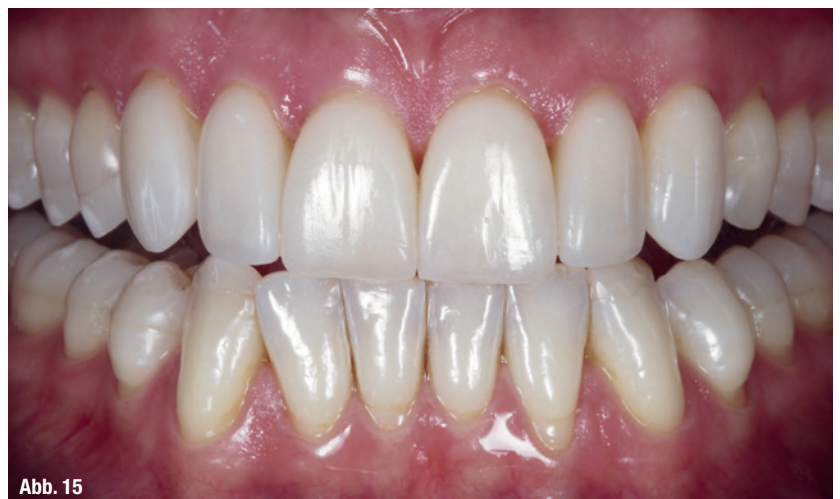

Abb. 15

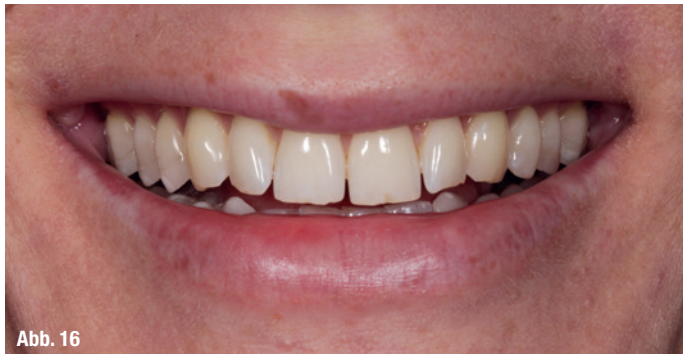

Abb. 16

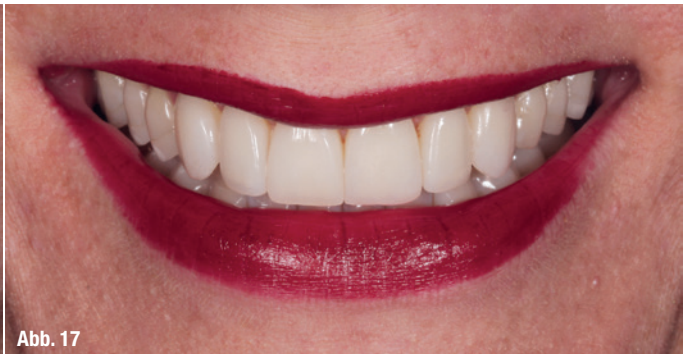

Abb. 17

Abb. 16 und 17: Vergleich Ausgang und Abschluss.

Schlussbefund

Die manuelle und klinische Funktionsanalyse ergab keinen auffälligen Befund. Für die dynamische Okklusion wurde eine Front-Eckzahn-gestützte Variante programmiert. Die manuelle Führung ergab weiterhin keine Abweichung in maximaler Interkuspidation (ohne Führung) und zentraler Kondylenposition (mit Führung). Die Kiefergelenke sind unauffällig (kein Reiben, kein Knacken), ebenso die Öffnungs- und Schließbewegungen, leichte Druckdolenzen der Muskulatur bei Palpation. Gelegentliche leichte Kopfschmerzen. Es zeigen sich stabile und gesunde Weichgewebsverhältnisse nach abgeschlossener prothetischer Behandlung.

Die Verlängerung der gesamten Oberkieferfront um circa 1mm empfindet die Patientin als sehr attraktiv, das entspannte Lächeln zeigt fast die gesamte Frontzahnreihe. Der Schneidekantenverlauf folgt der Konkavität der Unterlippe. Die größeren und längeren Schneide- und Eckzähne sowie die kleine Stellungskorrektur der beiden seitlichen Schneidezähne fügen sich harmonisch in das Gesamtbild der Restbeziehung ein und schenken der Patientin ein attraktives Erscheinungsbild (Abb. 14 und 15).

Form und Größe, Charakterisierung durch den ausführenden Zahntechniker (Transparenz, Transluzenz) sowie die Oberflächenstruktur (Textur) der keramischen Veneers zeigen ein ansprechendes Er-

scheinungsbild. Das Längen-Breiten-Verhältnis beträgt nun circa 80 Prozent (Länge 11 mm, Breite 8 mm). Die leicht nach distal rotierten seitlichen Schneidezähne konnten durch die Einzelzahnrestaurationen etwas ausgeglichen werden. Durch die „Verlängerung“ der Eckzähne konnte gezielt eine gute Front-Eckzahn-Führung in die Veneerrestaurationen eingearbeitet werden. Die Zahnfarbe entspricht ganz den Vorstellungen der Patientin (A1, Creation CC, Creation Willi Geller, KLEMA). Es zeigt sich nun hinsichtlich der Länge (Lächeln), Form, Farbe, Stellung der Zähne sowie der rosa Ästhetik ein ansprechendes dentogingivales Erscheinungsbild (Abb. 16 und 17). Die unteren Frontzähne haben leichten Kontakt auf den Palatinalflächen der oberen Eck- und Schneidezähne. Der Overbite beträgt durch die vergrößerten mittleren Restaurationen 3 mm, der Overjet ebenfalls 3 mm.

Kontakt



**Dr. Sven Egger,
M.Sc., M.Sc.**

Grünpflaggasse 8
4001 Basel, Schweiz
Tel.: +41 61 2618333
DrSven-Egger@aesthetikart.ch
www.aesthetikart.ch



ZTM Christian Berg

Dental Art AG
Centralbahnplatz 13
4051 Basel, Schweiz
Tel.: +41 61 2718770
christian.berg@den-
talart-schweiz.ch

Dr. Sven Egger,
M.Sc., M.Sc.



ZTM Christian Berg



Literatur



Produktliste

Indikation	Name	Hersteller/Vertrieb
Abformmaterial	Express (Ultra-Light Body, Penta Putty)	3M ESPE
Einprobe	Try-In Gel	Ivoclar Vivadent
Befestigungszement	Empress Direct Enamel A1	Ivoclar Vivadent
Verblendkeramik (Veneers)	Creation Willi Geller	KLEMA, Österreich

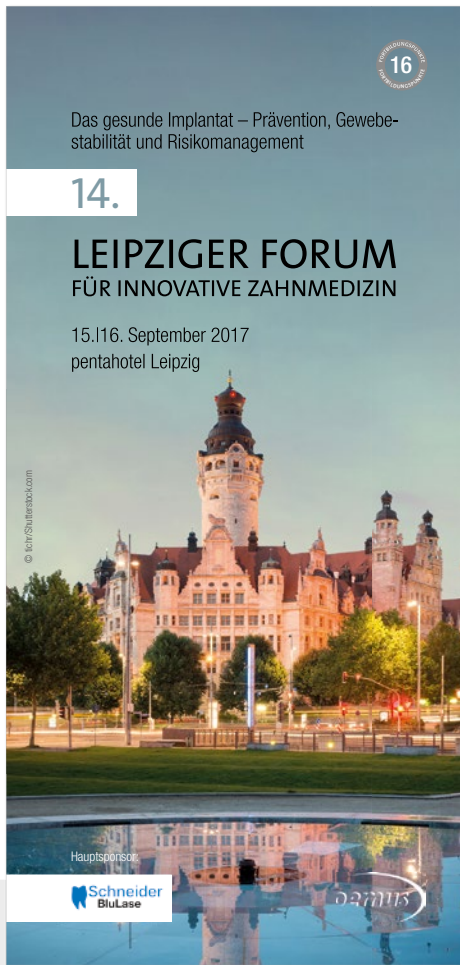14. LEIPZIGER FORUM FÜR INNOVATIVE ZAHNMEDIZIN

15. und 16. September 2017
Leipzig – pentahotel Leipzig

ONLINE-ANMELDUNG/
KONGRESSPROGRAMM



www.leipziger-forum.info



Thema:

**Das gesunde Implantat – Prävention,
Gewebestabilität und Risikomanagement**

Wissenschaftliche Leitung:

Dr. Theodor Thiele, M.Sc., M.Sc./Berlin
Priv.-Doz. Dr. Dirk Ziebolz/Leipzig

Veranstalter:

OEMUS MEDIA AG
Holbeinstraße 29 | 04229 Leipzig
Tel.: 0341 48474-308 | Fax: 0341 48474-290
event@oemus-media.de | www.oemus.com

Hauptsponsor:



Faxantwort an **0341 48474-290**

Bitte senden Sie mir das Programm zum 14. LEIPZIGER FORUM FÜR INNOVATIVE ZAHNMEDIZIN zu.

Titel, Name, Vorname

E-Mail-Adresse (Für die digitale Zusendung des Programms.)

Stempel

CD 3/17