

Prävalenz der periimplantären Entzündungen und ihre Behandlung

Dr. Júlia Gángó
[Infos zur Autorin]



Implantatversorgungen sind Teil der täglichen zahnmedizinischen Aktivitäten geworden. Dementsprechend steht bezüglich der Oberfläche, des Durchmessers, der Länge, der Konizität des Implantats oder der Art und Weise der Prothesenfixierung eine breite Palette zur Verfügung, die nach der Osseointegration biomechanische und hygienische Umstände ergibt. Die individuell abweichenden systemischen, anatomischen, histologischen und mikrobiologischen Eigenschaften erweitern den Bereich der Variablen, die den langfristigen Erfolg der eingesetzten Implantate beeinflussen können. Dieser Fachbeitrag beschreibt anhand von klinischen Untersuchungen die Prävalenz der Periimplantitis sowie deren Behandlung.

Autoren: Dr. Júlia Gángó, Dr. Rebeka Vadócz, Dr. Dóra Derdák, Dr. Orsolya Németh, Dr. Márton Kivovics

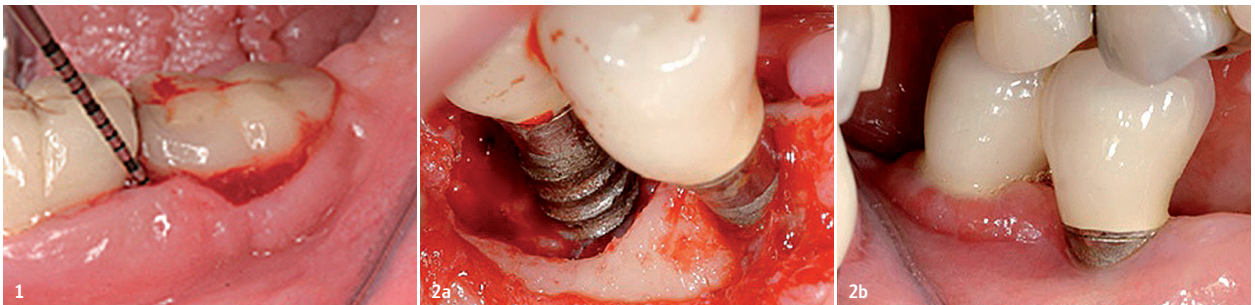


Abb. 1: Periimplantäre Mukositis. – **Abb. 2a und 2b:** Klinisches Bild der Periimplantitis und die chirurgische Exploration.

Einleitung

Es ist kein Zufall, dass alle sich mit Implantaten beschäftigenden praktizierenden Zahnärzte im Laufe ihrer Arbeit auf das komplexe Problem der Behandlung der Entzündungen um die Implantate treffen. Diese Untersuchung hatte das doppelte Ziel:

1. Die Prävalenz der Entzündungen (Periimplantitis) um die eingesetzten Zahnimplantate (Overdenture) zu erfassen sowie
2. die Behandlung der sowohl im Ober- als auch im Unterkiefer vorkommenden Periimplantitis mit einer Kombination des Luftpoliervorgangs und der lokalen Verwendung des Chlorhexidigluconat und die Analyse der erzielten Ergebnisse auf der Grundlage der einzelnen klinischen Parameter (BOP, PPD, CAL).

Theoretische Zusammenfassung

Nach den im Europäischen Parodontologie-Kongress im Jahr 2008 bestimmten Richtlinien ist die periimplantäre Mukositis (livid mucosa, Blutung auf Sondierung), die ausschließlich um das bestimmte Implantat lokalisiert wird, nicht mit Knochenverlust verbunden (Abb. 1).¹ Das Hauptmerkmal der Periimplantitis ist demgegenüber außer der Entzündung der Schleimhaut der mehr oder weniger starke Knochenverlust um das bestehende Implantat. In diesem Fall ist die Tiefe der klinischen Sondierung 4 mm oder mehr (PPD \geq 4 mm), auf Sondierung treten Blutung und in vielen Fällen Suppuration auf. Der Knochenverlust um das Implantat kann radiologisch nachgewie-

sen werden (Abb. 2).² Prävalenz der periimplantären Mukositis ist 80% nach Angaben aus dem Jahr 2008, während die Prävalenz der Periimplantitis zwischen 28% und 56% liegt.³ Die wichtigsten Risikofaktoren der Entstehung einer Periimplantitis sind die unangemessene individuelle Mundhygiene und die parodontale Entzündung gemäß Anamnese.³ Beides ergibt eine erhöhte Anwesenheit von Bakterien. Laut neuesten Forschungen treten bei den mit dem speziellen Klebstoff (Zement) befestigten Zahnimplantaten, im Vergleich zu Schraubimplantaten, vermehrt Fisteln und Suppurationen auf.⁴ Da die Adhäsion und Kolonisation eines Biofilms an der rauen Oberfläche der Zementreste rapider sind, kann es auch einer der prädisponierenden lokalen Faktoren einer Periimplantitis

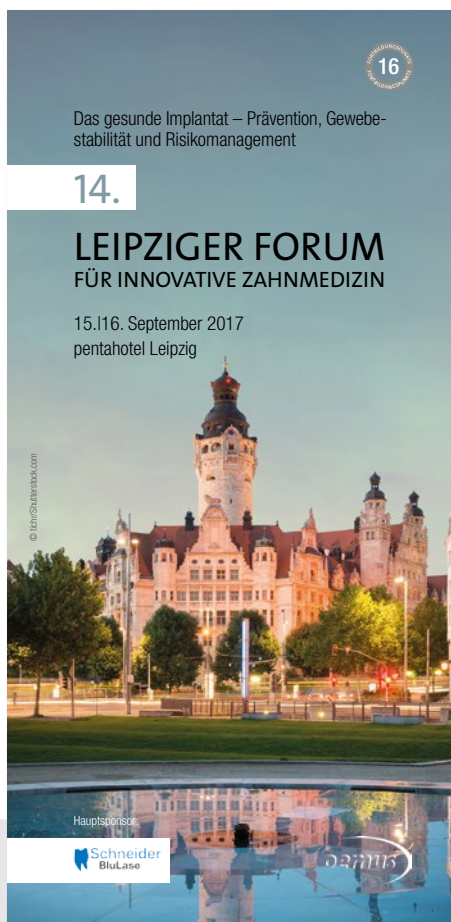14. LEIPZIGER FORUM FÜR INNOVATIVE ZAHNMEDIZIN

ONLINE-ANMELDUNG/
KONGRESSPROGRAMM



www.leipziger-forum.info

15./16. September 2017
Leipzig – pentahotel Leipzig



Thema:

**Das gesunde Implantat – Prävention,
Gewebestabilität und Risikomanagement**

Wissenschaftliche Leitung:

Dr. Theodor Thiele, M.Sc., M.Sc./Berlin
Priv.-Doz. Dr. Dirk Ziebolz/Leipzig

Veranstalter:

OEMUS MEDIA AG
Holbeinstraße 29 | 04229 Leipzig
Tel.: 0341 48474-308 | Fax: 0341 48474-290
event@oemus-media.de | www.oemus.com

Hauptsponsor:



Faxantwort an **0341 48474-290**

Bitte senden Sie mir das Programm zum 14. LEIPZIGER FORUM FÜR
INNOVATIVE ZAHNMEDIZIN zu.

Titel, Name, Vorname

E-Mail-Adresse (Für die digitale Zusendung des Programms.)

Stempel

ZMP spezial 7 +8/17

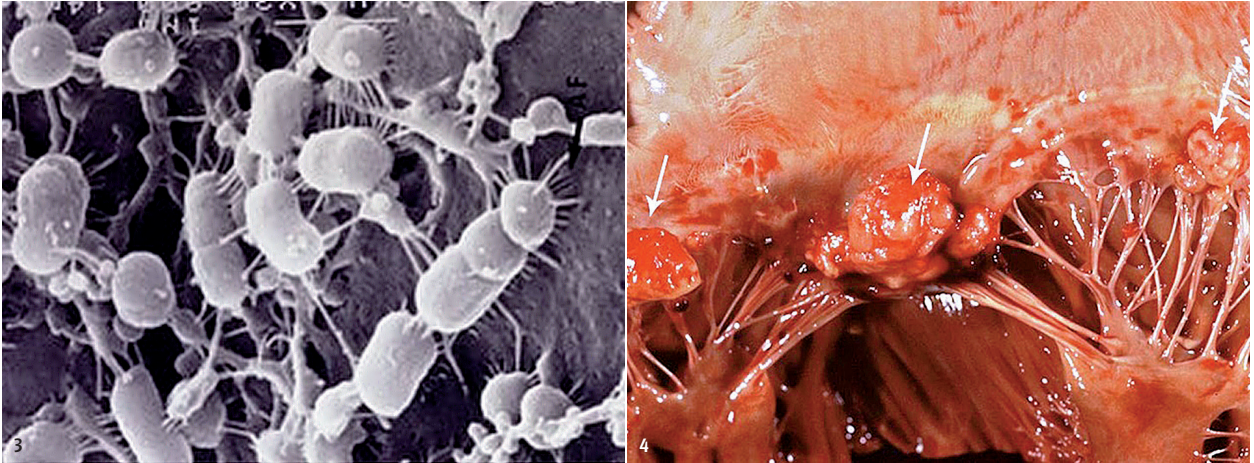


Abb. 3: Elektronenmikroskopisches Bild von an Epithelzellen anhaftenden *Porphyromonas gingivalis*. – **Abb. 4:** Infektiöse Endokarditis, mit Herzklappen-assoziierten bakteriellen Vegetationen.

sein. Dies bestätigt die Tatsache, dass eine erhöhte Ansammlung der Plaque und das Vorhandensein von bakteriellen Infektionen ein ätiologischer Hauptfaktor der Entzündungen ist.⁵ An vollständig zahnlosen Personen untersucht, treten die grampositiven Bakterien an der Oberfläche eine Woche nach dem Einsetzen des Implantats auf, zudem können in einer kleinen Anzahl auch gramnegative anaerobe Bakterien erscheinen.⁶ An teilweise zahnlosen Personen untersucht, findet schon 30 Minuten nach dem Einsetzen des Implantats eine bakterielle Kolonisation der Oberfläche und damit die Entstehung eines initialen periimplantären Biofilms statt.⁷ Der so zu untersuchende Biofilm zeigt eine ähnliche Zusammensetzung wie der Biofilm an der Oberfläche der umgebenden Zähne.

Die mit den gesunden periimplantären Geweben assoziierten Mikroben sind grampositive Kokken und Stäbchen, bzw. eine kleine Anzahl gramnegativer anaerober Stäbchen.⁷ Demgegenüber befindet sich unter den mit den entzündlichen periimplantären Geweben assoziierten Bakterien eine erhebliche Menge gramnegativer anaerober Bakterien, deren Anzahl korreliert mit der Schwere der klinischen Symptome der Periimplantitis. Von den durch Socransky und Kollegen gruppierten, mit Parodontitis zusammenhängenden Bakterien, sind im Falle einer Entzündung typischerweise das *Porphyromonas gingivalis*, das *Treponema denticola*, das *Tannerella forsythia* aus dem roten Komplex und das *Prevotella intermedia* sowie das *Fusobacterium species* aus dem orangen Komplex eng an die Oberfläche der Implantate und an die umgebenden Gewebe haftend zu finden.^{8,9} Zusätzlich wurden in dem

die Oberfläche der Implantate kolonisierenden Biofilm das parodontopathogene *Aggregatibacter actinomycetemcomitans* und andere Arten entdeckt, wie die magensaftresistente Stäbchen, das *Candida albicans* oder das *Staphylococcus aureus*.^{9,10} Die letzte Art zeigt an den Oberflächen der Titanimplantate eine sehr hohe Affinität und korreliert positiv mit der Höhe von Bleeding on Probing (BOP) und dem Grad der Suppuration.^{11,12} Ähnlich dem Biofilm der Zahnoberfläche kann der periimplantäre Biofilm im Körper als Herd funktionieren, was manchmal schwerwiegende Krankheiten verursacht.

Die parodontopathogenen Bakterien oder deren Giftstoffe gelangen im Körper in die entferntesten Punkte, und können unter anderen Atherosklerose, infektiöse Endokarditis, Atemwegserkrankungen, Polyarthrit, Alopezie verursachen, während der Schwangerschaft kann ihre erhöhte Zahl zu einer Frühgeburt und einem niedrigen Geburtsgewicht führen (Abb. 3 und 4).^{13,14} Das häufige Auftreten der Entzündungen um die Implantate hat zahlreiche therapeutische Vorschläge ins Leben gerufen. Zu den am häufigsten verwendeten Mitteln gehören die manuelle Instrumentierung, die Ultraschalloberflächenbehandlung und die Verwendung von Luftpoliermaschinen.¹⁵ Die zur manuellen Reinigung verwendeten Kürettagen können aus herkömmlichem rostfreiem Stahl, mit Titanbeschichtung, oder sogar aus Kunststoff hergestellt werden. Die aktiven Ansatzstücke der Ultraschallvorrichtungen sind üblicherweise aus rostfreiem Stahl. In der Luftpoliervorrichtung wird das verwendete Schleifpulver mit Druckluft vermischt, und die behandelten Oberflächen werden mit einstellbarer Intensität gereinigt, der supra- und

subgingivale Biofilm wird von der Oberfläche der Zähne und Implantate entfernt.¹⁶⁻¹⁸ Die Wirksamkeit der Luftpoliervorrichtungen ist von den abrasiven Eigenschaften der verwendeten Materialien, der Einwirkzeit und der Art der chirurgischen/konservativen Anwendung abhängig.¹⁸ Das Schleifmittel kann Calciumcarbonat sowie Natriumbicarbonat sein, bzw. kann es Glycin oder Erythrit enthalten. Bei den beiden Letzteren kann mit der feinsten Korngröße gerechnet werden, sodass die Beschädigung der Oberfläche des Implantats durch ihre Anwendung zu vermeiden ist.¹⁹ In einer In-vitro-Untersuchung resultierte von den oben aufgeführten drei Methoden (Luftpolieren, manuelle Reinigung, Ultraschallreinigung) die Verwendung der Luftpoliervorrichtung als Favorit, da diese Methode die kleinste ungereinigte Restfläche ($11,3 \pm 5,4\%$) besaß.¹⁵ Die Ergebnisse wurden mit Rasterelektronenmikroskop (REM) ebenfalls bewertet und auf diese Weise blieben am Ende der Behandlung nur vernachlässigbare Oberflächenrauigkeiten am Implantat, während in den beiden anderen Fällen die Rauigkeiten ziemlich signifikant waren. Ein wichtiger Aspekt der täglichen Praxis ist, dass die Behandlungszeit einer Luftpoliervorrichtung kürzer ist als die Verwendung der manuellen oder Ultraschallgeräte, bzw. ist sie nach Analyse der Indikatoren der Wirtschaftlichkeit die optimalste Wahl.²⁰ All diese Verfahren können mit Verabreichung von Antiseptika, lokalen oder systemischen Antibiotika (z.B. Metronidazol) ergänzt werden. Nur unter Berücksichtigung des zusammengesetzten Stoffwechsels, des unteren Sauerstoffgradienten und der extremen Beständigkeit des maturierten Biofilms können diese Medikamente die mechanische Entfernung des Biofilms potenzieren.^{15,21}

Material und Methoden

Klinische Untersuchung I

Im Institut wurde die Prävalenz der Periimplantitis der im Unterkiefer eingesetzten zwei Zahnimplantate untersucht (Abb. 5 und 6).

Die Probanden wurden zufällig aus der klinischen Implantationsdatenbank ausgewählt, mit dem Ziel, die Implantate zu kontrollieren und die Prävalenz der möglichen Periimplantitis zu beobachten. Die an den Implantaten verankerten Prothesen wurden auch am Institut gefertigt.

Klinische Untersuchung II

Behandlung der im Ober- und Unterkiefer auftretenden Periimplantitis mit der Kombination der Luftpoliervorrichtung und der lokalen Anwendung des Chlorhexidindigluconat sowie Monitoring der erzielten Ergebnisse, auf der Grundlage der bestimmten klinischen Parameter (Bleeding on Probing – BOP, Pocket Probing Depth – PPD, Gingival Recession – GR, Clinical Attachment Level – CAL).

Die verwendeten Materialien und Geräte waren das Perio-Mate Pulverstrahlinstrument (NSK) sowie Perio-Mate Powder und eine 0,2% Chlorhexidindigluconat-Lösung für die Behandlung

der periimplantären Taschen im Laufe der mechanischen Reinigung (2 ml/Implantat). Eine siebentägige Anwendung erfolgte daheim.^{22,23} Im Laufe der Untersuchung wurden 23 entzündliche Prozesse mit dieser Methode behandelt (Abb. 7–10). Die Kriterien für eine periimplantäre Entzündung waren wie folgt: im Sulkus, an sechs Oberflächen des Implantats, klinische Sondierungstiefe mindestens 4 mm, Blutung. Aus den Taschen, die 4 mm und tiefer waren, entleerte sich gewöhnlich auch Pus. Nachdem die Werte PPD, GR und BOP um die Implantate aufgenommen wurden, hat die Behandlung in Lokalbetäubung stattgefunden. Nach Durchführung der Luftpolierreinigung wurde die periimplantäre Tasche mit einer 0,2% Chlorhexidindigluconat-Lösung gespült. Der Patient wurde instruiert und motiviert, die eigene Plaquekontrolle zu verbessern – dies wurde zwei Wochen nach der Behandlung überprüft. In der Kontrolluntersuchung, vier Wochen nach der Behandlung, wurde der das Implantat umgebende Sulkus erneut sondiert und die genannten klinischen Parameter erneut aufgenommen. Schließlich wurden die Ausgangs- und die Kontrollergebnisse miteinander verglichen.

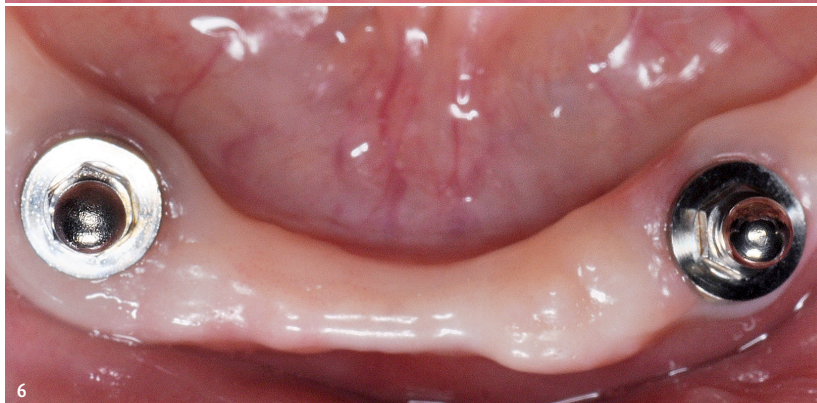
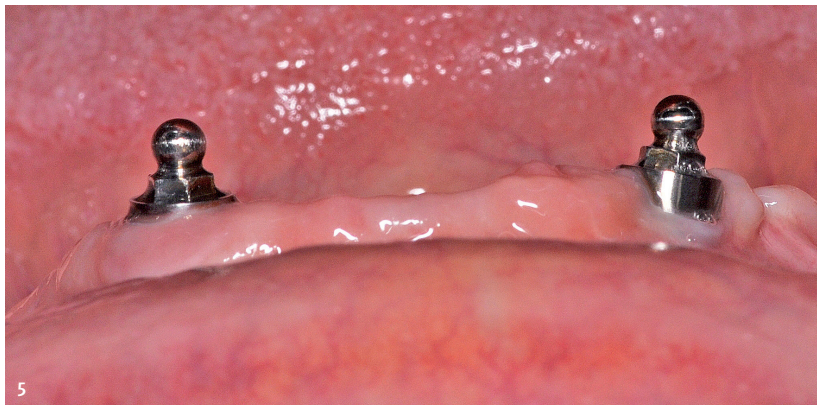
Abb. 5: Im unteren zahnlosen Kiefer platzierte Implantate aus Bukkalansicht. – Abb. 6: Im unteren zahnlosen Kiefer platzierte Implantate.



Einteilige Implantologie -
der patientenfreundliche
Weg zu mehr
Lebensqualität

> patientenschonend
> preiswert
> schnell

Workshops 2017

Live-OP | Hands-on | Vortrag

Sa. 26.08. Mi. 18.10.
Sa. 25.11.

99,- Euro netto | 4 Punkte

Referent:

Dr. med. dent. R. Eisenkolb M.Sc.
Master of Science Implantologie

Made in Germany



Nature Implants GmbH
In der Hub 7
D- 61231 Bad Nauheim
www.nature-implants.de

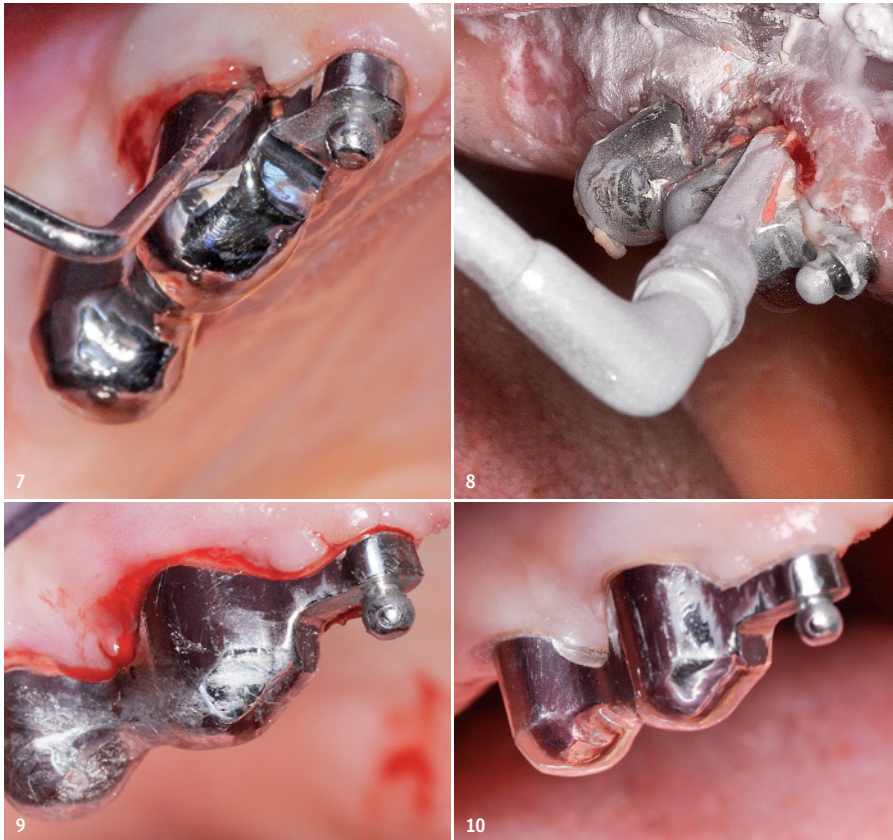


Abb. 7: Ausgangszustand: PPD = 6 mm, BOP positiv. – **Abb. 8:** Pulverstrahlinstrument in Anwendung. – **Abb. 9:** Die gereinigten Implantate und ihre Umgebung unmittelbar nach der Behandlung. – **Abb. 10:** Die gereinigten Implantate und ihre Umgebung zwei Wochen nach der Behandlung.

Ergebnisse und Besprechung

Klinische Untersuchung I

Aus den insgesamt 32 Implantaten der Unterkiefer von 16 Probanden gab es im Falle von drei Implantaten eine periimplantäre Entzündung (BOP positiv, Pus entleerte sich, PPD \geq 4 mm), dies bedeutet eine Prävalenz von 9,38%. Während das Weich- und Hartgewebe um das Implantat zu 90,62% klinisch entzündungsfrei vorgefunden wurde.

Klinische Untersuchung II

Aus den gemessenen PPD-Werten der 23 Implantate wurde die größte Sondierungstiefe ausgewählt und deren Mittelwert berechnet (Ausgangswert PPD = 5,870 mm und der Kontrollwert PPD = 4,261 mm). Mit Man-Whitney-U-Test gerechnet, unterscheidet sich signifikant der Median der höchsten Taschentiefen der Ausgangs- und der Kontrollwerte ($p < 0,001$). In vielen Fällen kann der CAL-Wert wegen der entwickelten Gingivarezession repräsentativer sein als der PPD-Wert ($CAL = PPD + GR$). Aus den an sechs Oberflächen der Implantate gemessenen

Werten wird je nach Implantat der höchste ausgewählt und deren Mittelwert berechnet (Ausgangswert CAL = 6,435 mm, Kontrollwert CAL = 4,913 mm). Mit Man-Whitney-U-Test gerechnet, unterscheidet sich signifikant der Median der Ausgangs- und der Kontrollwerte des höchsten Traktionsverlustes ($p < 0,001$).


Wenn bei der Auswertung der Mittelwert berechnet wird, dann wird der durchschnittliche Ausgangswert für alle Implantate PPD = 4,181 mm und der Kontrollwert PPD = 3,268 mm ergeben. Mit Man-Whitney-U-Test gerechnet, unterscheidet sich signifikant der Median der durchschnittlichen Taschentiefen der Ausgangs- und der Kontrollwerte ($p < 0,001$).

Ähnlicherweise ist der durchschnittliche Ausgangswert (CAL = 4,442 mm) und der Kontrollwert (CAL = 3,565 mm), wenn man im Falle der gesamten Implantate den Durchschnitt der aus den an sechs Oberflächen der Implantate gemessenen Werten gerechneten CAL-Werte nimmt. Mit Man-Whitney-U-Test gerechnet, unterscheidet sich signifikant der Median der Ausgangs- und der Kontrollwerte des durchschnittlichen Traktionsverlustes ($p < 0,001$).

Im Laufe der anfänglichen Untersuchung zeigte sich, dass an je sechs Oberflächen der 23 untersuchten Implantate BOP (BOP +/-) zu 95,65% eine Positivität und eine Zahnfleischblutung auftraten, während dieser Wert zum Zeitpunkt der Kontrolle, vier Wochen später, auf 34,06% zurückging.

Für den langfristigen Erfolg von Implantaten sind die ordnungsgemäße chirurgische und prothetische Arbeit, die regelmäßige Überwachung und Versorgung von Patienten und damit die vorzeitige Erkennung und Beherrschung etwaiger periimplantärer Entzündungen unumgänglich. Dazu kann die Luftpoliervorrichtung, die durch die einfache Anwendung eine wichtige Säule der tagtäglichen implantativen Erhaltungstherapie sein kann, eine Unterstützung bieten. Ihre Wirksamkeit wird durch klinische Untersuchungen unterstützt: Bei gleichzeitiger Anwendung des Peri-Mate Pulverstrahlinstrument und der Chlorhexidin-Lösung hat bei Sondierung eine signifikante Verminderung der gemessenen PPD-, BOP-, und der gerechneten CAL-Werte stattgefunden. Ein anderer Teil der klinischen Studie zeigt, dass bei der Untersuchung einer zufällig ausgewählten 16-köpfigen Gruppe, die an den Implantaten verankerte Zahnprothesen (Overdenture) trägt, im Falle von 32 Implantaten die Prävalenz einer Periimplantitis 9,38% war.

Literatur



NSK

[Infos zum Unternehmen]



KONTAKT

Dr. Júlia Gángó

Semmelweis Universität
Fakultät für Zahnmedizin
Poliklinik für Zahn-, Mund- und Kieferchirurgie
Direktor Dr. Péter Kivovics
Szentkirályi Straße 40
1088 Budapest, Ungarn
Tel.: +36 209829527
juliagango@gmail.com

CERAMIC EXCELLENCE

CERALOG®
SYSTEM

INNOVATIV



Durchdachte Zweiteiligkeit mit innovativen Abutmentlösungen, keramikgerechtem Design und dem Hightech-Herstellungsverfahren Ceramic Injection Molding – das ist CERAMIC EXCELLENCE.

- Duale Oberflächentextur: Osseointegration und Weichgeweheadaption
- Zweiteilig, reversibel verschraubbare Prothetikkomponenten
- Keramikgerechtes Hexalobe Verbindungsdesign
- Innovatives PEKK Abutment mit zahnähnlichen Eigenschaften
- Einzigartiges, individuelles DEDICAM® Zirkonoxid-Abutment
- Elfenbeinfarben für hoch ästhetische Restaurationen
- 100 % Qualitätskontrolle

EINZIGARTIG:
INDIVIDUELLES
DEDICAM®
ZIRKONOXID-
ABUTMENT



Jetzt
CERAMIC EXCELLENCE
Partner werden.
www.ceralog.de

a perfect fit™

camlog