Stützzonensanierung analog geplant, digital umgesetzt

Ist eine komplette Stützzonensanierung notwendig, sollte diese bestmöglich vorausgeplant und mit einem alltagstauglichen Konzept umgesetzt werden. Oftmals sind es die kleinen Details, die über Misserfolg oder Erfolg entscheiden. Im folgenden Beitrag stellen die beiden Autoren ein Konzept aus analogen und digitalen Arbeitsschritten vor, die eine erfolgreiche Rehabilitation möglich machen.

Abb. 1: Ausgangssituation. – **Abb. 2:** Therapieschiene in situ.

Die Patientin, 35 Jahre, kommt seit vielen Jahren regelmäßig zur Kontrolle und Behandlung. Sie schob aber die notwendig werdende Neuversorgung der Stützzonen mit Füllungen, Teilkronen oder Kronen immer wieder vor sich her. Erst 2016 wurden die Beschwerden im Hals-/Nackenbereich und Masseterfeld so groß, dass sie einer grundlegenden Neuversorgung mit Neueinstellung der Kieferrelation zustimmte (Abb. 1).

Digitale Kieferrelationsbestimmung und Schienentherapie

Als erste Therapiemaßnahme wurde eine digitale Kieferrelationsbestimmung mittels des Centric Guide® Systems durchgeführt. Eine derartige Bissnahme dauert nur wenige Minuten und ist vor allem immer wieder reproduzierbar. In einigen Tests haben die beiden Autoren die Aussage des Herstellers theratecc bezüglich der Reproduzierbarkeit überprüft und sind ebenfalls zu dem Ergebnis gekommen, dass auch eine zweite oder dritte Kieferrelationsbestimmung mittels dieses Systems immer wieder gleichbleibende und somit reproduzierbare Ergebnisse liefert. Dies ist eine Grundvoraussetzung für eine spätere erfolgreiche prothetische Umsetzung. Mithilfe der gewonnenen Zentrikregistrate wurde der Patientin eine Aufbissschiene gefertigt. In dieser Schiene ist sowohl die zentrische Relation der Patientin als auch die therapeutische vertikale Dimension für die spätere prothetische Umsetzung integriert. Diese Schiene ist als 24-Stunden-Aufbissschiene gefertigt, die die Patientin entsprechend dem Namen Tag und Nacht außer zu den Mahlzeiten trägt. Mit dieser Schiene werden zwei Ziele verfolgt: Erstens, dass die Kaumuskulatur mithilfe der Schiene wieder an die zentrische Relation gewöhnt wird und diese entsprechend adaptiert. Und zweitens eine entsprechende Beschwerdefreiheit der Patientin, dass die in dem Ausgangsbefund geäußerten Beschwerdebilder entsprechend therapiert und beseitigt werden können (Abb. 2).
Die Inkorporation der Schiene verlief völlig reibungslos. Schon nach einem Tag war die Patientin fast beschwerdefrei. Die Patientin hat die Schiene über 12 Wochen getragen und konnte sie bis auf wenige Ausnahmen (zum Essen, teils auf Arbeit) immer tragen.

Analoge Fertigung eines Wax-ups

Anhand der gewonnenen Werte aus der digitalen Kieferrelationsbestimmung und der anschließenden Schienentherapie konnte die Bisssituation der Patientin entsprechend validiert werden. Diese Ergebnisse waren die Grundlage für die analoge Anfertigung eines Wax-ups. In diesem Wax-up ist sowohl die zentrische Relation als auch die vertikale Dimension eins zu eins berücksichtigt und übertragen. Mittels dieses Wax-ups erfolgt die Detailplanung der prothetischen Umsetzung. An welchen Zähnen ist eine Veränderung notwendig und mit welcher Therapieform kann diese so minimalinvasiv wie möglich umgesetzt werden. Gleichzeitig dient das erstellte Wax-up als Visualisierung für die Patientenaufklärung und -beratung. Am Ende der Planung stand fest, die Stützzonen im Oberkiefer werden als definite Versorgung in e.max gefertigt. Die Stützzonen im Unterkiefer werden aus Kostengründen als temporäre Non-Prep Versorgung aus Composite gefertigt (Abb. 3).

Analoge und digitale Abformung

Dank dieser Materialwahl konnte die prothetische Umsetzung sehr substanzschonend, teilweise als Non-Prep Versorgung umgesetzt werden.
Um einen Vergleich zwischen analoger und digitaler Abformung zu erreichen, wurden beide Abformungsvarianten umgesetzt. Die digitale Abformung erfolgte mit der Software CEREC Connect der Firma Dentsply Sirona. Trotz dass die Patientin einen leichten Würgereiz hat, war eine stressfreie Abformung möglich. Gleichzeitig macht die Software die digitale Übertragung der Abdruckdaten in das zahntechnische Labor auf einfache elektronische Art möglich (Abb. 4 und 5).
Die analoge Abformung dient in erster Linie für die Fertigung der Registrierplatten für die zweite Kieferrelationsbestimmung mittels Centric Guide®. Gleichzeitig dienen die Modelle als Kontrollmodelle.

Zweite Kieferrelationsbestimmung

Nach erfolgter Präparation und der analogen/digitalen Abformung erfolgte zum nächsten Behandlungstermin die zweite Kieferrelationsbestimmung mittels des bereits bekannten Systems. Auf Grundlage der digitalen Abformungen und der Zentrikregistrate wurde die komplette Versorgung entsprechend digital konstruiert. Das im Vorfeld erstellte Wax-up wurde in die Konstruktion einbezogen. Nur so kann sichergestellt werden, dass die zentrische Kieferrelation und somit die Okklusionsbeziehung beider Kiefer eins zu eins umgesetzt werden kann (Abb. 6 bis 8). Im weiteren Verlauf wurden die einzelnen keramischen Restaurationen im Oberkiefer und die Composite-Versorgungen im Unterkiefer gefräst und auf die Modelle aufgepasst. Neben der Passung der Versorgung wurde vor allem die Okklusionsbeziehung im Artikulator überprüft und selektiv eingeschliffen. Für diese Okklusionskontrolle wurde ein Vollwert-Artikulator eingesetzt, bei dem neben der Protrusions- und Laterotrusionsbewegungen auch die Retrusionsbewegungen entsprechend überprüft und selektiv eingestellt werden kann (Abb. 9 und 10).

Einprobe und Einsetzen der Versorgung

Zum nächsten Behandlungstermin erfolgte die Einprobe der gesamten Versorgung. Dank der digitalen Prozesskette aus digitaler Abformung und der CAD/CAM-Fertigung im zahntechnischen Labor gestaltete sich die Einprobe sehr einfach. Die einzelnen Teile passten wackel- und völlig spaltfrei auf die natürlichen Zähne. Das gleiche Ergebnis wurde auch bei der Kontrolle aller gefertigten Teile auf dem aus der analogen Abformung erstellten Kontrollmodell erzielt. Nach erfolgter Einprobe wurde die Versorgung entsprechend glasiert und fertiggestellt. Nach dem Glanzbrand erfolgte eine weitere Okklusionskontrolle. Zum vierten und somit letzten Behandlungstermin konnte die Versorgung wie geplant eingegliedert werden (Abb. 13 bis 15). Ebenso wie die Einprobe gestal-

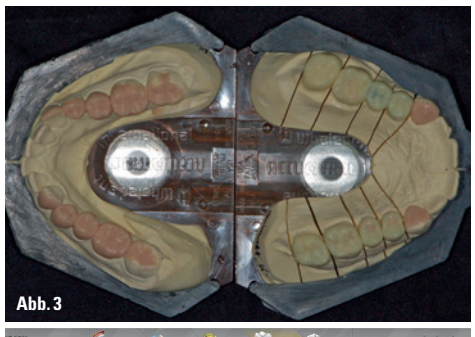

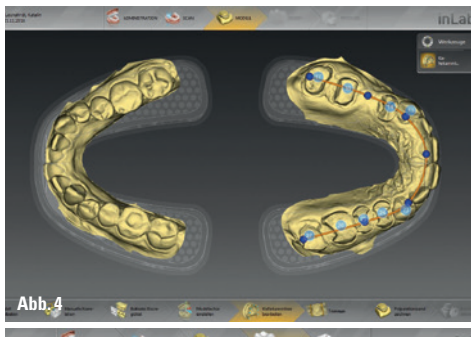

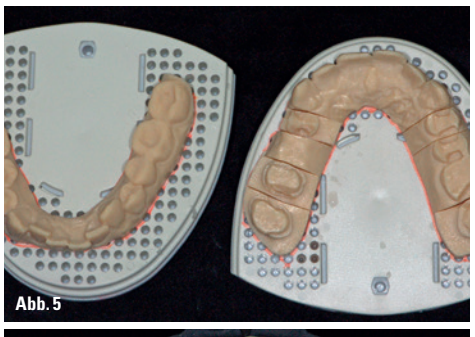

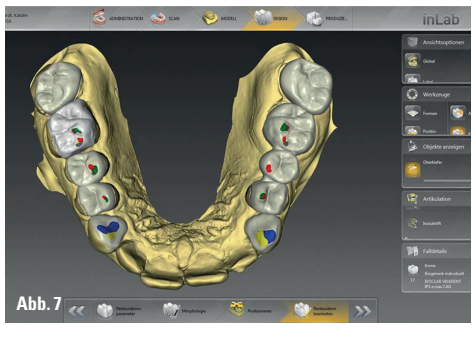

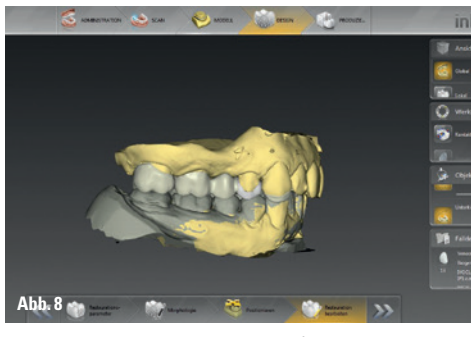

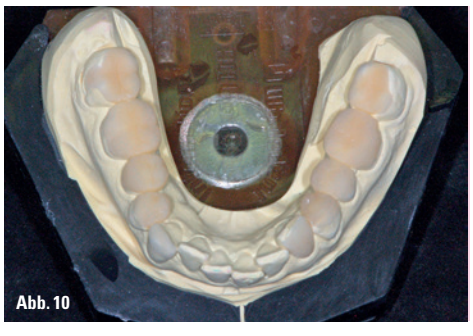

Abb. 3: Wax-up. – **Abb. 4:** Virtuelle Modellsituation. – **Abb. 5:** Gedruckte Modellsituation. – **Abb. 6:** Centric Guide® Messschablonen inkl. Bissregistrat. – **Abb. 7:** CAD-Daten okklusale Ansicht. – **Abb. 8:** CAD-Daten laterale Ansicht. – **Abb. 9:** OK keramische Versorgung Rohbrand. – **Abb. 10:** UK Versorgung Composite Rohzustand.

Abb. 11

Abb. 12

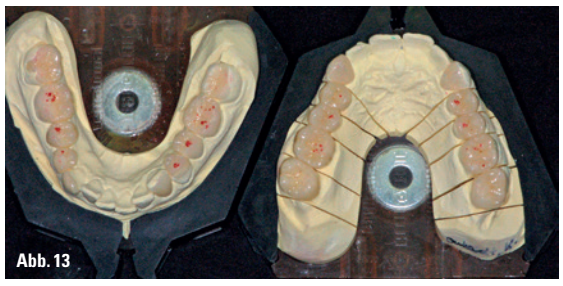
Abb. 13

Abb. 14

Abb. 15

Abb. 16

Abb. 11: OK Mundsitu Rohbrand. – **Abb. 12:** Detailansicht Rohbrandeinprobe in situ. – **Abb. 13:** Fertige Versorgung nach Okklusionskontrolle Modellsitu. – **Abb. 14 und 15:** Orale Ansicht der Versorgung Modellsitu. – **Abb. 16:** Fertige Versorgung in situ.

tet sich das Einsetzen völlig problemlos. Alle Teile wurden wie vorgeschrieben angeätzt, silanisiert und mit Multilink Automix (Ivoclar Vivadent) der Reihe nach eingesetzt. Nach kurzem Anpolymerisieren mit der UV-Lampe konnten die Überschüsse leicht entfernt werden. Nach dem endgültigen Aushärten wurden die Ränder entsprechend nachpoliert. Es erfolgte abschließend noch eine erste Bisskontrolle, bei der keine Unregelmäßigkeiten festgestellt wurden.

Fazit

Dass eine komplexe Restauration aller Stützzonen in einem Schritt im Alltag durchaus mit Risiken verbunden ist, ist sicher jedem Leser bekannt. Aufgrund dieser bekannten Risiken wird oftmals einer quadrantenweisen Sanierung der Vorrang gegeben. Doch bei einer notwenigen Neugestaltung der Okklusion bei Vertikalverlust oder aufgrund von verschiedenen Beschwerdebildern wie Kopfschmerzen, Nackenschmerzen oder Migräne braucht es ein Konzept für komplexe, prothetische Restaurationen.

Das vorgestellte Konzept bietet dank der digitalen Kieferrelationsbestimmung mit anschließender Schienentherapie, der damit verbundenen Validierung der zentrischen Bisslage und der darauf aufbauenden prothetischen Vorausplanung ein hohes Maß an Sicherheit. Die Versorgung wird so exakt planbar. Alle Beteiligten haben bereits vor der prothetischen Umsetzung eine klare Vorstellung der späteren Versorgung. Alle Schritte können detailliert vorausgeplant werden. Die Einbeziehung des Wax-ups vereinfacht die digitale Konstruktion der neuen Versorgung erheblich. Am Ende stand eine Versorgung, die ohne Nacharbeiten bei der Passung bzw. der Okklusion eins zu eins eingegliedert werden konnte (Abb. 16).

Das Resümee nach nunmehr drei Monaten Tragezeit ist überaus positiv. Zwischenzeitlich wurden noch einige Nachkontrollen durchgeführt. Bissbedingte Nacharbeiten konnten gezielt vermieden werden. Es erfolgte lediglich eine geringfügige substraktive Maßnahme am distovestibulären Höcker von Zahn 17. Die Patientin hatte vom ersten Tag an kein Fremdkörpergefühl oder Ähnliches.

Die Patientin ist seit der erfolgreichen Schienentherapie völlig beschwerdefrei. Die Ästhetik ist aufgrund der hervorragenden Werkstoffeigenschaften, die eine individuelle Gestaltung ermöglicht, entsprechend positiv. Die Patientin ist mit dem erzielten Ergebnis überaus glücklich. ZT

Infos zum Autor ZA Herrmann Loos

Infos zum Autor ZTM Christian Wagner

ZT Adresse

ZA Herrmann Loos
Chemnitzer Straße 72
09224 Chemnitz
OT Grüna
Tel.: 0371 852561
Fax: 0371 858386
chef@zahnarzt-loos.de
www.zahnarzt-loos.de

ZTM Christian Wagner
Wagner Zahntechnik GmbH
Neefestraße 40
09119 Chemnitz
Tel.: 0371 267912-10
Fax: 0371 267912-19
info@wagner-zahntechnik.de
www.wagner-zahntechnik.de

ANZEIGE

microtec

FRISOFT – FÜR EINE PERFEKTE FRIKTION

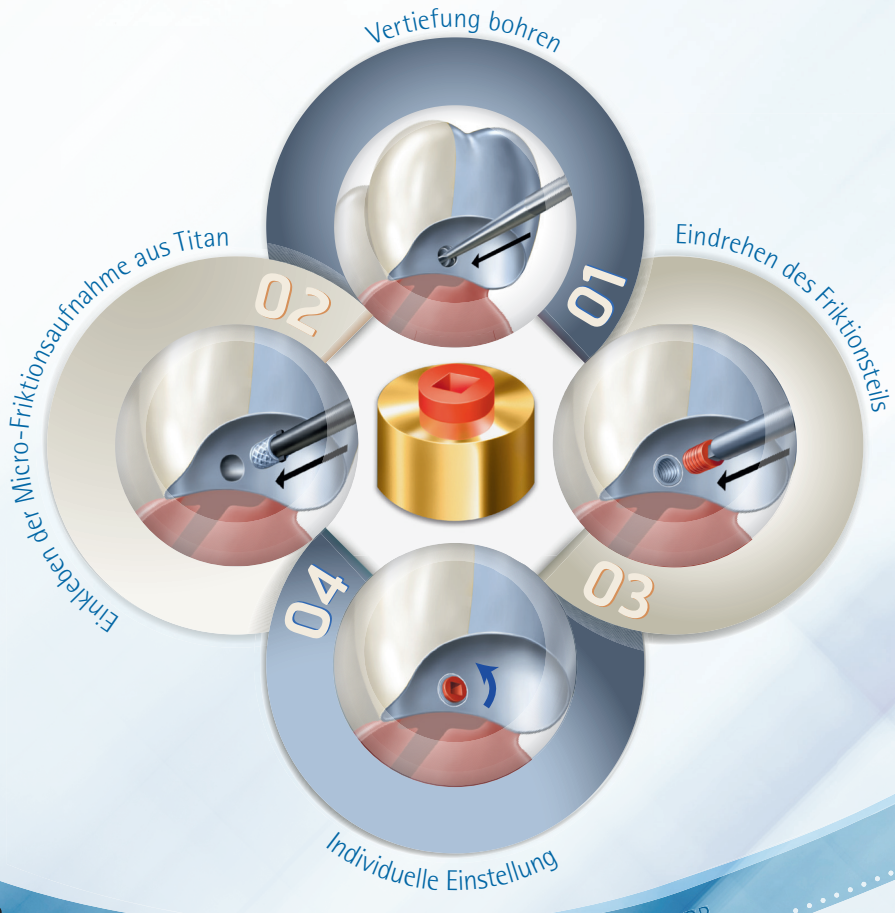

Mit **Frisoft** haben Sie die Möglichkeit, die Friktion bei Teleskopkronen wiederher- und individuell einzustellen. Das stufenlose Ein- und Nachstellen kann auf jeden Pfeiler abgestimmt werden.

Mit einem Durchmesser von nur 1,4 mm ist das Friktionselement nicht zu groß, und da es aus abrasionsfestem und rückstellfähigem Kunststoff mit einer Aufnahmekappe aus Titan besteht, ist es ausreichend stabil. Die Konstruktion garantiert durch ihre perfekte Abstimmung eine perfekte und dauerhafte Friktion.

Frisoft ist geeignet zum nachträglichen Einbau bei friktionsschwachen Teleskopkronen für NEM, Galvano und Edelmetall.

microtec Inh. M. Nolte
Rohrstr. 14 58093 Hagen
Tel.: +49 (0)2331 8081-0 Fax: +49 (0)2331 8081-18
info@microtec-dental.de **www.microtec-dental.de**

Weitere Informationen kostenlos unter 0800 880 4 880

VERKAUF DES STARTERSETS NUR EINMAL PRO PRAXIS / LABOR

☐ Bitte senden Sie mir kostenloses Infomaterial

☐ **Hiermit bestelle ich das Frisoft Starter-Set zum Preis von 169,95 €* bestehend aus:**
- 6 Friktionselemente (Kunststoff) + 2 Naturalrabatt
- 6 Micro-Friktionsaufnahmekappen (Titan) + Werkzeug (ohne Attachmentkleber)

Stempel

per Fax an +49 (0)2331 8081-18

*Preis zzgl. MwSt. und Versand