

2

CME-Punkte

Von Patientenseite aus nimmt die Nachfrage nach Keramikimplantaten stetig zu. Entscheidungsgründe sind oft auf der emotionalen Ebene zu finden. Denn die „weißen“ Implantate gewährleisten ein noch strahlenderes Lächeln und ein noch gesünder aussehendes Weichgewebe. Somit tragen sie zu einer hohen Lebensqualität und einem besseren Selbstwertgefühl bei. Es gibt jedoch auch medizinisch relevante Gründe, besonders empfindlichen Patienten ein metallfreies Implantat einzusetzen. In folgendem Fachbeitrag wird eine Rehabilitation eines Prämolaren im Oberkiefer mit einem zweiteiligen Zirkoniumdioxidimplantat, das im Ceramic Injection Molding mit einer rauen dualen Oberflächentextur hergestellt wird, beschrieben.

Dr. Frederic Hermann  
[Infos zum Autor]

Literatur



## Keramikimplantate – natürlich schön und klinisch bewährt

Dr. Frederic Hermann, M.Sc.

Die heutigen Keramikimplantate werden aus Yttrium-stabilisiertem Zirkoniumdioxid gefertigt. In den bisher existierenden Studien wird von überwiegend positiven Ergebnissen in Bezug auf Cell attachment, Osseointegration und Lebensdauer berichtet.<sup>1–6</sup> Die Entwicklung der Keramikimplantate in den letzten Jahren bestätigt, dass sie zunehmend ihren Platz im zahnärztlichen Indikationsspektrum finden. Allerdings werden die zweiteiligen Implantate noch kontrovers diskutiert.

Sind sie eine echte Alternative zu Titanimplantaten?<sup>7</sup> Patienten empfinden eine Behandlung als erfolgreich, wenn sie anschließend mit ihrem Aussehen und der Versorgung zufrieden sind. Elfenbeinfarbene transluzente Keramikimplantate sind hier klar im Vorteil, da sie der natürlichen Zahnwurzel am ähnlichsten sind.<sup>8</sup> Durch die Farbe und die Weichgewebefreundlichkeit fungieren sie als ästhetischer Puffer vor allem in klinisch kompromittierenden Situationen, wie

beispielsweise bei dünnem Gingiva-Biotyp und hoher Lachlinie. Zirkoniumdioxidimplantate osseointegrieren wie ein Titanimplantat und fördern eine gute Weichgewebsadaptation, sodass sie eine naturidentische Schleimhaut- und Zahnästhetik ermöglichen.<sup>2,9–11</sup> Die Produktqualität und Sicherheit wird durch das überzeugende Statement des Herstellers, das jedes einzelne Implantat, bevor es verpackt wird, einer umfassenden Belastungsprüfung und Maßkontrolle unterzogen, untermauert.

### Anamnese und Planung

Die 38-jährige Patientin stellte sich mit Aufbissbeschwerden und rezidivierender Fistelbildung im linken Oberkiefer Ende 2015 vor. Die Nichtraucherin hatte eine adäquate Mundhygiene und eine gute Compliance. Ein Röntgenkontrollbild zeigte einen sanierungsbedürftigen Gebisszustand mit endodontischen und konservierenden Befunden. Die Diagnose ihrer

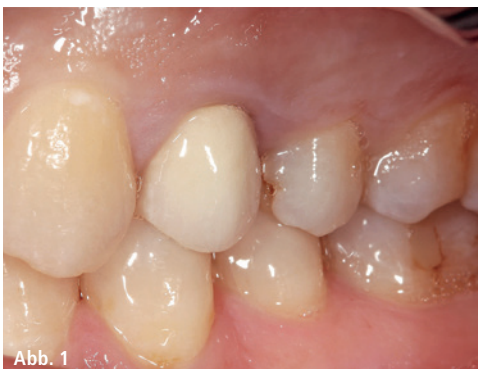

Abb. 1

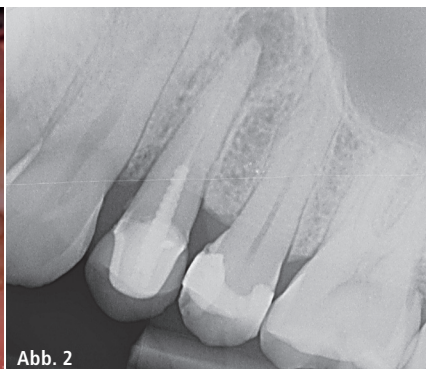

Abb. 2

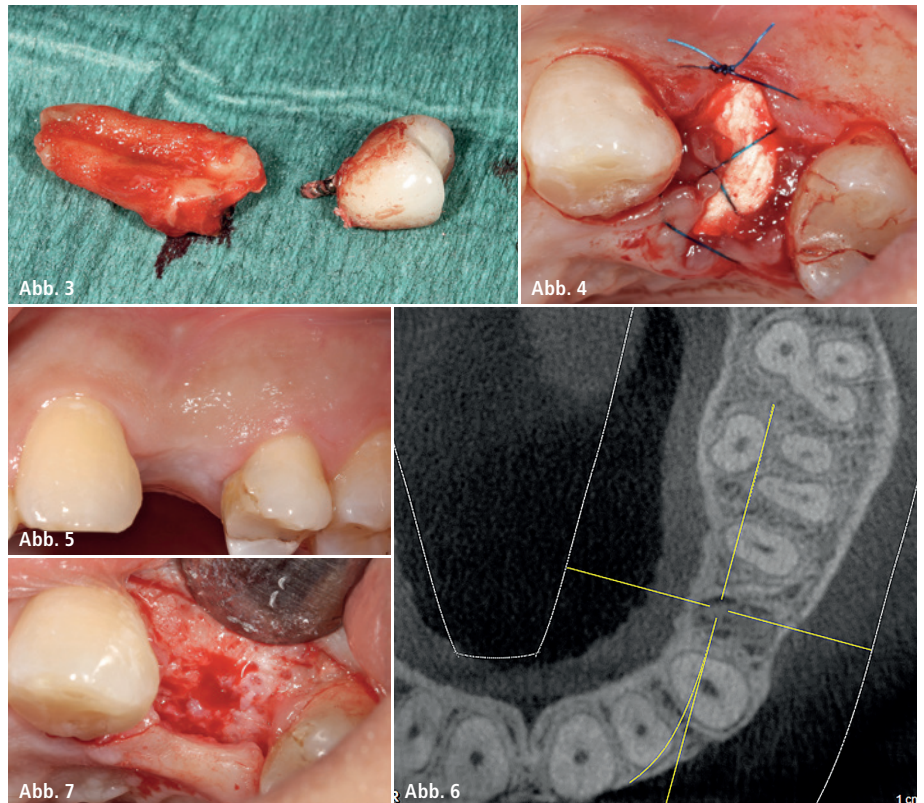
**Abb. 1 und 2:** Parodontitis apicalis ausgehend vom wurzelbehandelten Zahn 24, der zusätzlich eine Vertikalfaktur aufwies.

Beschwerden war eine Parodontitis apicalis ausgehend vom wurzelbehandelten Zahn 24, der zusätzlich eine Vertikalfraktur aufwies (Abb. 1 und 2). Eine endodontische Revisions-therapie war aufgrund der vorliegenden Diagnostik nicht Erfolg versprechend. Bei der Funktionskontrolle zeigten sich keine besonderen Befunde. Nach den Kriterien der SAC-Klassifikation, eine erstmals im Jahr 1996 von Sailer und Pajarola beschriebene Methode, um die Komplexität in der Implantatchirurgie zu kategorisieren, ergab sich für die chirurgischen, ästhetischen und restaurativen Einschätzungen ein niedriges Risikoprofil.<sup>11</sup>

Die Patientin wurde über eine schonende Zahnextraktion aufgeklärt. Sie sprach sich deutlich gegen eine konventionelle Brückenversorgung aus und äußerte den Wunsch nach einer metallfreien festsitzenden Implantatversorgung. Sie wurde über die geringere evidenzbasierte Dokumentation von Keramikimplantaten im Vergleich zu Titanimplantaten aufgeklärt und Vor- sowie Nachteile einer Versorgung mit zweiteiligen Keramikimplantaten informiert. Die Patientin entschied sich für die zweiteilige Option, da sie das Tragen einer Schutzschiene, was für die sichere Einheilung eines einteiligen Keramikimplantats unabdingbar ist, aus ästhetischen Gründen ablehnte.

### Präimplantologische Maßnahmen

Zunächst wurde der Zahn 24 mit einem minimalinvasiven und besonders schonenden Eingriff extrahiert (Abb. 3). Die Schonung der alveolären Knochenstrukturen ist essenziell, um das Ausmaß der postoperativen Hart- und



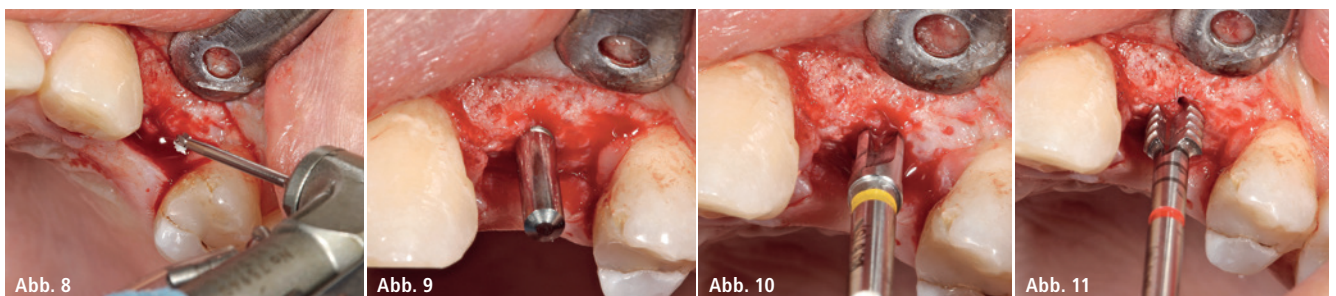
**Abb. 3:** Minimalinvasive Entfernung des Zahnes 24 unter Erhalt der bukkalen Knochenlamelle. – **Abb. 4:** Das Knochenfach wurde gereinigt und mit einem Alveolarkegel aus Kollagen aufgefüllt. – **Abb. 5:** Nach viermonatiger Einheilung. – **Abb. 6:** DVT-Aufnahme zur Planung. – **Abb. 7:** Minimalinvasive Lappenbildung.

Weichgewebeschrumpfung zu verringern. Durch den gezielten Einsatz von Periotomen ruptieren bei dieser Extraktionsmethode die Desmodontalfasern und die Zähne beziehungsweise Wurzelreste können bei minimaler Aufdehnung des Alveolarknochens schonend entfernt werden. Wegen der apikalen Entzündung sowie um Kosten in wirtschaftlicher Hinsicht zu sparen, wurde eine autologe Heilung ohne Knochenersatzmaterial angestrebt. Das Knochenfach wurde dafür gereinigt und mit einem Alveolarkegel aus Kollagen (PARASORB HD Cone, RESORBA) aufgefüllt (Abb. 4). Nach zirka zwei Wochen war die Extraktionsalveole mit

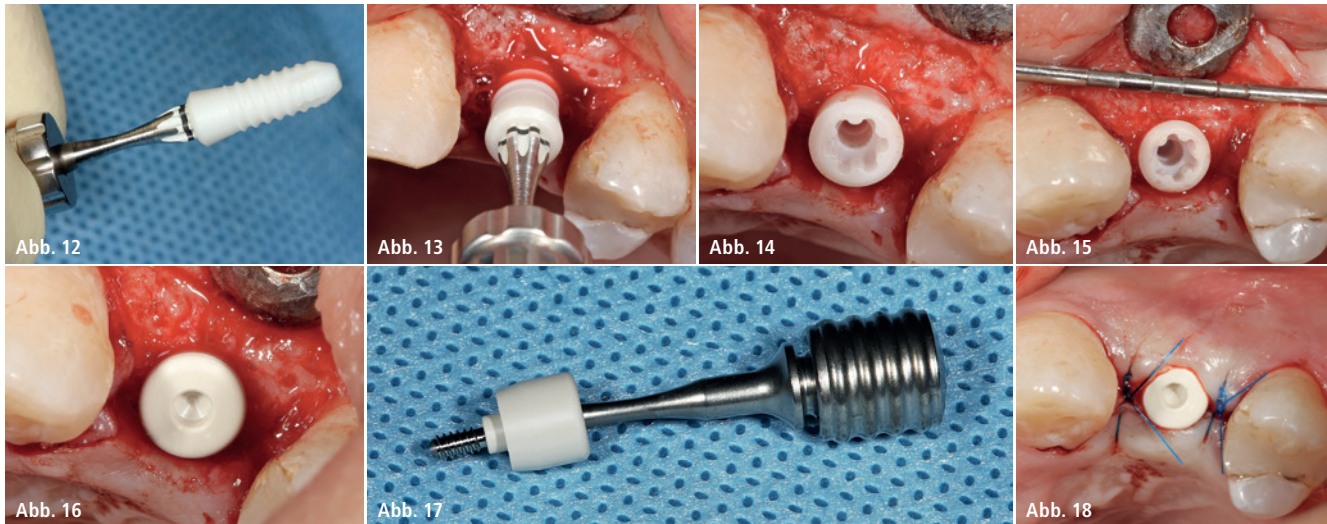
einem provisorischen Bindegewebe verschlossen und der primäre spongiöse Knochen bildete sich aus.

### Implantatinsertion

Während der viermonatigen Heilungsphase wurde die Füllung an Zahn 25 erneuert, die parodontale Vorbehandlung abgeschlossen und Mundhygienemaßnahmen mit der Patientin trainiert. Vor der Implantation wurde ein DVT angefertigt, um die anatomischen Strukturen der Umgebung darzustellen und die exakte Position des Implantats festzulegen (Abb. 5 und 6). Die Aufbereitung des Knochenbetts zur Insertion des



**Abb. 8:** Markierung der Position des Implantats. – **Abb. 9–11:** Pilotbohrung, Parallelisierungsposten, Erweiterungsbohrung und Gewindeschnitt.



**Abb. 12–15:** Manuelle, drehmomentkontrollierte Insertion des Implantats. – **Abb. 16–18:** Für die offene Einheilung wurde das Implantat mit einer PEEK-Verschlusskappe verschlossen und das Weichgewebe mit einem monofilen 6-0 Faden adaptiv vernäht.

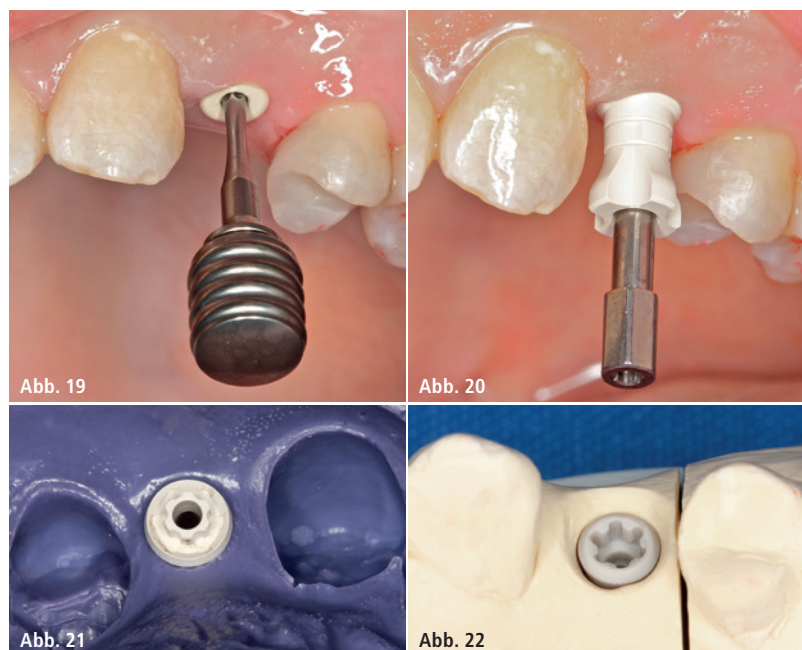
Implantats (CERALOG® Hexalobe, CAMLOG) erfolgte nach dem vorgegebenen chirurgischen Protokoll. Nach einer minimalinvasiven Lappenbildung wurde der Kieferkamm dargestellt (Abb. 7). Für ein funktionelles ästhetisches Endergebnis ist die dreidimensionale Platzierung des Implantats von größter Bedeutung. Die Implantatschulter sollte zwei bis drei Millimeter unterhalb der Schmelz-Zement-Grenze eines benachbarten Zahnes zu liegen kommen und leicht nach palatinal versetzt platziert werden. So kann das Kronendurchtrittsprofil nach ästhetischen Kriterien optimal gestaltet werden. Nach diesen Richtlinien wurde die Position des Implantats auf dem Kieferknochen mit dem Rosenbohrer markiert (Abb. 8). Es folgte die Pilotbohrung und die erneute dreidimensionale Positionskontrolle mit dem Parallelisierungsposten. Der Pilotbohrung folgte die Erweiterung des Implantatbetts mit den Formbohrern (S 2,9mm, M 3,4mm). Um erhöhten Druck, der beim Eindrehen des Implantats in den Knochen entstehen kann, zu vermeiden, nutzten wir zusätzlich einen Gewindeschneider (Abb. 9–11). Da Zirkoniumdioxid ein schlechter Wärmeleiter ist, muss das Implantat, um Nekrosen zu vermeiden, langsamer als Titanimplantate in die Bohrung eingedreht werden. Das hier verwendete Implantat wurde mit dem Eindrehinstrument, das in den Ratschenadapter gesteckt wurde, aus der Sterilverpackung genommen,

von Hand mit wenigen Umdrehungen im Implantatbett fixiert und anschließend manuell bis in die Tiefe inseriert (Abb. 12–15). Bei der speziell für das Keramikimplantat modifizierten Hexalobe-Verbindung werden die Eindrehkräfte optimal in das Implantat eingeleitet. Das Protokoll gibt maximal 15 Umdrehungen pro Sekunde und ein Drehmoment von 35 Ncm vor. Die Schulter wurde 1,5mm suprakrestal platziert, sodass die prothetische Plattform circa 0,5mm unter dem Weichgewebeniveau zu liegen kommt. Diese

Positionierung entspricht dem Übergang von glatter zu rauer  $ZrO_2$ -Oberfläche auf Knochenniveau. Für die offene Einheilung wurde das Implantat mit einer PEEK-Verschlusskappe verschlossen und das Weichgewebe mit einem 6.0 Faden adaptiv vernäht (Abb. 16–18).

### Prothetische Versorgung

Die prothetische Versorgung erfolgte nach viermonatiger Einheilung. Mit dem Schraubendreher wurde die PEEK-Verschlusskappe entfernt und



**Abb. 19–21:** Mit dem Schraubendreher wurde die PEEK-Verschlusskappe entfernt und eine Abformung mit dem Pfosten für die offene Löffeltechnik vorgenommen. – **Abb. 22:** Im Labor erstellte der Zahntechniker das Meistermodell, indem er das Laborimplantat mithilfe der Schraube im Abformpfosten befestigte.

## Martha (52)

„Mir ist generell unwohl bei dem Gedanken an eine Operation. Daher war mir wichtig, dass der Eingriff so einfach und schonend wie möglich erfolgt.“

## Astra Tech Implant System®

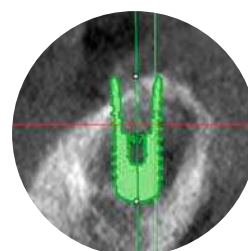
# „Ja“ sagen leicht gemacht

Verwenden Sie beim schräg atrophierten Kieferkamm OsseoSpeed® Profile EV. So können Sie Ihre Patienten mit einer einfacheren, weniger traumatischen Behandlung versorgen: Denn die Notwendigkeit für Knochenaufbau wird reduziert, während Sie immer noch vorhersagbare, ästhetische Ergebnisse erzielen. Machen Sie es den Patienten mit ihren individuellen Anforderungen einfacher, „Ja“ zu einer Implantatbehandlung zu sagen.

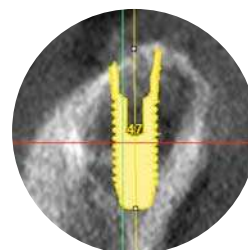
**OsseoSpeed® Profile EV** - Es ist Zeit, umzudenken.

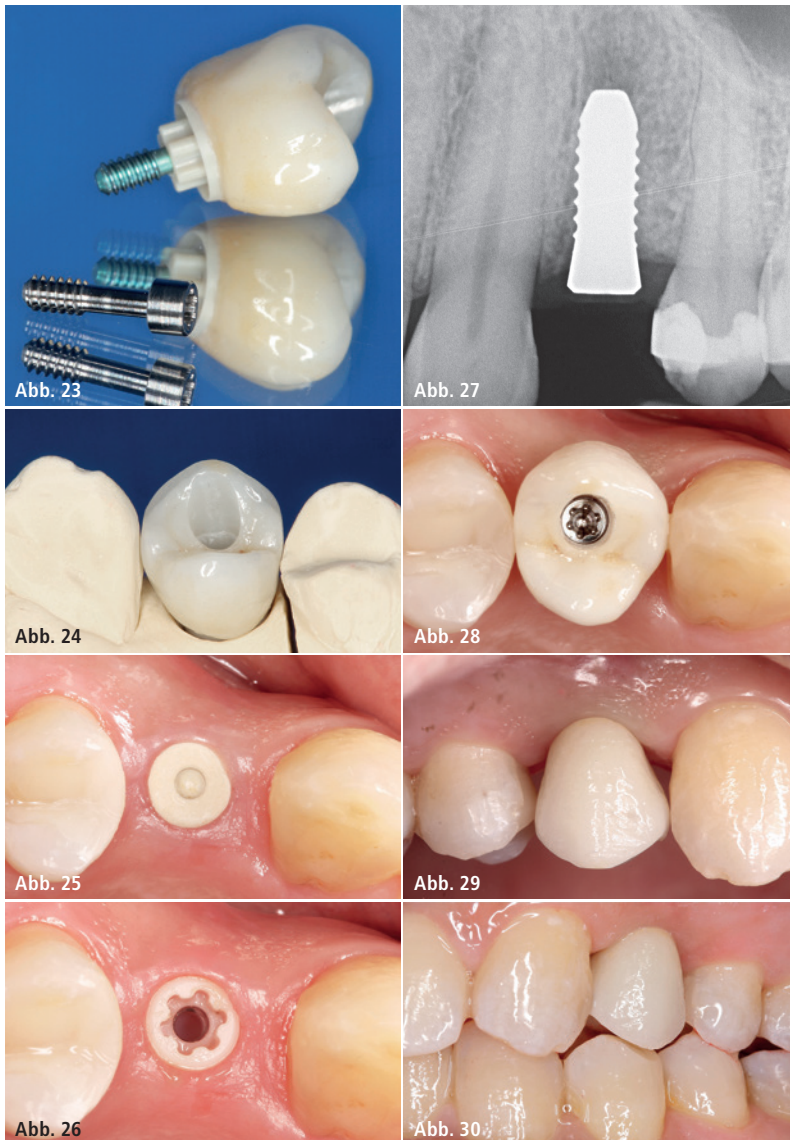


[www.jointheev.de](http://www.jointheev.de)



Herkömmliche gegenüber innovativer Vorgehensweise





**Abb. 23 und 24:** Die Krone wurde mit Multilink Hybrid Abutment auf dem PEKK-Abutment verklebt. – **Abb. 25–27:** Beim Abnehmen des PEEK-Gingivaformers zeigte sich eine reizfreie periimplantäre attached Gingiva. – **Abb. 28–30:** Die Hybridabutmentkrone wurde eingesetzt und mit einer Titanschraube mit 25 Ncm festgeschraubt.

eine Abformung mit dem Pfosten für die offene Löffeltechnik vorgenommen (Abb. 19–21). Im Labor erstellte der Zahntechniker das Meistermodell, indem er das Laborimplantat (PEEK) mithilfe der Schraube in dem Abformpfosten befestigte, das Modell ausgoss und einartikulierte. Er zeichnete das anatomische Kronendurchtrittsprofil auf dem Gipsmodell an und schliff das Profil mithilfe einer Fräse bis hin zum Laboranalog aus (Abb. 22). Anschließend wurde das PEKK-Abutment gescannt und eine okklusale verschraubte Hybridkrone aus Zirkoniumdioxid darüber designt, die dann bukkal verblendet wurde. Nach der Ästhetikeinprobe wurde die Krone

mit Multilink Hybrid Abutment (Ivoclar Vivadent) auf dem PEKK-Abutment verklebt (Abb. 23 und 24).

Vor dem Eingliedern der Krone im Mund wurde die Implantatstabilität mithilfe des OSSTELL ISQ geprüft und ein Kontrollröntgenbild erstellt.<sup>10,12,13</sup> Beim Abnehmen des PEEK-Gingivaformers zeigte sich eine reizfreie stabile attached Gingiva (Abb. 25–27). Die Hybrid-Abutment-Krone wurde eingesetzt und mit der Titanschraube mit 25 Ncm festgeschraubt (Abb. 28–30). Da das Hochleistungspolymer nicht röntgenopak ist, zeigt sich im Röntgenbild ein durchgängiger circa 1 mm sichtbarer Spalt am Implantat-Abutment-Übergang

2  
CME-Punkte

## CME-Fortbildung

### Keramikimplantate – natürlich schön und klinisch bewährt

Dr. Frederic Hermann, M.Sc.

Zum Beantworten dieses Fragebogens registrieren Sie sich bitte unter:  
[www.zwp-online.info/de/cme-fortbildung/92836](http://www.zwp-online.info/de/cme-fortbildung/92836)



Infos zur CME-Fortbildung auf ZWP online

(Abb. 31). Der Schraubenzugangskanal wurde nach der Funktionskontrolle mit Teflonband und lichterhärtendem Komposit verschlossen. Die Abbildung 32 zeigt die klinische Situation ein Jahr nach der prothetischen Versorgung. Die Krone fügt sich harmonisch in die Zahnreihe ein. Die Papillen verschließen die Interdentalräume stabil und spitz. Die Patientin freute sich über die gelungene „unsichtbare“ implantatprothetische Versorgung.

### Diskussion

Das hier verwendete zweiteilige Keramikimplantat (CERALOG® Hexalobe, CAMLOG) ist eine Alternative zum Titanimplantat. Es osseointegriert und findet seinen Einsatz bei Patienten, die eine metallfreie und ästhetische Lösung wünschen. Das Implantat kann sowohl supra- als auch epikrestal gesetzt werden. Die klassische Hauptindikation für die CERALOG Implantate sind festsitzende Einzelzahnkronen oder dreigliedrige Brückenversorgungen ohne Extensionen. Nach dem momentanen Stand der Entwicklung bestehen im Bereich der Abnehmbaren Versorgungskon-

zepte Limitationen. Die CERALOG Implantate werden im Ceramic Injection Molding hergestellt – einem Spritzgussverfahren mit anschließendem Sinterprozess in einer Form (Mold). Dieser Hightech-Herstellungsprozess ermöglicht eine duale Oberflächentextur ohne nachträgliche Oberflächenbearbeitung. Im enosalen Bereich ist sie ähnlich rau ( $1,6\ \mu\text{m}$ ) wie die bewährte Oberfläche (Promote®, CAMLOG). Im Halsbereich hat die Rauigkeit einen Wert von  $0,5\ \mu\text{m}$ , optimal für die Weichgeweheadaption.

Die Handhabung dieses Implantatsystems ist einfach, u.a. dank des verschraubbaren Abutments und des übersichtlichen chirurgischen Vorgehens. Seit 2013 ist das Implantat in der jetzigen Ausführung mit einem PEKK-Abutment im klinischen Einsatz. PEKK ist ein Hochleistungspolymer aus der Gruppe der Polyaryletherketone (PAEK). PEKK vereint exzellente mechanische Festigkeit mit hervorragenden thermischen Eigenschaften und chemischer Stabili-

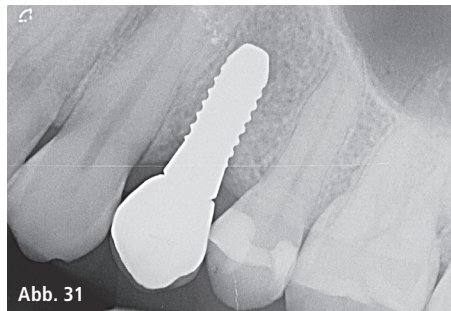


Abb. 31

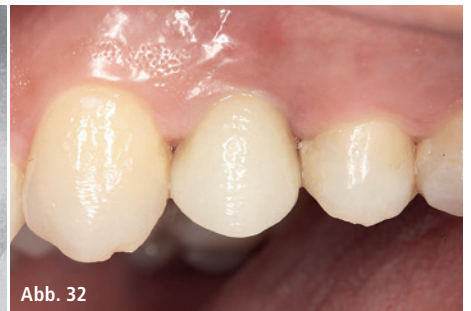

Abb. 32

**Abb. 31:** Da das Hochleistungspolymer nicht röntgenopak ist, zeigt sich im Röntgenbild ein durchgängiger circa 1 mm sichtbarer Spalt am Implantat-Abutment-Übergang. – **Abb. 32:** Klinische Situation ein Jahr nach der prothetischen Versorgung.

tät.<sup>14</sup> Als Implantatmaterial wird PEKK größtenteils für CMF-Anwendungen wie die rekonstruktive Schädelchirurgie, für Anwendungen an der Wirbelsäule, z. B. Wirbelkörperfusion, Stäbe für die posteriore Lendenwirbelkörperfusion, eingesetzt. Die Duktilität des Abutmentwerkstoffs simuliert zahnähnliche Eigenschaften und bietet gute Dichtungseigenschaften. Seit dem Frühsommer stehen für dieses Implantatsystem individuell gefertigte CAD/CAM-Abutments aus Zirkoniumdioxid

über eine Fertigungsdienstleistung (DEDICAM) zur Verfügung. Die transluzente Elfenbeinfarbe von Zirkoniumdioxidimplantaten, die nahe am Farbton der Zahnwurzeln liegt, ermöglicht ästhetisch ansprechende Lösungen.

Kontakt

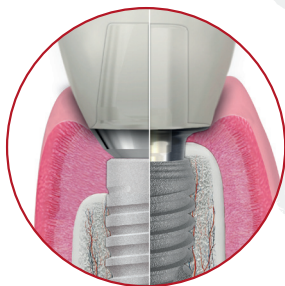**Dr. Frederic Hermann, M.Sc.**  
TEAM 15 – Praxis für Zahnmedizin  
Poststr. 15, 6300 Zug, Schweiz  
info@team15.ch  
www.team15.ch

ANZEIGE

**IMPLANTS**  
IS OUR BUSINESS



Weil Konus nicht gleich Konus ist



Setzen Sie den Unterschied!



**Das K3Pro® Rapid Implantat**

- hochpräzise Verbindung durch bakteriedichten, mikrobewegungsfreien und abriebfesten  $1,5^\circ$  Konus
- optimale Kräfteverteilung
- Implantate bereits ab 3,0 mm Durchmesser sowie 5,5 mm Länge