

Pfeiler „vermehrung“ durch Zahnerhaltung

Dieser Fall beschreibt die Möglichkeit, wie durch endodontische Therapie Zähne erhalten werden, diese aber auch gleichzeitig zu wertvollen Pfeilern werden können. Von Dipl.-Stom. Burghard Falta, M.Sc., Bochum, Deutschland.

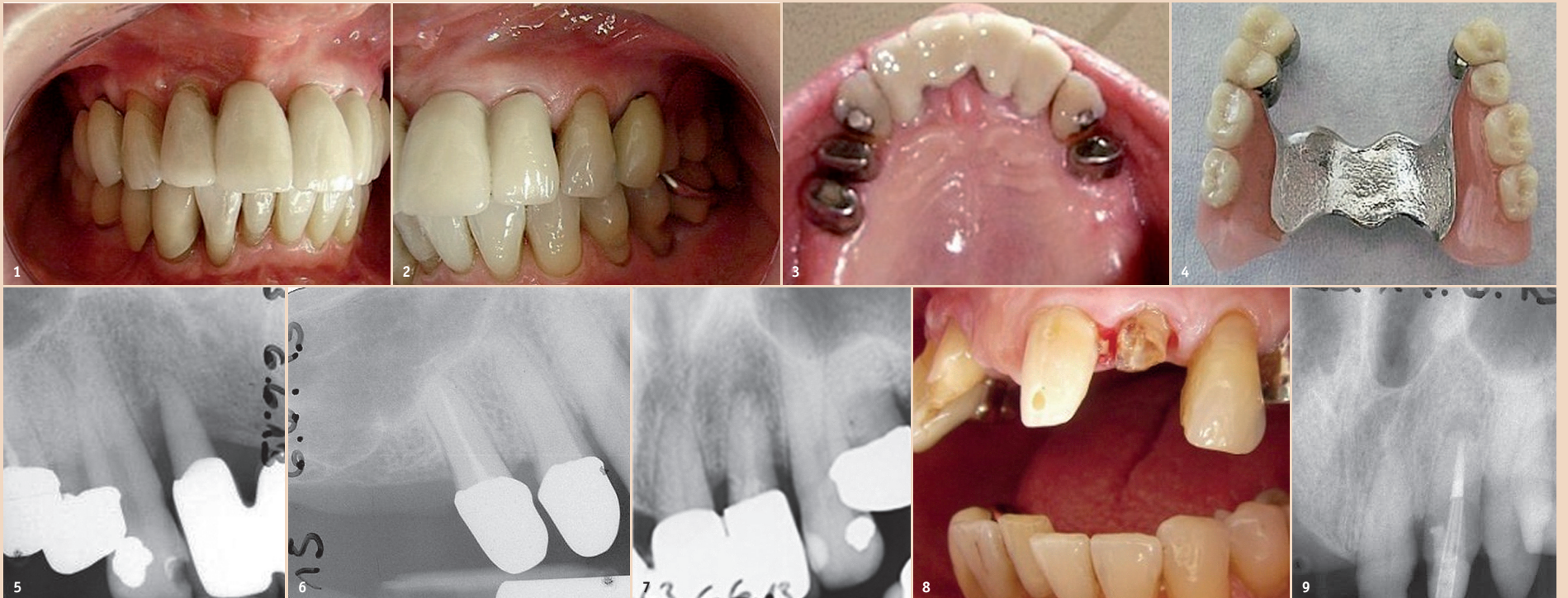

Abb. 1–4: Anfangsbefund nach ersten mundhygienisierenden Massnahmen. – Abb. 5 und 6: Parodontalabszess regio 12. – Abb. 7 und 8: Um 21 und 22 nicht unnötig zu belasten, wurde die Brücke aufgesägt, um sie abzunehmen. Hierbei löste sich der Adhäsivaufbau mit Glasfaserstift am ohnehin revisionsbedürftigen Zahn 22. – Abb. 9: Der apikale Verschluss vor WF regio 22 sowie die Perforationsdeckung mesial erfolgte mit MTA-Zement.

Die klinische und röntgenologische Ausgangssituation (Abb. 1–4, 6, 7 und 10) hat zunächst vermuten lassen, dass einige Zähne, von denen hier berichtet wird, der Zange anheimfallen könnten. Das Ergebnis dieser hier beschriebenen Gesamtsanierung ist jedoch ermutigend und bestätigt dem Behandler, den richtigen Weg eingeschlagen zu haben.

Die Patientin stellte sich erstmals Anfang Juni 2013 wegen eines Parodontalabszesses regio 12 vor (Abb. 5 und 6). Da in diesem Fall nur noch die Entfernung dieses Zahnes infrage kam, musste über ein neues Gesamtkonzept von

Zahnersatz nachgedacht werden. Die Teleskopprothese war gerade zwei Jahre alt, unterfütterungsbedürftig und ungünstig abgestützt, was der Grund für frakturgefährdende Hebel- und Kippbewegungen war (insbesondere am Zahn 15, der endodontisch behandelt war).

Planung und Eingliederung des Oberkieferzahnersatzes

Der Patientin wurden die Vorteile einer teleskopierenden Galvanobrücke erläutert: hoher Tragekomfort, kein transversaler Verbinder, leichte Erweiterbarkeit bei „Ausfall“ eines der Brückenpfeiler, gute Hygienefähigkeit. Zur Vorbe-

reitung und deren Anfertigung war es notwendig, sämtlichen alten Zahnersatz zu entfernen, endodontische Revisionsbehandlungen (Zähne 15 und 22) vorzunehmen und für parodontale Stabilität zu sorgen.

Mitte Juni 2013 wurden in einer sehr lang andauernden Sitzung folgende Behandlungsmassnahmen durchgeführt:

1. Entfernung des alten Zahnersatzes
2. endodontische Revision Zahn 22 (infizierte WF, apikale Parodontitis)
3. Teilpräparation aller Zähne OK (15, 14, 13, 21, 22, 23, 24) nach Adhäsivaufbauten bei 14 und 24

4. Extraktion Zahn 12

5. Abformung zur Anfertigung eines laborgefertigten Provisoriums

6. Eingliederung eines chairside gefertigten Provisoriums von 15 bis 24

Um die Zähne 21 und 22 nicht unnötig zu belasten, wurde die Brücke aufgesägt, um sie abzunehmen. Hierbei löste sich der Adhäsivaufbau mit Glasfaserstift am ohnehin revisionsbedürftigen Zahn 22 (Abb. 7 und 8). Die Eingliederung des (metallarmierten) Langzeitprovisoriums erfolgte knapp zwei Wochen später.

Sowohl der apikale Verschluss vor WF regio 22 als auch die Perforationsdeckung mesial (alio loco – entstanden beim Versuch, den Glasfaserstift zu inserieren) wurden mit MTA-Zement vorgenommen (Abb. 9). Mitte August 2013 wurde der Zahn 15 endodontisch revidiert. Der Zahn 35 war bereits wegen grossen Hartschubstanzverlustes, Sekundärkaries und einer als infiziert anzusehenden WF als überkronungsbedürftig diagnostiziert worden, jedoch nicht ohne vorherige endodontische Revision. Diese erfolgte Anfang Oktober 2013 (wie alle WKB bei dieser Patientin) in einer Sitzung (Abb. 10

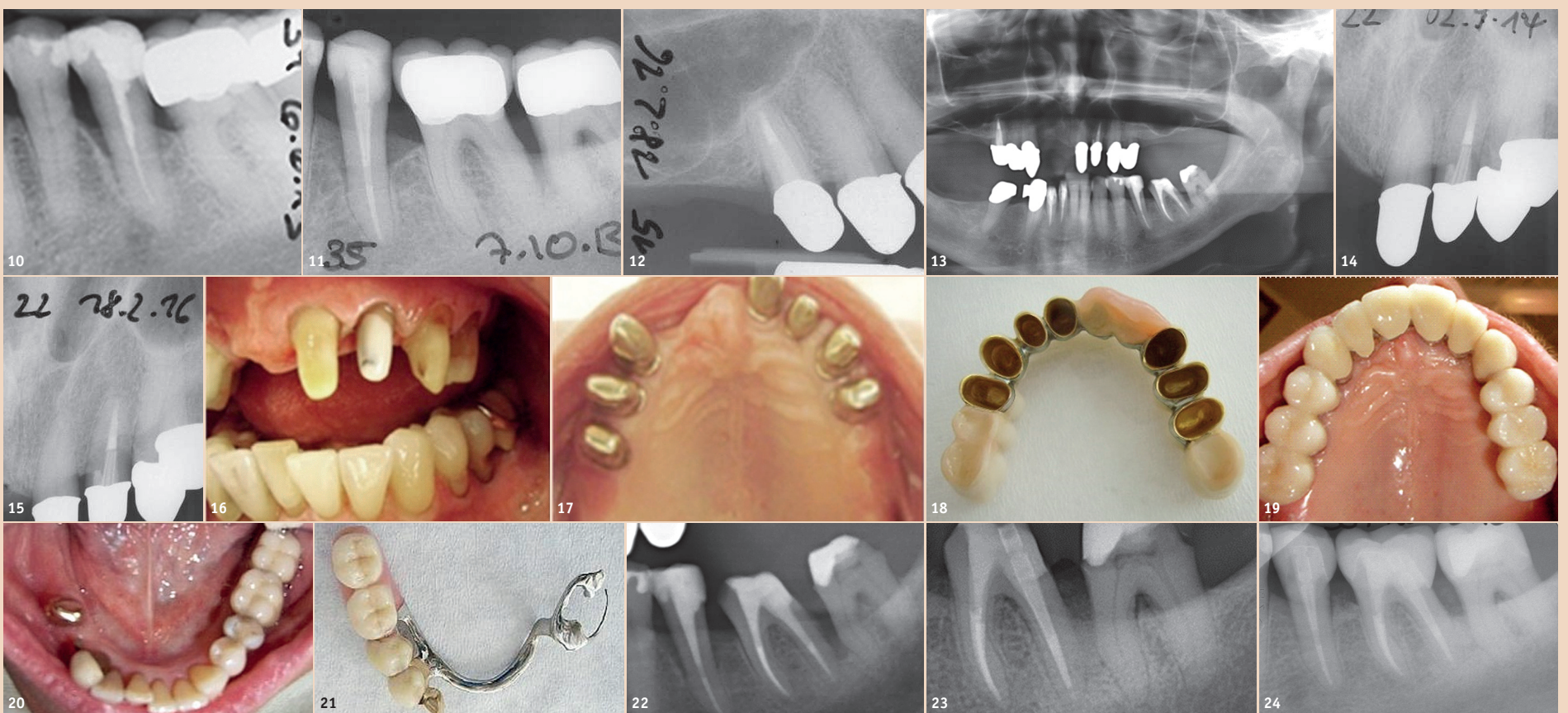

Abb. 10 und 11: Endodontische Revision 35 – röntgenologische Anfangsbefunde. – Abb. 12–15: Röntgenkontrollen regio 22 und 15. – Abb. 16–19: Zementierung der Innenteleskope und nach Aushärtung und vollständiger Überschussentfernung spannungsfreies (!) Aufsetzen der Galvanobrücke. – Abb. 20 und 21: Kombiniert festsitzend-herausnehmbarer UK-Zahnersatz. – Abb. 22 und 23: Ausschnitt aus dem OPG vor dem und Zahnfilm unmittelbar nach dem parodontalchirurgischen Eingriff.

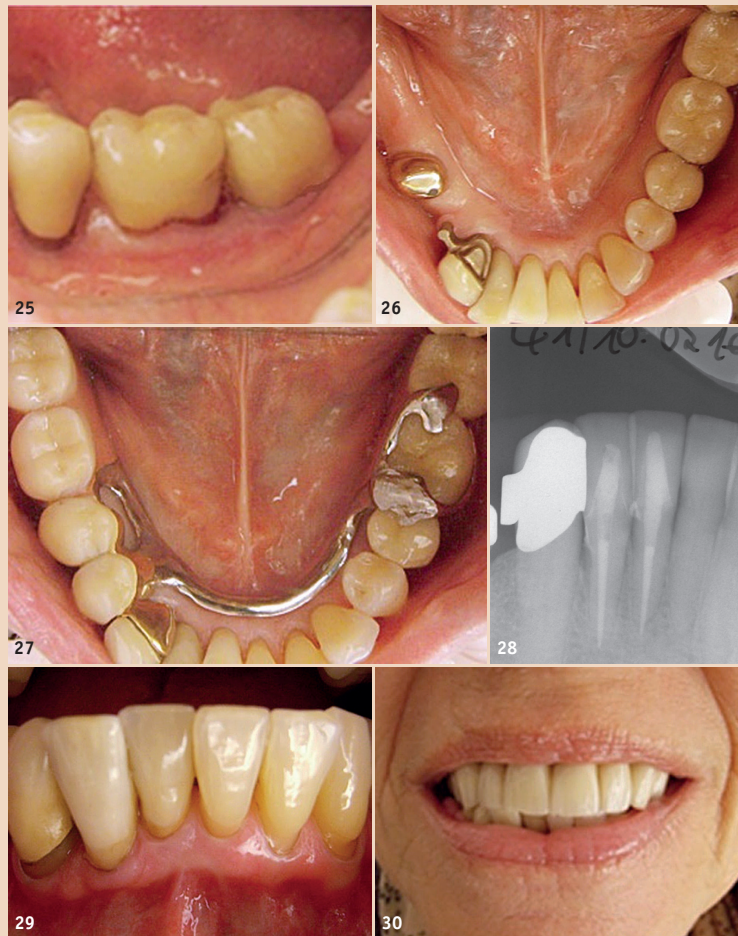


Abb. 24–27: Schliesslich konnten die neuen vollkeramischen e.max-Kronen 35, 36 und 37 (zementiert) sowie 41 und 42 (adhäsiv befestigt) unter Erhalt des vorhandenen UK-Zahnersatzes eingegliedert werden. – Abb. 28: Röntgenkontrolle – hier noch mit provisorischen Kronen. – Abb. 29 und 30: Finale Situation. (Fotos: © Burghard Falta)

und 11: röntgenologische Anfangsbefunde).

Nachdem die Röntgenkontrollen regio 22 und 15 (Abb. 12–15) gesunde apikale Verhältnisse zeigten, wurden die OK-Zähne Anfang Februar 2014 nachpräpariert und für die teleskopierende Galvanobrücke abgeformt. Nach mehreren Sitzungen (Innenteleskopprobe, Herstellung einer Remontageschiene, Überabformung mit individuellem Löffel, Einkleben der Galvanokappen in die Tertiärkonstruktion – teils im Labor, teils in der Praxis im Mund der Patientin, Gesamtanprobe) konnte Ende März 2014 der definitive Zahnersatz eingegliedert werden. Dazu wurden zunächst die Innenteleskope zementiert und erst nach Aushärtung und vollständiger Überschussentfernung die Galvanobrücke spannungsfrei (!) aufgesetzt (Abb. 16–19).

Planung und Eingliederung des Unterkieferzahnersatzes

Die Patientin war nicht davon zu überzeugen, sich von ihrem (zugegebenermassen) funktionierenden, kombiniert festsitzend-herausnehmbarem UK-Zahnersatz (Abb. 20 und 21) zu trennen. Dieser hätte durch festsitzende Prothetik ersetzt werden können (z.B. Brücke von 43 bis 45 sowie ein Einzelzahnimplantat 46). Darüber hinaus mussten auch die Kronen regio 36 und 37 wegen Undichtigkeit und Sekundärkaries ausgetauscht werden. Ausserdem wurde Ende Mai 2014 eine WKB an Zahn 36 wegen partieller Pulpanekrose (ohne apikale Parodontitis) notwendig. Die Vitalitätsprobe an Zahn 37 war positiv. Die Röntgenkontrolle zeigte unauffällige apikale Verhältnisse. Jedoch war ein minimalinvasiver parodontalchirurgischer regenerativer Eingriff im dritten Quadranten notwendig

(„ausgeprägte generalisierte chronische Parodontitis im Stadium der Stagnation mit tiefen vertikalen Einbrüchen“), der von einer Fachzahnärztin und Spezialistin für Parodontologie Ende November 2014 unter Einsatz von Schmelz-Matrix-Proteinen und Knochenersatzmaterial durchgeführt wurde (Abb. 22 und 23). Vorher, im September 2014, wurden auch die Zähne 41 und 42 endodontisch revidiert und mit langzeitprovisorischen, chairside gefertigten Kunststoffkronen versehen. Die Röntgenkontrolle im Januar 2015 zeigte unauffällige apikale Knochenstrukturen. Zwischenzeitlich fanden immer wieder mundhygienisierende Massnahmen statt. Schliesslich konnten die neuen vollkeramischen e.max-Kronen 35, 36 und 37 (zementiert) sowie 41 und 42 (adhäsiv befestigt) im Juni 2015 unter Erhalt des vorhandenen UK-Zahnersatzes eingegliedert werden (Abb. 24–30). [DI](#)

Kontakt



Dipl.-Stom.
Burghard Falta, M.Sc.

Kurt-Schumacher-Platz 11–12
44787 Bochum
Deutschland
Tel.: +49 234 684055
info@falta-zahnvital.de
www.falta-zahnvital.de

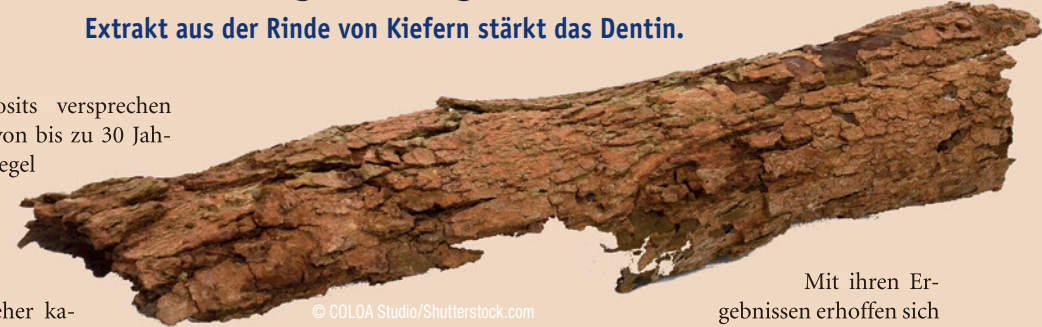

Zahnfüllungen länger haltbar?

Extrakt aus der Rinde von Kiefern stärkt das Dentin.

Moderne Komposit versprechen eine Haltbarkeit von bis zu 30 Jahren. In der Regel gehen sie aufgrund von Abnutzungen oder Schrumpfungen aber schon viel eher kaputt. Ein amerikanisch-asiatisches Forscherteam hat jetzt eine Möglichkeit entdeckt, wie die Haltbarkeit weiter verlängert werden kann.

Bis zu zehnmal länger sollen zukünftige Komposit im Zahn verbleiben, wenn sich die Ergebnisse der Studie bestätigen. Das internationale Forscherteam rund um Dr. Guido Pauli von der University of Illinois in Chicago hat herausgefunden, dass ein Extrakt aus der Rinde von Kiefern das Dentin so stärkt, dass Komposit deutlich länger halten. Bisher war immer die Verbindung zwischen Dentin und Komposit die Schwachstelle bei Zahnfüllungen, diese soll jetzt der Kiefern-



© COLOA Studio/Shutterstock.com

rindenextrakt füllen.

Für ihre Untersuchungen testeten die Forscher den Extrakt aus der chinesischen Rotkiefer (auch Pinus massoniana genannt) an menschlichen Molaren. Sie überprüften speziell, wie sich der Kiefernextrakt unter Einwirkung starker Kräfte deformiert. Das überraschende Ergebnis: Der Extrakt der Kiefer verstärkte das Dentin in dem Masse, dass die Füllung selbst nach einem Jahr noch im Zahn verblieb. Besonders effektiv zeigte sich der Kiefernextrakt mit Harzfüllungen.

Mit ihren Ergebnissen erhoffen sich die Forscher bald einen Extrakt zu entwickeln, den die Zahnärzte nach dem Bohren einfach in die Kavität applizieren können, um sowohl das Dentin zu stärken sowie es mit dem Komposit besser zu verbinden. Vor allem Harzfüllungen, die aufgrund ihrer zahnähnlichen Farben immer beliebter werden, neigen dazu, mit der Zeit rissig zu werden und herauszufallen, da sie nicht so elastisch sind. Diesen Schwachpunkt könnte der Extrakt in Zukunft ausgleichen und somit Patienten als auch Zahnärzten ständige Nachbehandlungen ersparen. [DI](#)

Quelle: ZWP online

ANZEIGE



Die Zahnarztpraxis neu erfinden.

Nur die bestqualifizierten Leute beschäftigen.

Und beim Service immer wieder einen Zahn zulegen.

Das ist die Freiheit, die ich meine.

Meine Ambition.

Mein Geld.

Meine Zahnärztekasse.

CURADEN THANKSGIVING

Würfeln Sie sich zu Ihrem Glück

SAVE
THE
DATE



* «Die Würfel sind noch nicht gefallen.»

«Non usque eo defectum alea.»*

Sprach Gaius Julius Cäsar im unveröffentlichten Heft «Asterix bei den Zahnärzten. Wir sagen: Aber bald ist es so weit.

Würfeln Sie sich zu Ihrem eigenen Glück am

18. November 2017 | Samsung Hall Zürich

Reservieren Sie sich schon heute das Datum für unser grosses Dankeschön.

Lassen Sie sich überraschen, unter anderem von:

- herrlicher Stimmung
- wichtigen Kontakten
- überraschenden Attraktionen für das ganze Praxis- oder Laborteam mit der ganzen Familie
- viel Wissenswertem für das eigene Business
- einer Reise ins Glück
[Einladungen folgen]

Curaden freut sich auf Sie am 18. November.

www.curaden.ch

curaden
+ BETTER HEALTH FOR YOU