

7. CANDULOR KunstZahnWerk Lehlings-Wettbewerb 2018

Zahntechnik – Dein Handwerk: Bewerbungen aus der D-A-CH-Region sind herzlich willkommen.

Der CANDULOR KunstZahnWerk Lehlings-Wettbewerb geht in die 7. Runde. Diesmal erhalten nicht nur Schweizer Zahntechnikerlehrlinge die Gelegenheit, ihr Können unter Beweis zu stellen, sondern auch Lehrlinge aus Deutschland und Österreich. Ihr habt eure Wahl für einen fantastischen Beruf getroffen. Die Zahntechnik. Ein Teil dieser Welt ist die wunderbare Welt der abnehmbaren Prothetik. Zeigt, was ihr gelernt habt, und macht mit. Eure Herausforderung wird sein, eine Oberkiefer- und Unterkiefer-Totalprothese herzustellen. Eine zusätzliche Besonderheit: Ihr könnt entscheiden, welche Aufstellmethode ihr nutzen und zeigen möchtet.

CANDULOR liefert euch nach der verbindlichen Anmeldung kostenlos die detaillierten Angaben zum kompletten Patientenfall sowie die passenden Gipsmodelle und Prothesenzähne.

Daten und Fakten

- Die Arbeiten können entweder nach der Gerber- oder der physiologischen Aufstellmethode gefertigt werden.
- Die fertigen Arbeiten sind ausschließlich in einem Artikulator abzugeben.
- Wir bitten euch, eure Vorgehensweise bei der Erstellung der Arbeit zu dokumentieren. Die besten Dokumentationen werden prämiert und sogar veröffentlicht.

- Eine unabhängige Jury aus Prothetik-Experten und Praktikern bewertet die eingesandten Arbeiten.
- Die Preisverleihung findet am Samstag, 2. Juni 2018, auf der DENTAL 2018 in Bern (Schweiz) statt. Die besten Arbeiten werden direkt auf dem CANDULOR Messestand ausgestellt.
- Der 1. Preis wird mit einem Barscheck im Wert von 1.000 Euro, der 2. Preis mit einem Barscheck im Wert von 750 Euro und der 3. Preis mit einem Barscheck im Wert von 500 Euro dotiert.

Anmeldung

Anmeldeschluss ist der 27. Oktober 2017. Das Anmeldeformular ist über die Berufsschulen oder bei CANDULOR AG erhältlich. Eine Online-Anmeldung ist auch möglich unter candulor.com/kunstzahnwerk. Nehmt die Herausforderung an. Wir freuen uns, zu sehen, was ihr gelernt habt. **DT**

CANDULOR AG

Tel. +41 44 8059000
www.candulor.com

Therapiemöglichkeit einer Pulpanekrose

Apikale Behandlung mit Anwendung von MTA REPAIR HP – Bericht eines klinischen Falls. Von Prof. Dr. Fábio Duarte da Costa Aznar, Bauru, Brasilien.

Ein Patient, 28 Jahre alt, meldete sich mit dem asymptomatischen Krankheitsbild einer Farbänderung des Zahnes 11 (**Abb. 1**) und berichtete über ein Dentaltrauma während seiner Kindheit. Klinische und radiologische Untersuchungen ergaben den Verdacht auf Pulpanekrose (**Abb. 2**) und Zahn 11 wurde einer endodontischen Behandlung unterzogen.

Nach Lokalanästhesie erfolgte zunächst die absolute Trockenlegung. Die Pulpanekrose konnte bei der Trepanation klinisch bestätigt werden. Der Patient erhielt Spülungen mit einer 2,5%igen NaOCl-Lösung im Crown-down-Verfahren. Da ein Apex-Lokalisator nicht angewendet werden konnte, erfolgte die Längenmessung nach den anatomischen Gegebenheiten mit der radiologischen Methode, um die Ergebnisse nicht zu verfälschen (**Abb. 3**).

Die Vorbereitung wurde manuell (Step-back) unter Anwendung von K-Feilen der 3. Generation (Maillefer) vorgenommen. Als Spüllösung wurde 2,5%iges NaOCl genutzt. Bei jedem Instrumentenwechsel erfolgte eine pas-

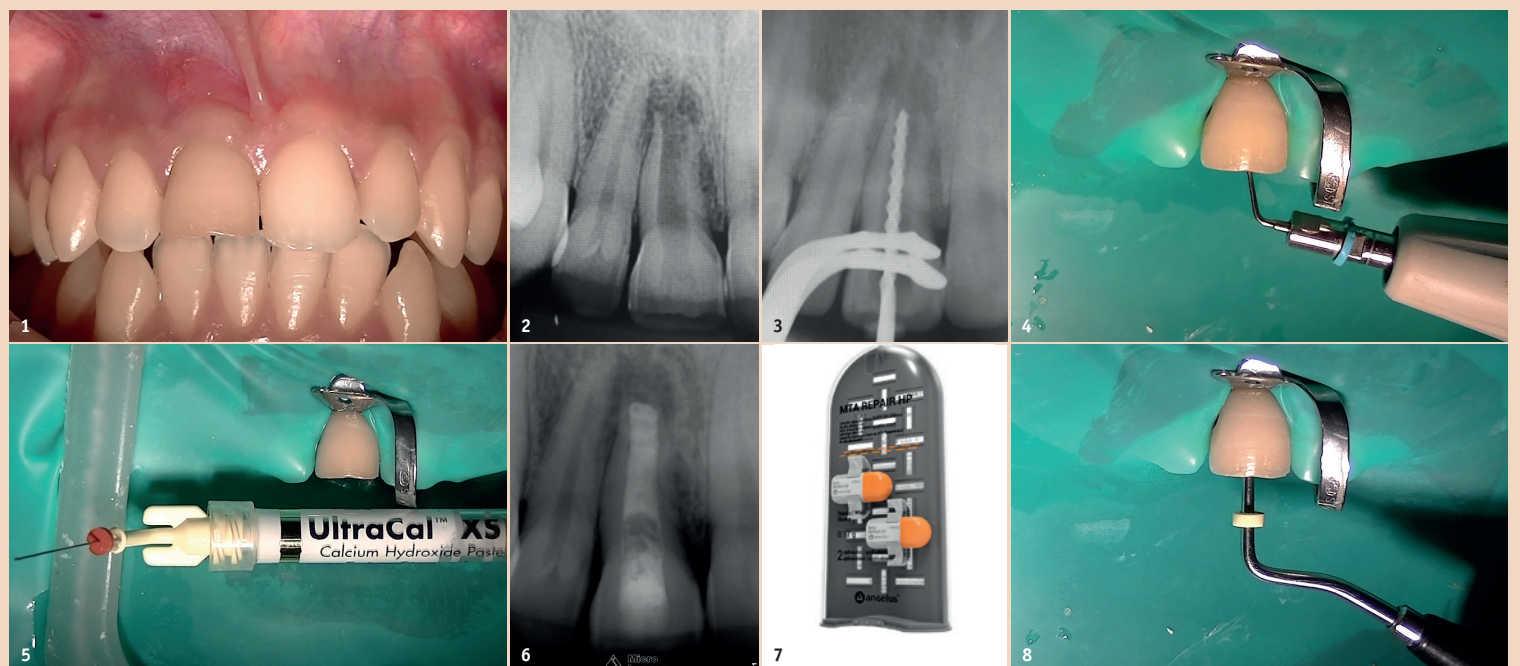


Abb. 1: Klinischer Aspekt des Zahnes 11. – **Abb. 2:** Radiologische Ausgangssituation. – **Abb. 3:** Röntgenbild der Längenbestimmung. – **Abb. 4:** Ergänzung der chemomechanischen Aufbereitung mit Ultraschallaktivierung. – **Abb. 5:** Intrakanaläre Einlage mit Calciumhydroxid. – **Abb. 6:** Radiologisches Bild der medikamentösen Einlage mit Calciumhydroxid. – **Abb. 7:** Verabreichungsform des MTA REPAIR HP (Angelus). – **Abb. 8:** Direkte Kondensierung des MTA REPAIR HP.

sive Ultraschallspülung (**Abb. 4**) mit glatten Ultraschallansätzen mit dem Ziel, die Reinigungswirkung zu verstärken. Zur weiteren Dekontaminierung des Wurzelka-

nals wurde eine zweimalige Einlage mit Calciumhydroxid (Ultracal, Ultradent) im Abstand von zwei Wochen vorgenommen (**Abb. 5**). Auf diese Weise wurde der erreichte

Reinigungsgrad durch die Röntgen-sichtbarkeit bewertet (**Abb. 6**).

Nach der Entfernung der medikamentösen Wurzelkanaleinlage und Trocknung wurde nach erfolgter Messung ein apikaler Plug mit MTA REPAIR HP (Angelus) (**Abb. 7**) mittels Pluggern (**Abb. 8**) appliziert. Ziel war das Füllen und Versiegeln der apikalen 4 mm (**Abb. 9**).

Weitere Behandlung

Nach 24 Stunden erfolgte die Wurzelkanalfüllung mittels thermomechanischer Kondensation nach Tagger mit einem auf MTA Fillapex (Angelus) basierendem Sealer.

Radiologisch konnte ein idealer Verschluss des gesamten Wurzelkanals festgestellt werden, zudem gab es keinerlei postoperative Komplikationen (**Abb. 10**). Nach sechs Monaten schloss sich eine radiologische Nachkontrolle an; bei

der im apikalen Bereich eine Knochenneubildung festgestellt werden konnte (**Abb. 11**). **DT**

Kontakt



Prof. Dr.
Fábio Duarte da Costa Aznar

Rua Dr. Olímpio de Macedo, 2-37
Vila Universitária
17012-533 Bauru
Brasilien
fabio@aznar.com.br

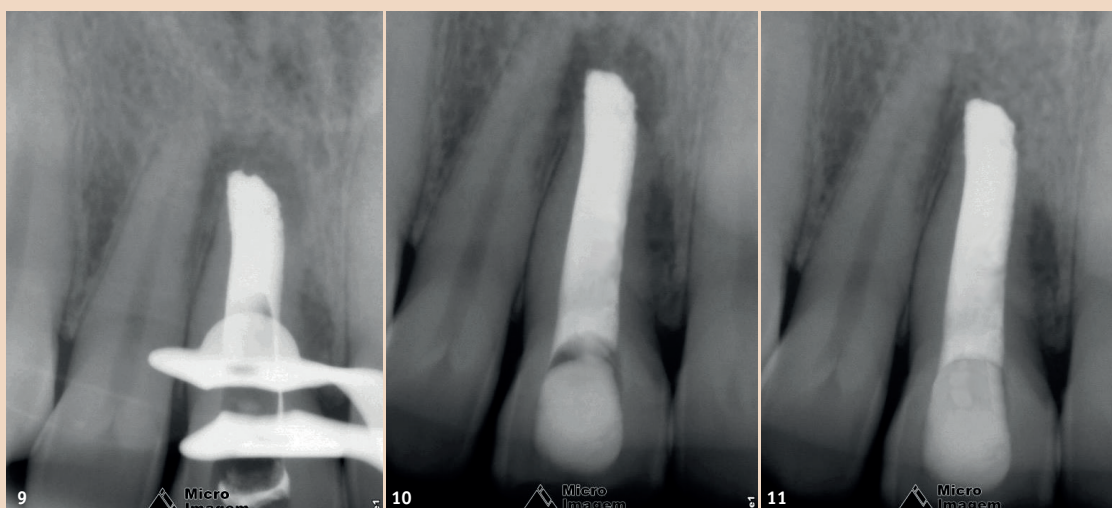


Abb. 9: Röntgenbild des apikalen Plugs. – **Abb. 10:** Endröntgenbild. – **Abb. 11:** Röntgenkontrolle nach sechs Monaten.
(© Abb. 1–11: Prof. Dr. Fábio Duarte da Costa Aznar)