


Eine 58-jährige Patientin klagte über Schmerzen und erhöhte Beweglichkeit ihres Brückenpfeilerzahns 24. Eine herausnehmbare Versorgung war für sie jedoch nicht vorstellbar. Die Problematik wurde mit einem kombinierten parodontalen und endodontischen Eingriff gelöst – und mit Implantationen an den Positionen 25 und 26.



Multidisziplinärer Erhalt eines Zahns als temporärer Brückenpfeiler

Eingriff mit Piezochirurgie und neuem Implantologiemotor

Ramon Boninsegna, DDS, PhD (Brescia, Italien), Luca Bovolato, DDS (Brescia, Italien)

Die Pathogenese kombinierter Paro-Endo-Läsionen ist hochgradig variabel und kann nur mit einer differenzierten Diagnostik ermittelt werden.¹ Die Behandlung beginnt in vielen Fällen mit orthograde Endodontie. Bleiben die Symptome bestehen, muss die Behand-

lung gegebenenfalls um parodontale Maßnahmen ergänzt werden.

Im vorliegenden Fall wurde für Zahn 24 eine kombinierte Paro-Endo-Läsion diagnostiziert. Die ätiologische Hauptkomponente war unklar und die Prognose fraglich, auch für den zweiten Pfeiler-

zahn 27. Die Patientin wollte jedoch, wenn irgendwie möglich, ihre eigenen Zähne behalten. Aus diesem Grund wurde die Wurzelfüllung von Zahn 24 revidiert und anschließend eine topische und systematische Parodontaltherapie durchgeführt. Um auf der sicheren Seite zu sein, wurden zusätzlich Implantate an den Positionen 25 und 26 geplant.

Offenes Debridement und Wurzelspitzenresektion

Einen Monat nach der erneuten Befestigung der Brücke waren sowohl die Schmerzen als auch die Entzündung an Zahn 24 minimal, die Zahnbeweglichkeit lag jedoch noch bei Miller-Klasse II. Nach der Freilegung wurde das Ausmaß des Knochendefekts deutlich (Abb. 1–4). An der bukkalen Wurzel von Zahn 24 fehlte der gesamte vestibuläre und distale Knochen; bei Zahn 27 zeigte sich ein horizontaler Knochenverlust bis zum mittleren Niveau der mesialen Wurzel. Trotz dieses Befunds blieben wir bei unserem ursprünglichen Plan, beide Zähne als vorübergehende Brückenpfeiler während der 6-monatigen Osseointegrationsphase der Implantate zu erhalten. Zunächst wurde eine vorsichtige Belag-entfernung an der verbleibenden Wurzeloberfläche von Zahn 24 mit einem

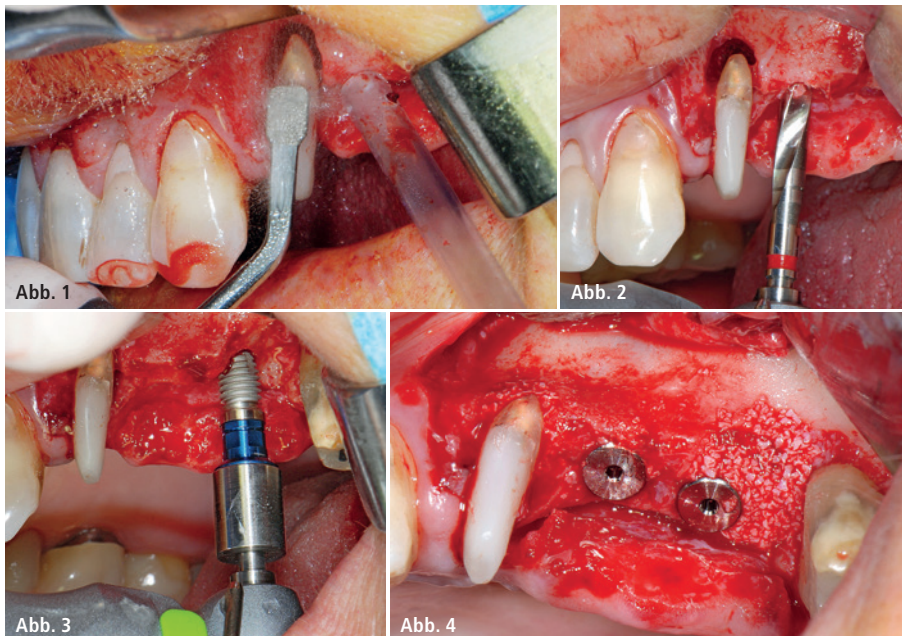


Abb. 1: Einen Monat nach der orthograden endodontischen Revision wird ein Debridement der Wurzeloberfläche am Brückenpfeilerzahn 24 mit einem piezochirurgischen Gerät (Piezomed S1, W&H) vorgenommen. – **Abb. 2:** Nach der WSR von Zahn 24 wird das erste Implantatbett an Position 25 mit dem neuen Implantmed Implantologiemotor und einem chirurgischen Winkelstück (WS-75 L, W&H) präpariert. – **Abb. 3:** An Position 26 wird ein 8mm langes Implantat bei geringer Geschwindigkeit und einer Drehmomentbegrenzung von 35 Ncm eingeschraubt. – **Abb. 4:** Nach Platzierung der Abdeckschrauben werden die Knochendefekte um die Implantate und Zähne mit xenogenem Knochenersatzmaterial augmentiert und anschließend mit xenogenen Kollagenmembranen abgedeckt (nicht abgebildet).

piezochirurgischen Gerät (Piezomed und Aufsatz S1, W&H; Abb. 1) durchgeführt. Mit dem gleichen Instrument wurde eine Wurzelspitzenresektion vorgenommen.²

Sinuslift und Platzierung der Implantate

Vor der Platzierung der Implantate wurde infiziertes Gewebe vom Alveolar-knochen im Implantationsbereich und um die Pfeilerzähne mit dem Piezomed und dem Instrument B5 entfernt. Die Implantatbetten wurden mit rotierenden Instrumenten in einem Winkelstück mit einem Übersetzungsverhältnis von 20:1 (WS-75 L, W&H) und einem gerade aktualisierten leistungsstarken Implantologiemotor (Implantmed, W&H) präpariert (Abb. 2).

Die Abschlusspräparation am Sinus wurde mit einem piezochirurgischen Instrument (Piezomed S2, W&H)³ durchgeführt. Vor der Platzierung der Implantate wurde der interne Sinusboden mit xenogenem Knochenersatzmaterial augmentiert. Dann wurden die Implantate (3,75 mm Durchmesser; 8,0 mm Länge) mit dem Implantologiemotor eingesetzt (Abb. 3). Die Knochendefekte um die Implantate und Zähne wurden im Sinne einer gesteuerten Knochenregeneration (GBR, Guided Bone Regeneration; Abb. 4) augmentiert, und die Eingriffsstelle wurde mit resorbierbarem 5-0 Nahtmaterial vernäht.⁴ Die postoperative Röntgenaufnahme zeigt beide Implantate in ihrer korrekten vertikalen Position (Abb. 5).

Zwischenergebnis und Prognose

Abbildung 6 zeigt das klinische Ergebnis zwei Monate nach dem Eingriff. Die nun verminderte Beweglichkeit von Zahn 24 lag bei Miller-Klasse I und das Weichgewebe war entzündungsfrei. Um eine neue Infektion zu verhindern und das epitheliale Attachment zu erhalten, wurde auf eine Sondierung verzichtet. Das Weichgewebensniveau entsprach dem von Zahn 23. Es lagen außerdem keine endodontischen oder parodontalen Symptome mehr vor.

Nach erfolgreicher Osseointegration sollen die Implantate an den Positionen 25

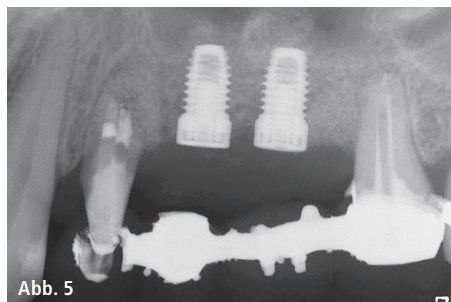


Abb. 5

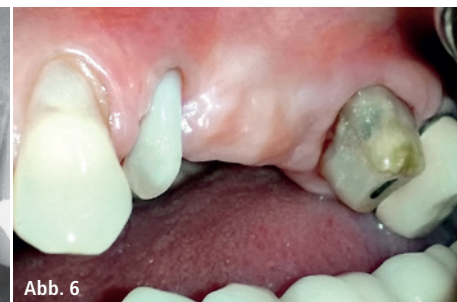

Abb. 6

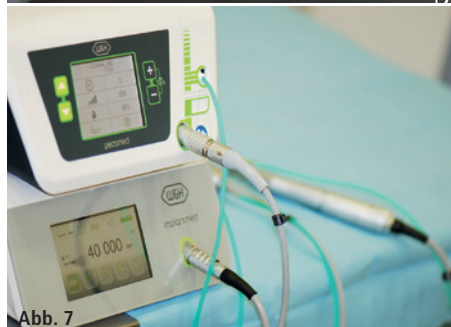

Abb. 7



Abb. 8

Abb. 5: Die postoperative Röntgenaufnahme zeigt beide Implantate in ihrer korrekten vertikalen Position. Man beachte das Knochenersatzmaterial um die bukkale Wurzel von Zahn 24. – **Abb. 6:** Zwei Monate nach dem Eingriff ist das Weichgewebe praktisch entzündungsfrei. Zahn 24 weist verminderte Beweglichkeit auf (Miller-Klasse I). – **Abb. 7:** Die Behandlung wurde selektiv mit dem piezochirurgischen System Piezomed (oben) und dem neuen, aktualisierten Implantologiemotor Implantmed durchgeführt. – **Abb. 8:** Um die Behandlung für den Operateur noch komfortabler zu gestalten, können beide Geräte mit einer kabellosen Fußsteuerung bedient werden.

und 26 mit verblockten Kronen versorgt werden. Falls einer der beiden Zähne (24 oder 27) extrahiert werden muss, wird er durch eine implantatgetragene Einzelkrone ersetzt. Angesichts des klinischen Zustandes nach zwei Monaten muss die ursprüngliche Prognose möglicherweise bei der Wiederaufnahme der Behandlung sechs Monate nach Einsetzen der Implantate revidiert werden. In diesem Fall werden sowohl die Patientin als auch die Zahnärzte für ihren Aufwand belohnt.

Gezielter Geräteeinsatz

Der Eingriff wurde sowohl mit einem piezochirurgischen als auch mit einem rotierenden Gerät vorgenommen. Wegen seiner präzisen und schonenden Arbeitsweise wurden sowohl das parodontale Debridement als auch die Wurzelspitzenresektion von „Zahnelement“ 24 mit dem piezochirurgischen System (Piezomed, W&H) ausgeführt (Abb. 7).^{5,6} Für den Erhalt des Zahns war eine sorgfältige Belagentfernung ohne zu großen Druck notwendig. Das Implantatbett wurde mit einem neuen Implantologiemotor (Implantmed, W&H) in Verbindung mit einem speziell

für die Oralchirurgie und Implantologie konzipierten Winkelstück präpariert. Das Übersetzungsverhältnis von 20:1 und das hohe Drehmoment des Implantatlagerelementes ermöglichen die Implantatlagerpräparation und das Gewindeschneiden bei geringer Geschwindigkeit.

Der kombinierte Einsatz eines piezochirurgischen Systems und eines rotierenden Implantologiemotors beim gleichen Eingriff erwies sich als unproblematisch. Die Programmierung und Bedienung beider Geräte gelingt mit flachen Lernkurven. Die neue kabellose Fußsteuerung steuert beide Geräte selektiv durch einfache Pedalnutzung. Die Fußsteuerung kann zudem bequem an einem Bügel bewegt werden (Abb. 8). All diese Merkmale zusammen erlauben dem Operateur, sich auf den Eingriff und vor allem auf den Patienten zu konzentrieren.

Kontakt

W&H Deutschland GmbH

Raiffeisenstraße 3b
83410 Laufen/Obb.
office.de@wh.com
www.wh.com