

# Sofortimplantation nach fazialem Pferdetritt

**ANWENDERBERICHT** Der Zahnverlust im ästhetisch sensiblen Bereich des Oberkiefers stellt insbesondere in Bezug auf Optik und Funktion eine Herausforderung für Zahnärzte dar. Die Sofortimplantation nach isolierten Frontzahnfrakturen ist eine optimale Möglichkeit, im Rahmen der dentalen Rehabilitation auch einen maximalen Erhalt von Weich- sowie Knochengewebe zu erzielen. Im vorliegenden Fall wird eine Trümmerfraktur des Zahnes 21 nach fazialem Pferdetritt in Form einer Sofortimplantation mit dem Implantologie- und Chirurgiesystem iChiropro (Bien-Air) versorgt.

Eine 33-jährige Landwirtin wurde mit den Hinterbeinen eines Pferdes ins Gesicht getreten. Aufgrund multipler Gesichtsverletzungen und einer drohenden Verlegung der Atemwege wurde sie nach Eintreffen der Rettungskräfte schutzintubiert und in die Universitätsklinik Hamburg-Eppendorf eingeliefert. Ein CT zeigte neben einer Schädelbasisfraktur mit Einbeziehung des Felsenbeins und knöcherner Einstrahlung in den rechten Karotiskanal, eine komplexe zentrale Mittelgesichtsfraktur mit Beteiligung beider Orbitaböden, des Nasenskeletts, der Sinus maxillae beidseits sowie des Nasenseptums. Darüber hinaus bestand eine Weichteilverletzung des rechten Nasenrückens, der Oberlippe sowie eine Trümmerfraktur mit Kronen- und Wurzelbeteiligung des Zahnes 21.

Nach initialer Aufnahme in den Schockraum erfolgte die Verlegung auf die Intensivstation mit MKG-chirurgischer Versorgung der Weichteilverletzungen. Nach erfolgreicher Extubation wurde die Patientin am Folgetag auf die periphere Station verlegt. Im Rahmen des stationären Aufenthalts erfolgte die operative Versorgung der oben genannten Frakturen in Allgemeinanästhesie. Bereits vor Entlassung erfolgte die Vorstellung im medizinischen Versorgungszentrum zur Planung der dentalen Rehabilitation. Aufgrund der isolierten Trümmerfraktur des Zahnes 21 war eine Sofortimplantation unter maximaler Gewebeschonung mittels hochpräziser

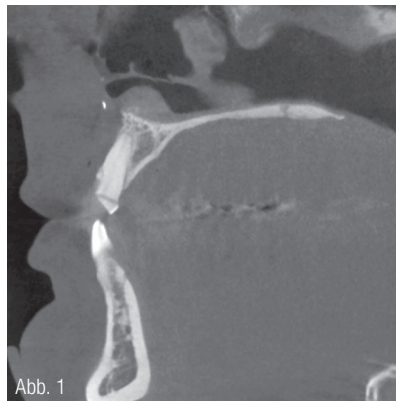


Abb. 1

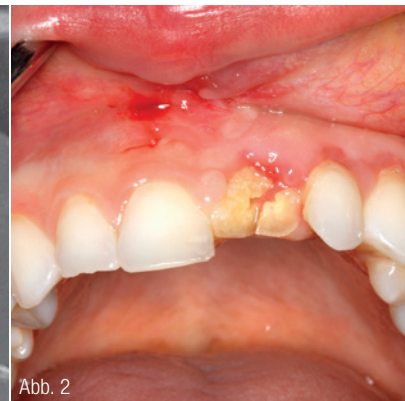

Abb. 2

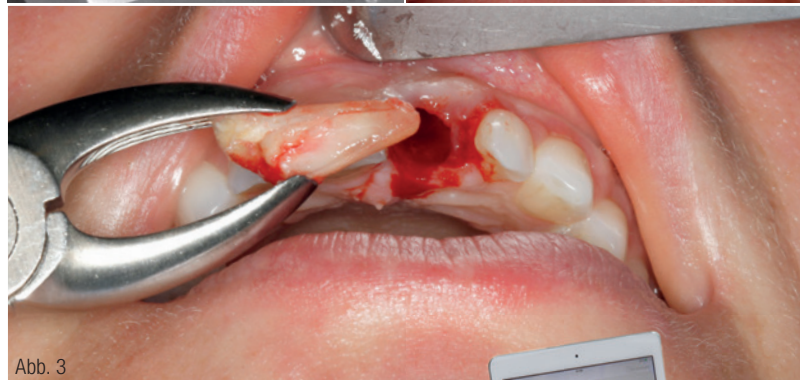

Abb. 3

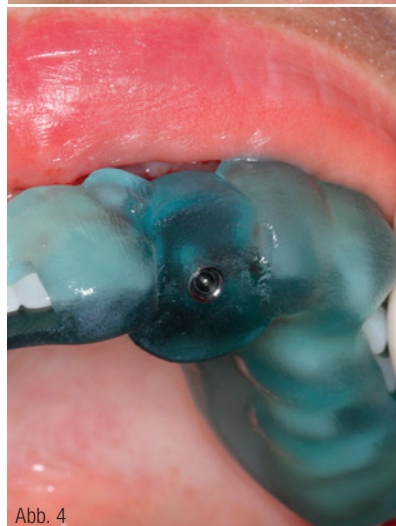


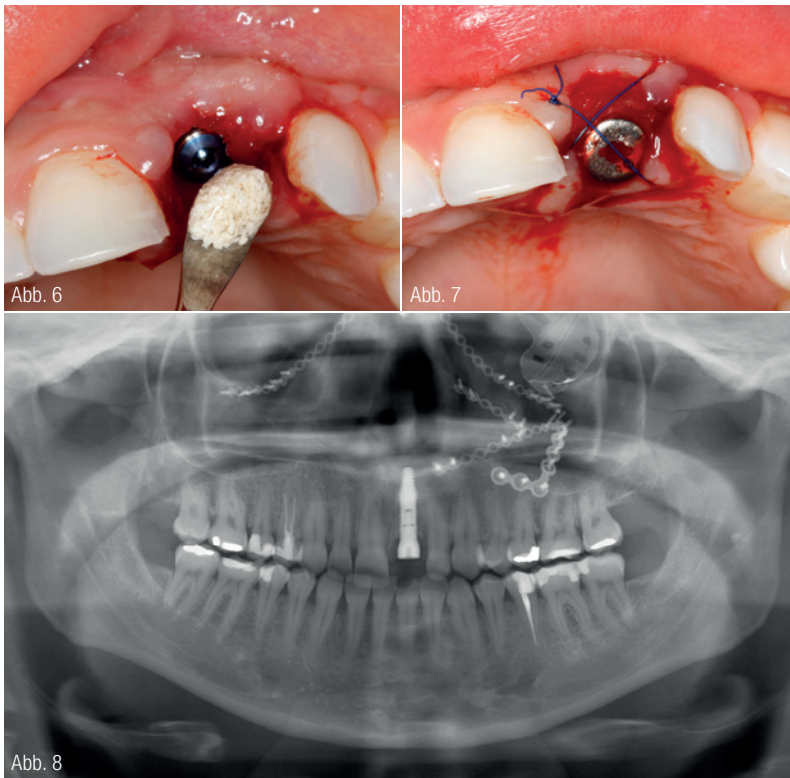
Abb. 4



Abb. 5

Abb. 1: Präoperatives DVT. Abb. 2: Trümmerfraktur des Zahnes 21 mit Ablederungsverletzung im 2. Quadranten. Abb. 3: Schonende Zahnentfernung unter maximalem Gewebeerhalt. Abb. 4: Bohrschablone zur präzisen Insertion des Implantats. Abb. 5: iChiropro Gerät von der Firma Bien-Air.





**Abb. 6:** Aufbau des Knochenverlustes mittels BEGO OSS. **Abb. 7:** Adaptation des Weichgewebes um den Gingivaformer. **Abb. 8:** Die Panoramaschichtaufnahme zeigt neben der Frakturversorgung im Mittelgesicht ein exakt positioniertes Implantat im Verlauf der ehemaligen Wurzel.

Bien-Air-Technologie das Mittel der Wahl. Im Rahmen der Wundkontrolle einige Tage nach Entlassung erfolgte die Implantatplanung sowie eine Abdrucknahme von Ober- und Unterkiefer zur Erstellung von Situ-Modellen.

Im Folgenden wurde der Zahn 21 in Lokalanästhesie extrahiert und mittels Titan-Sofortimplantat (BEGO Semados RSX) versorgt. Die genaue Einschubrichtung wurde zuvor ermittelt und eine individuelle Bohrschablone angefertigt. Zur Optimierung des ästhetischen Ergebnisses wurden leichte Knochendefizite im koronaren Bereich durch Einbringen von Knochenersatzmaterial (BEGO OSS in feiner Körnung) ausgeglichen. Eine Adaptationsnaht mit ETHILON 5-0 stabilisierte das Gewebe um den Gingivaformer. Im Anschluss erfolgte die Lagekontrolle mittels Panoramaschichtaufnahme.

Eine erneute Kontrolle eine Woche später nach Fadenzug zeigte eine reizlose Wundsituation bei beschwerdefreier Patientin. Zur prothetischen Versorgung wurde in gleicher Sitzung die Zahnfarbe bestimmt, Ober- und Unterkiefer mit Impregum abgeformt, gefolgt von einer Bissnahme. Eingegliedert wurde die provisorische Krone mit TempBond und Störkontakte in zentrischer Lage sowie in Protrusion eingeschliffen. Nach ausreichender Einheilzeit wird das Provisorium gegen eine definitive Prothetik gewechselt, welche das Implantat belastet.

## Fazit

Die durchgeführte Sofortimplantation mit dem iChiropro führte in wenigen Sitzungen schnell und unkompliziert zu einem ästhetischen Ergebnis. Die Belastung durch den einzigen operativen Eingriff war minimal. Erwartungsgemäß zeigte sich weiterhin eine vestibuläre Rezession nach Ablederungsverletzung. Es wurde die Regeneration mittels Bindegewebs transplantation im Rahmen der definitiven prothetischen Versorgung diskutiert. Es erfolgt eine Wiedervorstellung nach drei Monaten.

## INFORMATION

**Univ.-Prof. Dr. Dr. Ralf Smeets**  
Geschäftsführender Oberarzt  
und Leiter der Forschung  
Universitätsklinikum Hamburg-Eppendorf  
Kopf- und Neurozentrum  
Klinik und Poliklinik für Mund-, Kiefer-  
und Gesichtschirurgie  
Martinistraße 52  
20246 Hamburg

Infos zum Autor



# Kluge Konzepte als Garant für mehr Gewinn.

Consulting im Dentalbereich

- ✓ Existenzgründung
- ✓ Unternehmensentwicklung
- ✓ Praxisabgabe
- ✓ Praxiscoaching
- ✓ Abrechnungsmanagement
- ✓ Fördermittel



**Erfolg ist planbar!**

[www.dentaqum.de](http://www.dentaqum.de)  
Tel: 089 59 06 80 59

**dentaqum**  
CONSULT