Juvenile Craniomandibuläre Dysfunktion

Dr. Joachim Weber demonstriert anhand von Fallbeispielen, inwieweit Befunde über ein reines Schmerzbild hinaus und trotz guter Patientenkompensation zum Problem werden können. Insbesondere dann, wenn sie das kieferorthopädische Behandlungsziel infrage stellen.

KN Fortsetzung aus KN 12/09

Diskusverlagerung ohne Reposition

Der Patient Pascal (Abb. 11 bis 14), männlich, 16 Jahre, stellte sich mit einer weiten Rücklage des Unterkiefers begleitet von dentoalveolären Fehlstellungen mit kieferorthopädischen Behandlungswunsch vor. Anamnestisch gab der Patient ein einseitiges Knacken an, konnte die Seite jedoch nicht zuordnen. Weiter gab er einen Fahrradunfall mit Sturz auf das Kinn vor einigen Jahren an.

Die manuelle Voruntersuchung zeigte eine auf 35 mm eingeschränkte Mundöffnung mit federndem Endgefühl. In maximaler Protrusion war diese auf 47 mm steigerbar. Die HWS war in der Rotation frei. Ein Knacken war nicht reproduzierbar.

Bereits die weite Rücklage des Unterkiefers ließ beim Alter des Patienten eine Vorverlagerung mittels Herbstderivat als sinnvoll erscheinen. Diese Tatsache in Verbindung mit der eingeschränkten Mundöffnung und der Anamnese führten zur Veranlassung einer MRT.

Die MRT zeigte neben einer Inflammation der bilaminären Zone eine Diskusverlagerung mit (rechts) und ohne (links) Reposition. Zudem sind die Kondylen altersuntypisch im Sinne einer Kompressionsstellung verändert.

Die beim Patienten Pascal linksseitig vorliegende Diskusverlagerung ohne Reposition scheint aus heutiger Sicht kieferorthopädisch nicht therapierbar im Sinne einer Restitutio ad integrum. Gleichwohl ist der Bollus des degenerierenden Diskus sowohl für den Patienten durch die verursachte eingeschränkte Mundöffnung störend als auch für die kieferorthopädische Vorverlagerung behindernd. Eine begleitende physiotherapeutische Behandlung zur Herstellung der Mobilität des Unterkiefers erscheint daher zwingend.

Kondylusresorption

Sebastien (Abb. 15), männlich, 16 Jahre, stellte sich wegen ästhetischer Probleme im Oberkieferfrontzahnbereich vor. Klinisch zeigt sich das Bild einer stark asymmetrischen Bisslage mit nahezu neutraler Okklusion links und einer retralen Bisslage rechts von ca. 1 PB. Der Patient gibt eine beschwerdefreie Mundöffnung an, die 62 mm beträgt. Die Halswirbelsäule rotiert frei.

Im Rahmen der systematischen Voruntersuchung mittels MSA gibt der Patient ein unregelmäßiges Knacken an. Diagnostisch lässt sich dieses Knacken linksseitig als intermediäres Knacken erfassen, welches sich unter Kompression reduzieren lässt. Sowohl dieser Befund als auch die umfangreiche asymmetrische Unterkieferlage und deren geplante Veränderung waren Anlass zur Erstellung einer MRT. Diese zeigt die orthotope Lage des Diszi beidseitig, aber eine altersuntypische, weit fortgeschrittene Degeneration beider Kondylenköpfe.

Die Bilder lassen eine persistierende Kompressionssituation über einen erheblichen Zeitraum vermuten.

Ziel der kieferorthopädischen Therapie ist neben dem dentoalveolären Ausgleich die Einstellung des Unterkiefers in Angle-Klasse I mit Einstellung der mandibulären Mitte.

Darüber hinaus wird wegen der Gelenkbefunde eine dauerhafte Entlastung im Sinne einer Dekompression mit dem Ziel eines langfristigen Remodellings angestrebt. Dies wiederum soll gleichzeitig auch der Sicherung des kieferorthopädischen Behandlungsziels, nämlich der Stabilisierung der Bisslage, dienen. Dies kann dann sowohl mit festsitzender Funktionskieferorthopädie (Herbstapparatur) als auch mittels kieferorthopädischer-kieferchirurgischer Kombinationstherapie erreicht werden. Beide Therapieformen benötigen zugleich den gewünschten dentoalveolären Ausgleich mittels Multibracketapparatur, um den Unterkiefer überhaupt in Angle-Klasse I einstellen zu können und das Hauptanliegen des Patienten, die Ausformung des frontalen Engstandes, beseitigen zu können.

Systemische Erkrankungen

Die Patientin Alexandra (Abb. 16, 17), weiblich, sieben Jahre, stellt sich aufgrund einer ästhetischen Beeinträchtigung im Oberkieferfrontzahnbereich vor. Klinisch war eine Angle-Klasse II-Bisslage feststellbar. Im Rahmen der Voruntersuchung mittels Manueller Strukturanalyse (MSA) gab die Patientin wiederkehrende Knack- und Schmerzphänomene beidseits an. Die Rotation der HWS war im Abschnitt C0-C1 nach rechts eingeschränkt. Die Mundöffnung lag bei normalen 52 mm. Unter Kompression verringerte sich diese jedoch deutlich. Links trat ein reproduzierbares intermediäres Knacken auf. Myofazialer Schmerz ergab sich bei der Palpation der Musculi digastrici.

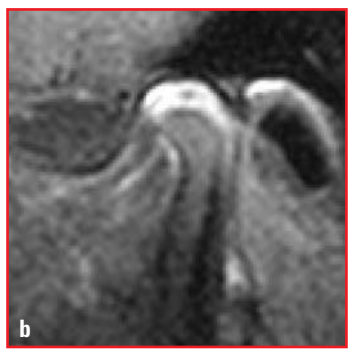

Abb. 11a, b: MRT vor Behandlungsbeginn, Schlussbiss, sagittal rechts.

Art und Umfang der Kondylusdegeneration sind einerseits sowohl alters- als auch entwicklungsuntypisch. Andererseits zeigt sich ein gut erhaltener Gelenkspalt, sodass eine Kompression des Gelenkes nicht anzunehmen ist.

Die kieferorthopädische Therapie erfolgt aufgrund der guten Compliance der Patientin mittels einer „Schmerz- bzw. problemgesteuerten" Apparatur. Das heißt, es wurde Wert auf eine herausnehmbare Apparatur gelegt, um bei akuten Schmerzschüben der Patientin eine Veränderung der Unterkieferlage zu ermöglichen. Da gleichzeitig aber eine Inflammation der bilaminären Zone vorliegt, ist an das Bild einer juvenilen idiophatischen Arthritis (JIA) zu denken. Ein angefordertes Blutbild untermauerte diesen Befund.

Eine standardisierte Therapiemethode der Wahl liegt mangels entsprechender Untersuchungen bisher nicht vor. Diskutiert wird die intrakapsuläre Steroidgabe und die dauerhafte Entlastung des Gelenkes. Aufgrund der Dramatik des vorliegenden Bildes ist mit einem kompletten Remodelling nicht zu rechnen. Insofern bedarf eine kieferorthopädische Therapie inklusive eventuell flankierender chirurgischer Maßnahmen einer Langzeitretention und Überwachung. Mit Teilrezidiven ist bei Progredienz der Grunderkrankung dann auch zu rechnen. Darüber sind Eltern und Patientin frühzeitig aufzuklären, um die Therapie mittragen zu können.

Im Bereich der deutschen Seite von Wikipedia werden folgende epidemiologische Zahlen für JIA angegeben: die Inzidenz (jährliche Neuerkrankungsrate) soll bei fünf bis sechs Kindern (Alter unter 16 Jahren) von 100.000 Kindern liegen. Damit ergäbe sich eine Prävalenz von zwei bis drei Kindern auf 10.000 Kinder. Neben Poly- und Oligoarthritiden finden sich Hinweise auf singulär befallene Gelenke bei Kindern in der Literatur. Besonders sei in diesem Zusammenhang auf den Artikel von Ringold et al. in Pediatric Rheumatology „The temporomandibular joint in juvenile idiopathic arthritis: frequently used and frequently arthritic" (Pediatric Rheumatology 2009, 7:11 doi:10.1186/1546_0096_7_11) verwiesen.

Eine Stichprobe in unserem Patientengut ergab eine Verdachtsgröße von 1–2 % mit JIA befallener Kiefergelenke! Diese von den publizierten Zahlen extrem abweichende Größe würde eine enorme Dunkelziffer im kieferorthopädischen Behandlungsgut bedeuten, die den Kinderrheumatologen

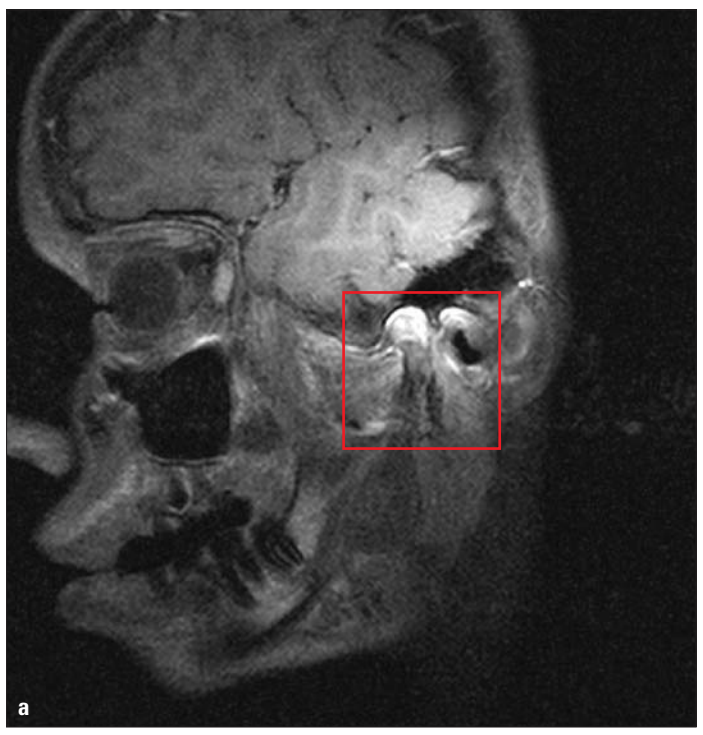

Abb. 14a, b: Links wird in Angle-Klasse I die Reposition gerade nicht mehr erreicht.

Aufgrund der multiplen Gelenkbefunde, insbesondere der für Kinder auffälligen Angabe von wiederholt auftretendem Schmerz, wurde ein MRT veranlasst.

Ein ausgeprägter Befund wurde dabei im linken Kiefergelenk festgestellt. Neben einer weiten anterioren Diskusverlagerung ohne Reposition zeigt sich ein ventral stark abgeflachter Kondylenkopf.

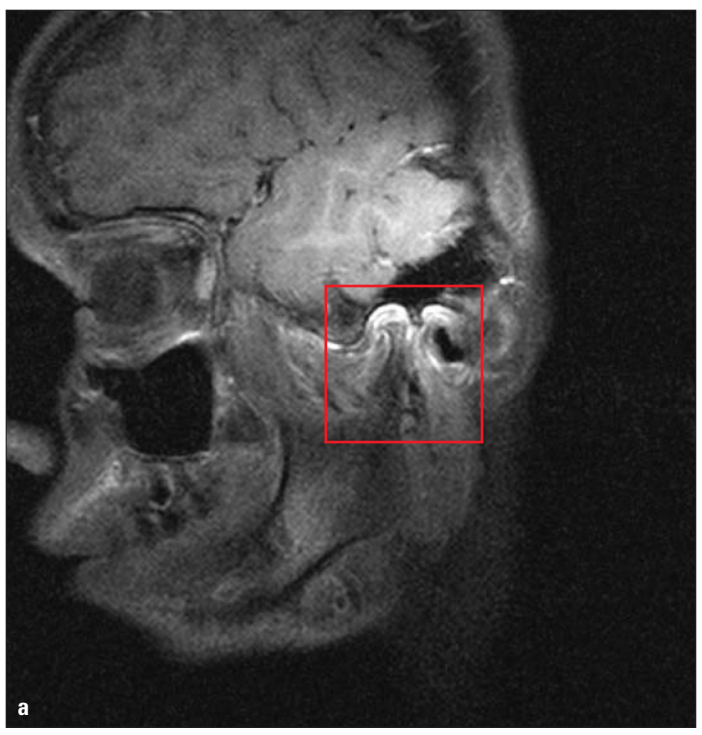

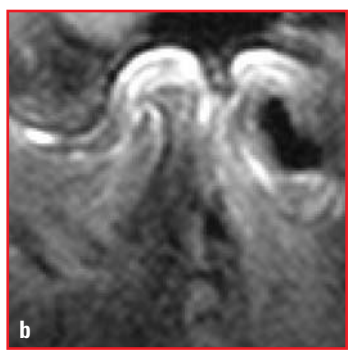

Abb. 12a, b: MRT vor Behandlungsbeginn, Schlussbiss, sagittal links.

Abb. 13a, b: Rechts: in Angle-Klasse I mit deutlicher Reposition.

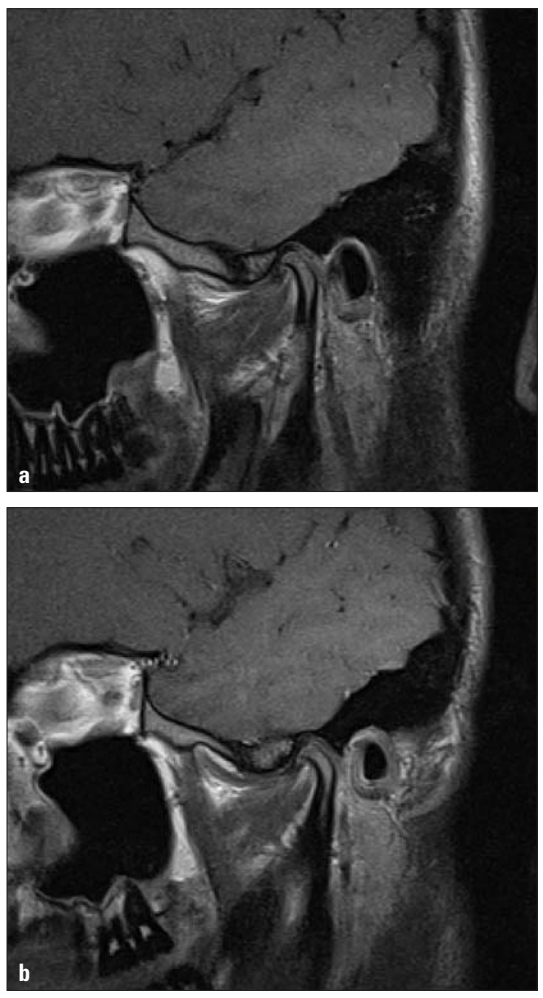

Abb. 15a, b: MRT vor Behandlungsbeginn, Schlussbiss, sagittal rechts (a) und links (b).

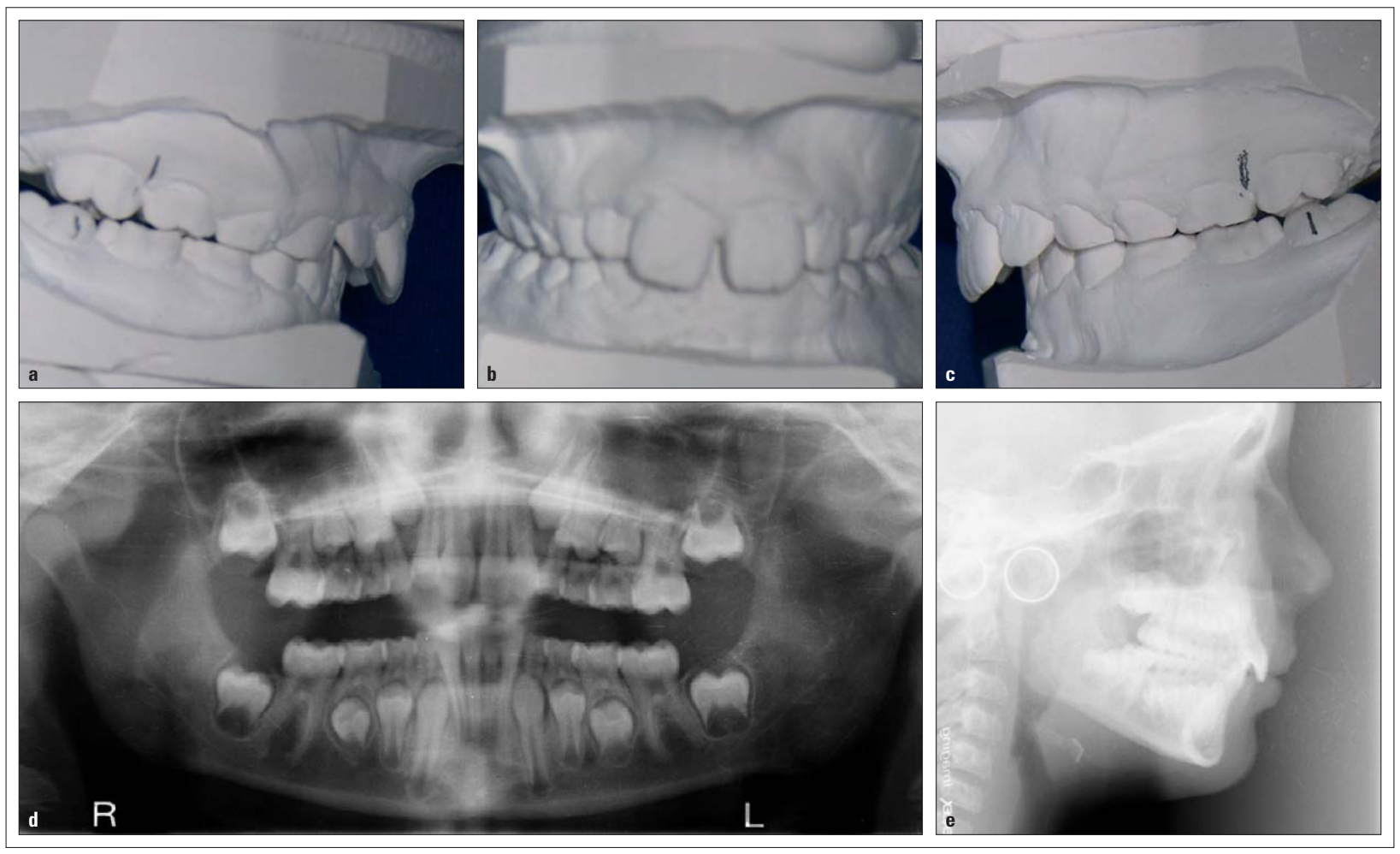

Abb. 16a–e: Angle-Klasse II, sagittale und transversale Enge.

mangels entsprechender Diagnostik nicht zugeführt wird.
Da die JIA nur eine von vielen systemischen Erkrankungen im Kindes- und Jugendalter ist, die zu Kiefergelenkdestruktionen führen kann, ist im Hinblick auf das Feststellen dieser und anderer Befunde eine systematische Eingangsuntersuchung der Kiefergelenke dringend zu empfehlen.

Osteophytenbildung als Schmerzursache (negatives Remodelling)

Die Patientin Miriam (Abb. 18, 19), weiblich, 19 Jahre, stellte sich aufgrund hochgradiger Schmerzen zur Diagnostik vor. Zuvor war im Alter von 13 bis 16 Jahren eine Angle-Klasse II/2 kieferorthopädisch therapiert worden. Das Therapieziel war nur kurzzeitig trotz hohem Aufwand erreicht worden, jedoch danach erneut teilweise rezidiviert. Insbesondere die Abweichung der Unterkiefermitte fiel dabei auf.

Im Rahmen der daraufhin durchgeführten manuellen Strukturanalyse zeigten sich eine eingeschränkte Mundöffnung von 28 mm sowie eine eingeschränkte Laterotrusion nach rechts von 3 mm. Die Patientin gab anamnestisch ein Knacken an, welches jedoch nicht reproduzierbar war. Ein MRT wurde veranlasst.
Die MRT zeigt beidseits eine Diskusverlagerung ohne Reposition. Beide Gelenkköpfe weisen Deformierungen im Sinne einer Kompression auf, die aufgrund der Morphologie nicht kurzzeitig entstanden sein können. Sowohl die Kompressionsstellung als auch das eckig-kantige Remodelling, insbesondere linksseitig, können als Reizursache diskutiert werden. Bei der Patientin wurde mit heute üblicher CMD-Therapie (initialer Medikation zur

Fortsetzung auf Seite 8 KN

ANZEIGE

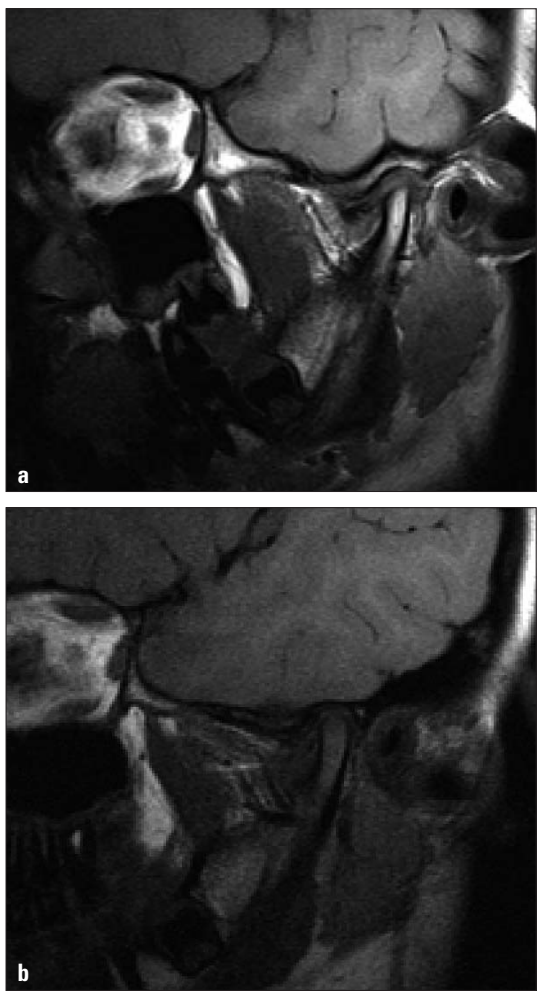

Abb. 17a, b: MRT vor Behandlungsbeginn, Schlussbiss, sagittal rechts (a) und links (b). Juvenile Idiopathische Arthritis, Diskusverlagerung ohne Reposition.

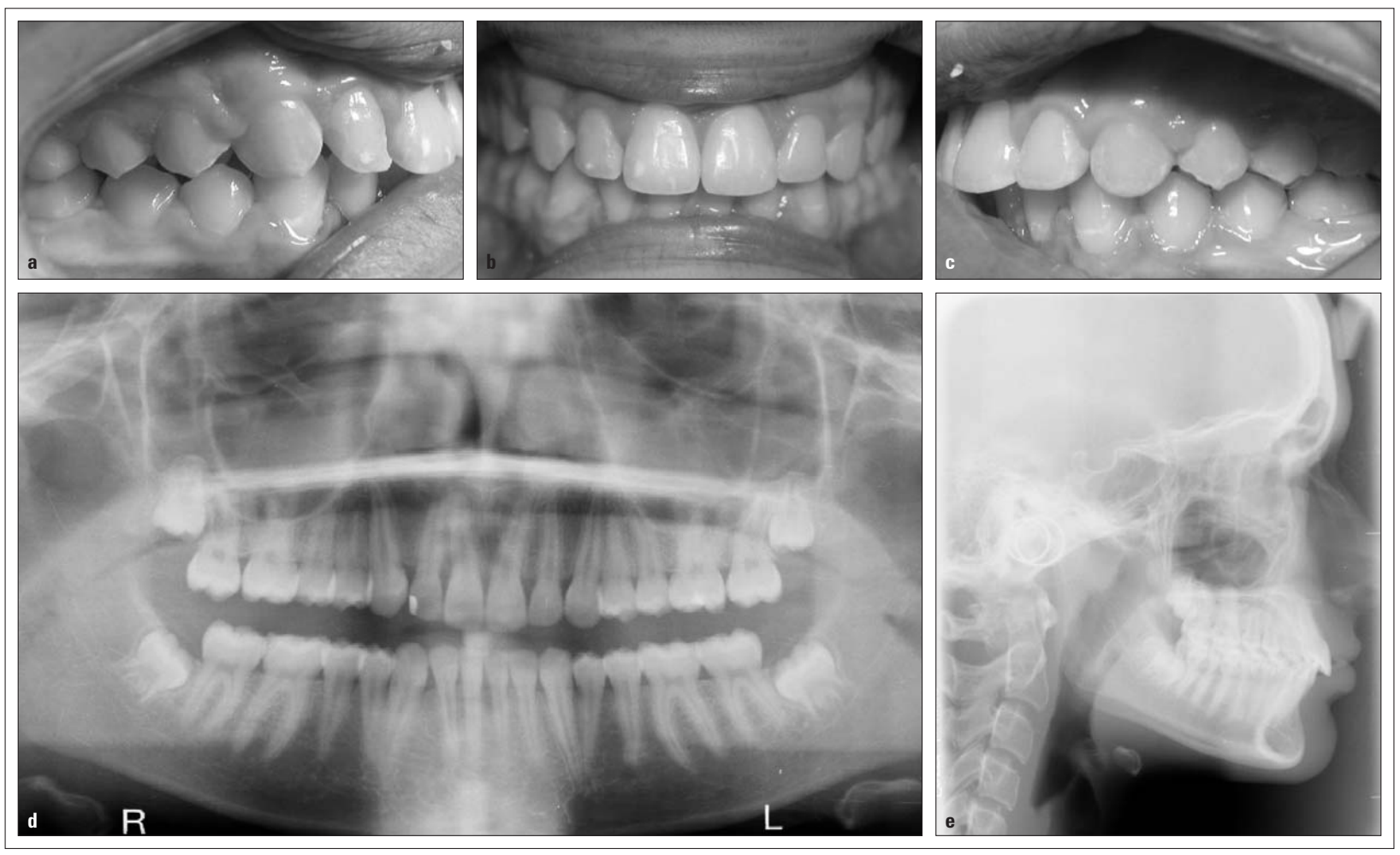

Abb. 18a–e: Angle-Klasse II/1, Zustand nach mehrjähriger KFO-Behandlung.

KN Fortsetzung von Seite 7

Schmerz- und Entzündungsreduktion, Michigan-Schiene, Physiotherapie) innerhalb von Tagen eine Besserung erzielt. Die Ursachenforschung ist jedoch schwierig, da MSA und/oder MRT-Befunde vor kieferorthopädischem Therapiebeginn fehlen. Im Vergleich zu den vorangegangenen Patientenbeispielen wird deutlich, dass ein Verweis auf die kieferorthopädische Therapie als vermeintlich alleinige Ursache der Symptomatik zu kurz greift. Eine forensische Absicherung fehlt dem behandelnden Kieferorthopäden in diesem Fall jedoch völlig.

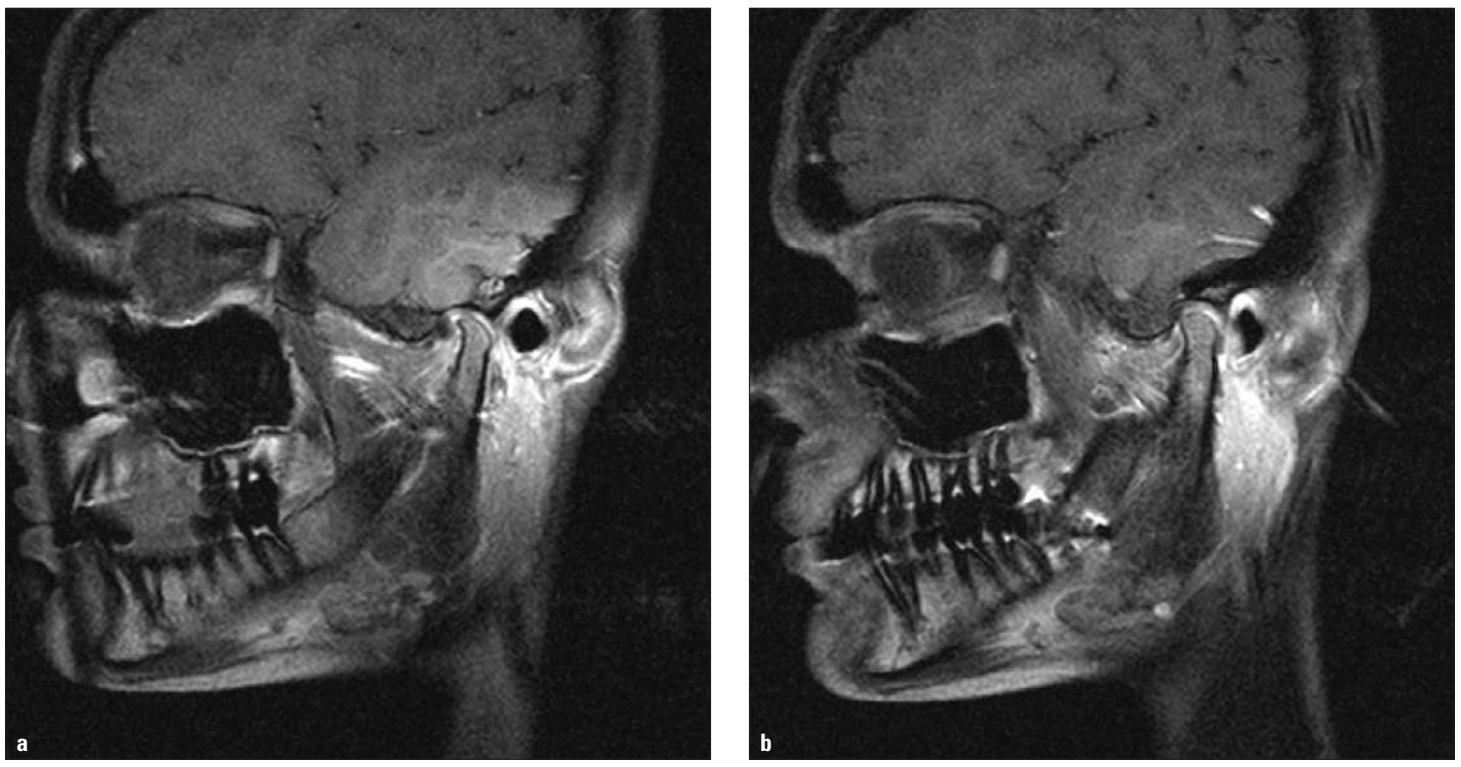

Abb. 19a, b: MRT vor Behandlungsbeginn, Schlussbiss, sagittal rechts (a) und links (b). Osteophytenbildung (ungünstiges Remodelling) links mehr als rechts.

Schlussbetrachtung

Im Rahmen namhaft besetzter Fortbildungen aus dem Jahre 2009 zum Thema CMD ließen sich folgende Zitate sammeln, die bei jedem Kieferorthopäden „Alarmstufe rot" auslösen sollten. Zunächst drei Aussagen eines führenden Lehrstuhlinhabers mit Schwerpunkt CMD: „Und dann palpieren sie auch und dann kann es gut sein, auch bei Ihnen, zweifelsohne, dass der eine mal sagt: ‚Aua'. Das ist aber nur eine Palpationsempfindlichkeit, (…) und ist überhaupt nicht behandlungsbedürftig. (…) Es muss also jemand zu uns in die Praxis kommen und sagen, ich habe Beschwerden."
„Die Prävalenz ist typisch im gebährfähigen Alter bei Frauen, (…) selten junge Patientinnen, ganz selten …"
„Sie sollten dann natürlich eine kleine Funktionsanalyse machen aus rechtlichen Gründen."
Hinzu kommen die Aussagen eines in Deutschland führenden Osteopathen, der auch umfangreich in der Osteopathieausbildung tätig ist:
Osteopath: „Kinder haben häufig CMD-Probleme durch Zahnspangen."
Nachfrage: „Schauen Sie sich die Kinder denn auch vor der Spange an, um festzustellen, ob solche Probleme bereits davor schon vorliegen?"
Osteopath: „Nein."
Nachfrage: „Woher wissen Sie, dass dann die Spange das Problem verursacht hat?"
Osteopath: „Das ist halt so."
Wer jetzt versucht ist, pauschaliert Osteopathen zu verurteilen, der sollte folgendem Zitat eines weiteren CMD- und Prothetik-Spezialisten, ebenfalls renomierter Lehrstuhlinhaber, Beachtung schenken. Gezeigt wird dem Auditorium das Bild einer jungen Erwachsenen mit deutlich offenem Biss, dazu der Referent mit süffisantem Lächeln: „Sie sehen den Zustand nach mehrjähriger KFO; naja, das kann jedem Kieferorthopäden mal passieren …"
Befunde während oder gar vor der Behandlung liegen indessen nicht vor. Diese unbefriedigende Ursachenforschung ist für uns nicht erklärbar. Die vorausgegangenen Patientenbeispiele repräsentieren ca. 20 % unseres Patientengutes. Nehmen wir durch uns gefundene muskuläre Befunde hinzu, so lässt sich die Zahl betroffener Patienten auf über 40 % steigern. Dies entspricht auch der Zahl anderer Untersuchergruppen.
Dass es sich dabei insgesamt alleine um nicht beachtungswürdige Palpationsbefunde handelt, haben wir nicht nachvollziehen können. Auch sind nicht nur Mädchen betroffen, wenn auch deren Zahl im Verhältnis von ca. 5:1 gegenüber Jungen höher liegt. Die forensische Absicherung halten wir im Hinblick auf gesamtgesellschaftliche Entwicklungen natürlich für einen wichtigen Grund, die Häufigkeit kieferorthopädisch relevanter Befunde bringt die medizinischen Gründe der Diagnostik der Kiefergelenke jedoch deutlich in den Vordergrund.
Die Vielzahl der Befunde und deren Verschiedenartigkeit, die alle Strukturen des Gelenkes zu befallen scheint, führt zur Beschreibung des Gesamtbildes mit einem Begriff wie etwa „juveniler Myoarthropathie". Da wir jedoch Befunde über die hier gezeigten hinaus im Bereich des gesamten Viscerocranium feststellen können, die eben insbesondere auch zu erheblichen Funktionsbeeinträchtigungen und Fehlentwicklungen führen können, halten wir weiter den übergeordneten Begriff „juvenile Craniomandibuläre Dysfunktion (jCMD)" als besser geeignet.
Unsere Patienten und wir bedanken uns bei der Vielzahl von Co-Therapeuten, die uns in Diagnostik und Therapie mit unterstützt haben. In besonderer Weise gilt der Dank dem Radiologen Dr. Dominic Weber, seinen Kolleginnen und Kollegen des Deutschen Zentrum für Dentaldiagnostik (DZD) in Frankfurt am Main und Professor Fischer-Brandies in Kiel, der uns ermöglichte, die Thematik in internationalem Rahmen während der Jahrestagung 2009 des Club International De Morphologie Faciale vorzutragen. KN

ANZEIGE

KN Kurzvita

Dr. Joachim Weber

- Studium der Zahnheilkunde an der Johann Wolfgang Goethe-Universität in Frankfurt am Main
- Ausbildung zum FZA für Kieferorthopädie in freier Praxis in Taunusstein und in der Abt. Kieferorthopädie der Zahnklinik der Johann Wolfgang Goethe-Universität in Frankfurt am Main
- Dissertation zur Erlangung des Doktorgrades über die dreidimensionale Vermessung des Gesichtsschädels
- seit 1995 niedergelassen in eigener Praxis in Ludwigshafen-Oggersheim

Weitere Tätigkeiten, Ehrenämter und Mitgliedschaften:

- Vorsitzender des Gesundheitlichen Förderkreises e.V. (Ludwigshafen)
- Referent für Kieferorthopädie der Kassenzahnärztlichen Vereinigung (KZV) Pfalz
- Gewähltes Mitglied der Vertreterversammlung der KZV Pfalz
- Vorstandsmitglied in der Bezirksgruppe Pfalz des Freien Verbandes Deutscher Zahnärzte
- Mitglied diverser nationaler wie internationaler Fachgesellschaften wie der Deutschen Gesellschaft für Funktionsdiagnostik (DGFDT), Deutschen Gesellschaft für Zahn-, Mund- und Kieferheilkunde (DGZMK), Deutschen Gesellschaft für Kieferorthopädie (DGKFO), der World Federation of Orthodontists (WFO) sowie American Association of Orthodontics (AAO)
- des Weiteren Mitglied im Berufsverband der Deutschen Kieferorthopäden (BDK), momentan Landesvorsitzender für Rheinland-Pfalz

KN Adresse

Praxis Dr. Joachim Weber,
Dr. Elisabeth Meyer & Kollegen
Mannheimer Straße 2–4
67071 Ludwigshafen/Oggersheim
Tel.: 06 21/68 57 77
Fax: 06 21/68 57 78
E-Mail: info@zahnspangen.de
www.zahnspangen.de

Paris insiden

I. Internationales 2D-Lingual-Anwendertreffen
23. September 2010

III. FORESTADENT-Symposium
24. – 25. September 2010

Im Haus „Les Salons de la Maison des Arts et Métiers“
9 bis, avenue d’Iéna, 75116 Paris

Paris, zwischen Champs Élysées, Eifelturm und Triumphbogen ...

... das ist DER angesagte Ort im September 2010, denn Insiderwissen ist mehr.

Das III. FORESTADENT-Symposium garantiert exzellente Redner, interessante Themen und fundierte Vorträge zum Hauptthema: „Das ästhetische Lächeln“. Das ist noch nicht alles. Entdecken Sie Paris fernab von ausgetretenen Touristenpfaden. FORESTADENT wird Ihnen die Geheimtipps in Paris verraten.

Wir freuen uns, Sie in Paris in die Geheimnisse der Stadt und des Lächelns einzuweihen.

Weitere Informationen finden Sie in Kürze unter www.forestadent.de.

Bernhard Förster GmbH
Westliche Karl-Friedrich-Straße 151 · D-75172 Pforzheim
Telefon + 49 7231 459-0 · Fax + 49 7231 459-102
info@forestadent.com · www.forestadent.com

FORESTADENT®
GERMAN PRECISION IN ORTHODONTICS