

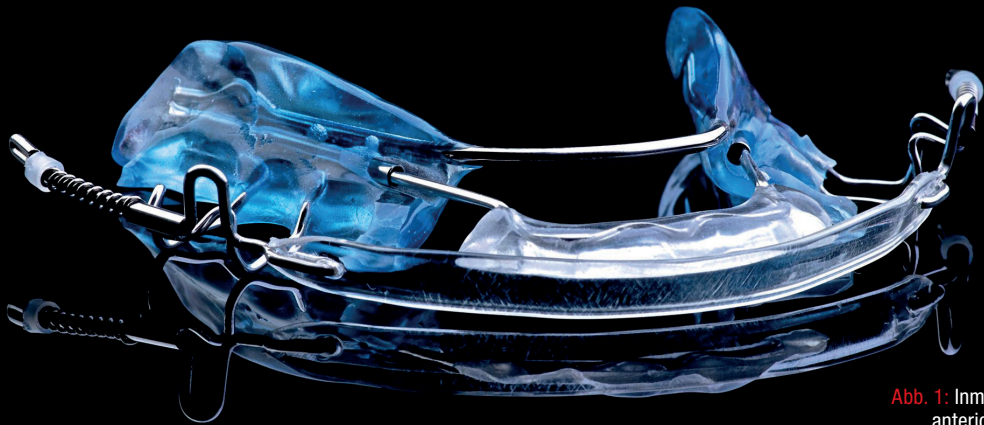

Abb. 1: Inman Aligner erlauben es dem Zahnarzt, anterior im OK und UK Zähne zu korrigieren.

(Foto: Dr. Santosh Patil, UK)

Dr. Jens Nolte

Anteriore ästhetische Zahnkorrektur für Erwachsene

ANWENDERBERICHT Ästhetische Korrekturen an Frontzähnen sind ein immer häufigerer geäußelter Wunsch von Patienten. Die Therapiemöglichkeiten hierzu sind vielfältig, ja fast unüberschaubar. Sie reichen von der maximalinvasiven Kronenpräparation über Veneer-Versorgungen, ästhetische Formkorrekturen mit Komposit bis hin zu Umstellungen der Zähne mit festsitzenden kieferorthopädischen Apparaturen oder Schienensystemen. Dieses Fallbeispiel soll die Möglichkeit aufzeigen, wie man eine ästhetische Frontzahnkorrektur nahezu noninvasiv und schnell mit dem Inman Aligner durchführen kann.

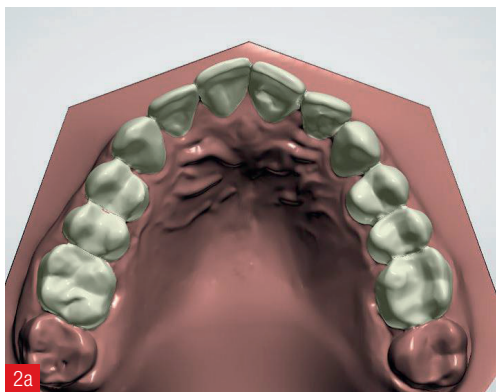
Inman Aligner ist eine herausnehmbare Apparatur (Abb. 1), die es erlaubt, schnell, vorhersagbar und ohne Schädigung der Zahnhartsubstanz behandlungsbedürftige Frontzahnsituationen zu optimieren. Mit dem ClearSmile Inman Aligner können Fehlstellungen

anterioren Zähne im Ober- und Unterkiefer durch den allgemein praktizierenden Zahnarzt behandelt werden. Die Wirkungsweise beruht auf einer einfachen, herausnehmbaren Apparatur mit Federn, die sowohl eine Protrusion als auch eine Retrusion der Frontzähne erlaubt. Als erstes wird mittels Spacewize in der Praxis der Platzmangel errechnet und dann im Labor durch eine 3-D-Simulation in ein Archwize (Abb. 2a und b) übertragen. Bei Platzdefizit wird zum Erzielen eines ausreichenden Platzangebotes eine approximale Schmelzreduktion (ASR) mit Separierstreifen definierter Stärken, dem OS30 in Verbindung mit den oszillierenden OS-Scheiben oder mit Ultraschall durchgeführt. Das Anbringen von Ankern aus Komposit ermöglicht eine exakte Druckapplikation sowie eine eindeutige Platzierung der Apparatur. Die sehr schnelle Behandlung von sechs bis 16 Wochen wird dadurch erreicht, dass es sich bei der Bewegung der Zähne nicht um eine transversale Bewegung, sondern um eine Kippung und/oder Rotation der Zahnachsen bei einer stetigen Be- und Entlastung des Druckes durch eine täglich maximale Tragezeit von 16 bis

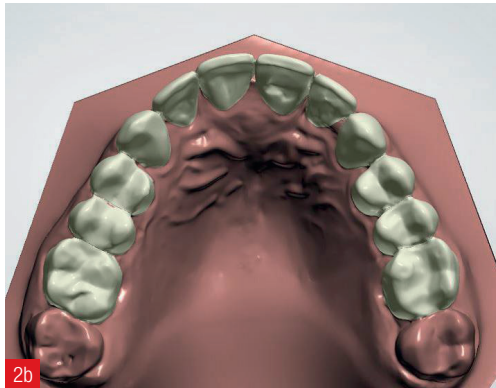
20 Stunden handelt. Die Hauptindikationen für dieses Therapieverfahren sind ästhetische Frontzahnkorrekturen, Beseitigung eines anterioren Kreuzbisses, Rückstellung bei kieferorthopädischem Relaps, präprothetische Behandlung und Verbesserung des typischen Engstands der Unterkieferfrontzähne unter anderem zum Stoppen der funktionell bedingten Abreibungen und zur Verbesserung der parodontalen Situation. Das Wachstum der Patienten sollte abgeschlossen sein, ansonsten stellt das Patientenalter keine Kontraindikation dar.

Patientenfall

Die Patientin Eva Z., 35 Jahre, stellte sich mit dem Wunsch nach ästhetischer Verbesserung ihrer Oberkiefer-Frontzahnsituation vor. Sie äußerte den Wunsch nach einer nichtinvasiven und zügigen Versorgung. Nach Standardbefundung, inklusive Modellen, Röntgendiagnostik und Fotostatus (Abb. 3 und 4), erfolgte die Aufklärung über die verschiedenen Therapieoptionen. Im Idealfall sollte erst der UK behandelt werden und danach erst der OK. Da die Patientin aber nur die Behandlung des OK wünschte, wurde sie vor Beginn einer Behandlung zur vollumfänglichen Beratung zum Kieferorthopäden überwiesen (Abb. 5 und 6).



2a



2b

Abb. 2a und b: Archwize – Die 3-D-Analyse (Situation vorher und nachher) im Labor.

2. WIESBADENER FORUM FÜR INNOVATIVE IMPLANTOLOGIE

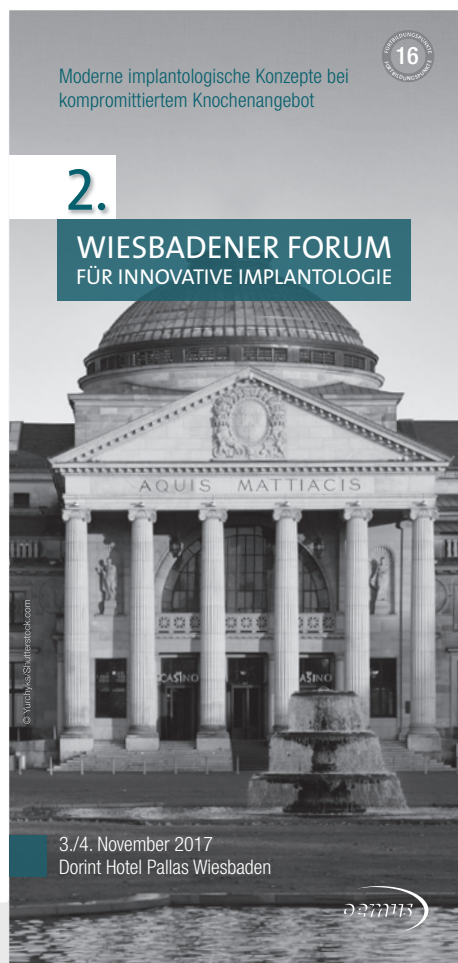ONLINE-ANMELDUNG/
KONGRESSPROGRAMM



www.wiesbadener-forum.info

3. und 4. November 2017

Wiesbaden – Dorint Hotel Pallas Wiesbaden



Thema:

Moderne implantologische Konzepte bei kompromittiertem Knochenangebot

Wissenschaftliche Leitung:

Prof. Dr. Dr. Knut A. Grötz/Wiesbaden

Veranstalter:

OEMUS MEDIA AG
Holbeinstraße 29 | 04229 Leipzig
Tel.: 0341 48474-308 | Fax: 0341 48474-290
event@oemus-media.de | www.oemus.com

Faxantwort an **0341 48474-290**

Bitte senden Sie mir das Programm zum 2. WIESBADENER FORUM zu.

Titel, Name, Vorname

E-Mail-Adresse (Für die digitale Zusendung des Programms.)

Stempel

ZWP 10/17

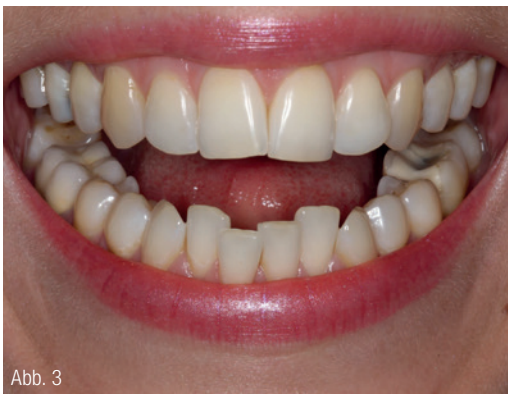

Abb. 3

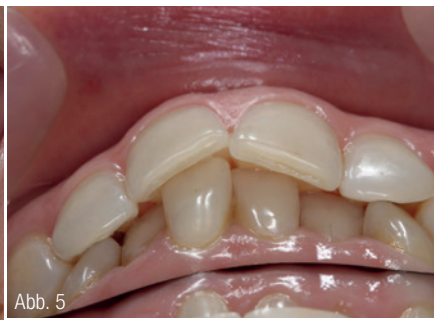

Abb. 5

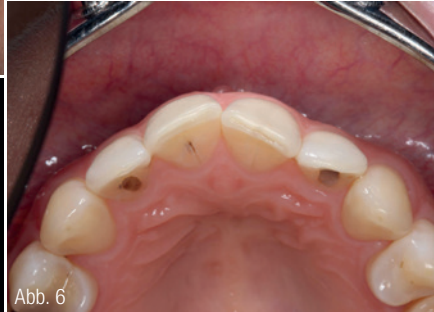

Abb. 6

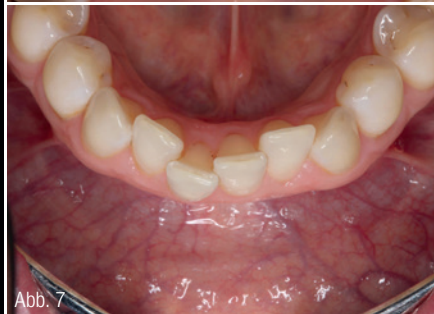

Abb. 7

Abb. 3 und 4: Ausgangssituation: Moderater OK-Engstand, mittlerer UK-Engstand. Abb. 5 bis 7: Ausgangssituation: Aufnahmen von inzisal zeigen die Problematik auf.

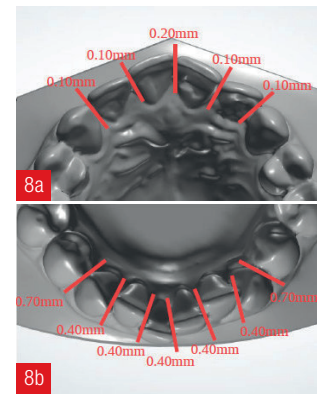


Abb. 8a und b: Mit Spacewise werden in der Praxis die Zahnbreiten vermessen ...

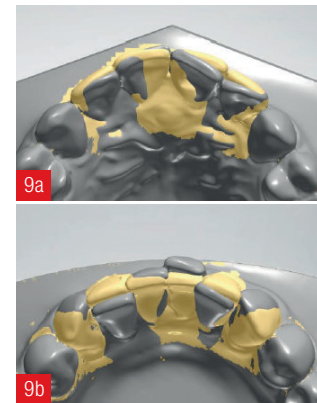


Abb. 9a und b: ... und das benötigte Platzangebot berechnet.

Frau Z. lehnte eine Multiband-Behandlung kategorisch ab und es wurde mit der gewünschten Planung des OK begonnen. Die erste Einschätzung ergab, dass eine alleinige Behandlung des Oberkiefers möglich sei, obwohl der Unterkiefer objektiv dringlich erscheint. Die Patientin wurde informiert, dass der Engstand im UK sich weiter verschlechtern werde.

Vorbehandlung und Aufklärung

Im Anschluss erfolgte die Aufklärung der Patientin per Formblatt. Anhand von Beispielmodellen wurden Handhabung der herausnehmbaren Apparatur, Wirkungsweise und Therapiedauer sowie die tägliche Tragedauer erklärt, da die Patientencompliance für diese Therapieoption einen zwingenden Faktor darstellt. Bereits beim ersten Termin wurde durch den intraoralen Foto-status das Platzangebot vermessen (Programm: Spacewise Diagnostic Calculator).

Behandlungsphase

Nach Abformung und Erstellung von Modellen wurden diese in ein zertifiziertes deutsches Inman Aligner-Dental-

labor geschickt. Die vom zertifizierten Inman Aligner-Labor durchgeführte Archwise 3-D-Analyse ergab einen OK-Engstand von 0,6mm, im UK von 3,5 mm (Abb. 8a und b, 9a und b). Circa 14 Tage später erfolgte die Eingliederung. An diesem Termin (Abb. 10) wurde gemäß mitgeliefertem Protokoll approximal mit Diamantstreifen (Komet Dental) reduziert und individuelle Stopps mit Komposit angebracht. Bereits in der ersten Sitzung erfolgt ein progressives ASR (IPR – interproximal reduction oder auch „Stripping“). Bei einem geringen Engstand von nur 0,6mm werden Diamantstreifen verwendet (0,08mm, 0,10mm, 0,12mm und 0,18mm; Komet Dental; Abb. 11). Die Anweisungen des Labors gelten immer nur für die erste Sitzung, danach muss der Zahnarzt selber einschätzen, wie viel in den nächsten Sitzungen approximal noch reduziert werden muss.

Als Faustregel gelten beim progressiven Strippen in der Inman Aligner-Behandlung bei einem Platzmangel von 1mm bis zu 0,8mm Reduktion in der ersten Sitzung. Bei einem Platzmangel von bis zu 2mm, beim Einsetztermin ein progressives Strippen um 1,0 bis 1,2mm und bei mehr als

2,0mm Engstand eine Schmelzreduktion um circa 50 Prozent der erforderlichen Gesamtmenge.

Für größeren Platzmangel über circa 2,0mm sollten, wie früher üblich, keine Scheiben verwendet werden, da hierdurch eine erhebliche Verletzungsgefahr bestehen kann. Ideal für größere Schmelzreduktionen ist das ASR-Set 4594 (Komet Dental). Das Set wird in einer Sterilisatorenkassette geliefert und beinhaltet neben diamantierten Wabenstreifen auch verschiedene oszillierende Segmentscheiben in unterschiedlichen Scheibenstärken (Abb. 12 und 13). Dünne Schallspitzen sind ebenfalls zur approximalen Reduktion sehr gut geeignet. Diese werden mit dem SONICflex betrieben (Abb. 14). Nach der Fluoridierung wurde die Patientin in die Handhabung und Tragedauer eingewiesen. Ziel ist es, die Apparatur 16 bis 20 Stunden am Tag zu tragen. Während der Mahlzeiten wird die Apparatur herausgenommen. Eine zumindest vierstündige Trageunterbrechung ist zwingend notwendig, um einer Schädigung der apikalen Blutversorgung und damit der Möglichkeit einer Wurzelresorption vorzubeugen. In 14-tägigen Kontrollterminen wurde die Situation bewertet und neu auf

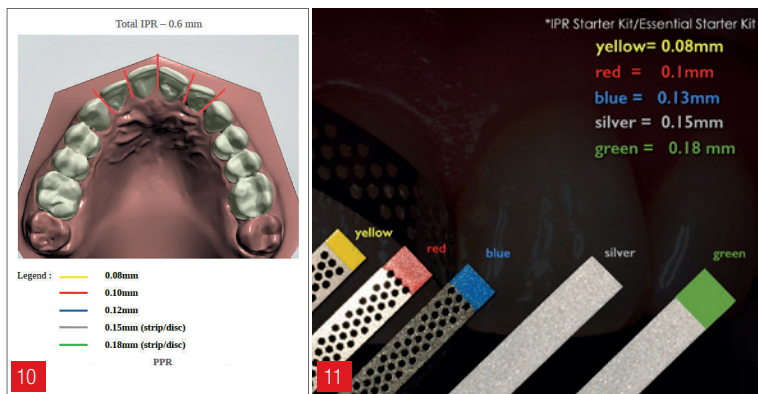


Abb. 10: Planung der ASR am Computer. Abb. 11: Bei einem geringen Engstand von nur 0,6 mm werden Diamantstreifen verwendet (0,08 mm, 0,10 mm, 0,12 mm, 0,18 mm; Komet Dental).

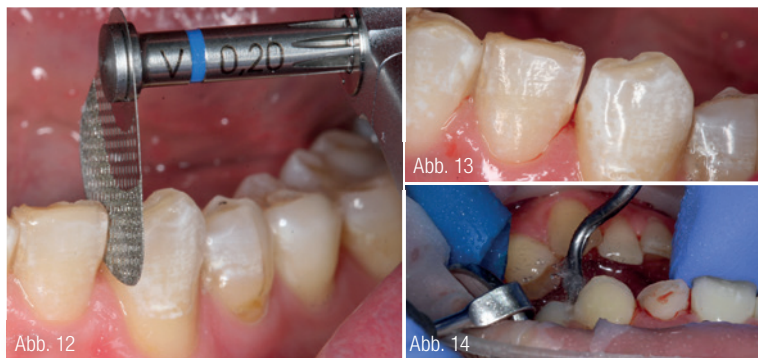
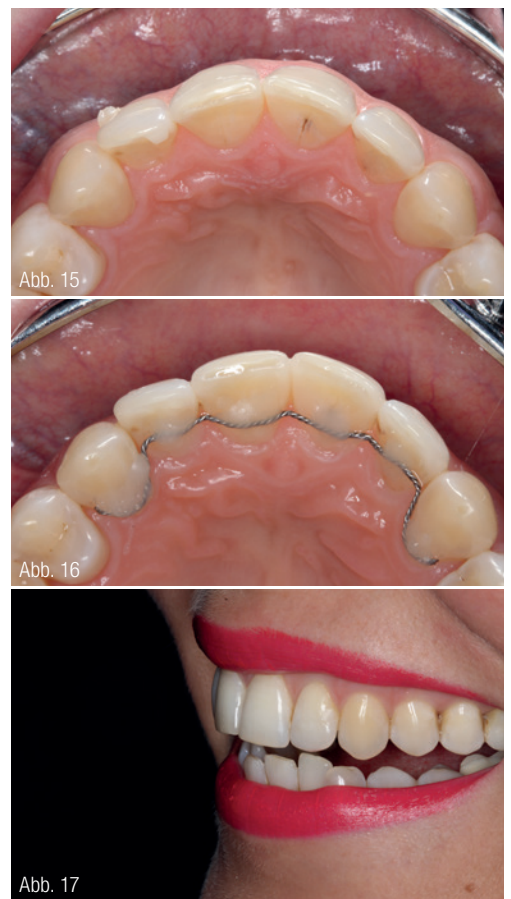
Abb. 12: Der Einsatz der oszillierenden OS-Scheiben erfolgt im Antrieb OS30 (Komet Dental): zügige Schmelzreduktion, optimale Durchsicht und effiziente Spanabfuhr. Abb. 13: Der Behandler weiß nach der ASR mit OS-Scheiben immer, um welchen Betrag er den Schmelz reduziert. Abb. 14: Mit Feinkorn einseitig belegte Schallspitze SFM1F (für mesial) bzw. SFD1F (für distal) schonen den Nachbarzahn. Abb. 15 und 16: Ausgangssituation sowie nach acht Wochen Behandlungszeit – hier sind noch die Rotationsanker an Zahn 22 zu sehen. Abb. 17: Nach elf Wochen: Ein perfektes Ergebnis, das die Patientin motivierte, nun auch den UK behandelt zu bekommen.



das Behandlungsziel abgestimmt. Zwischenzeitlich wurden die palatinalen Füllungen mit Venus Diamond erneuert (Abb. 15). Zum Abschluss der Behandlung nach nur elf Wochen wurde ein laborgefertigter Retainer (Abb. 16) intraoral an den Frontzähnen mit Venus Flow gebondet und die Patientin in der Anwendung mit Superfloss-Zahnseide instruiert. Den Erwartungen und Wünschen der Patientin konnte mit dieser Behandlung in vollem Umfang entsprochen werden. Sehr erfreulich war nach dem Abschluss des OK der Wunsch, nun doch auch den UK behandelt zu bekommen. Hier zeigt sich sehr klar, dass die schnelle, schmerzfreie Behandlung und das genaue Erreichen des prognostizierten Behandlungszieles sehr viel Vertrauen bei der Patientin geschaffen hat (Abb. 17).

Fazit

Der geschilderte Patientenfall konnte minimalinvasiv zur vollsten Patientenzufriedenheit gelöst werden. Substanzuelle zahnhartsubstanzschädigende Maßnahmen wurden vermieden. Die Behandlung erfolgt in enger Abstimmung mit dem Labor, welches Vor-

schläge zur Applikation der Kunststoffstopps und zur approximalen Reduktion vorgibt. Nach 14-tägigen Reevaluationsterminen betrug der Behandlungszeitraum elf Wochen. Die posttherapeutische Fixierung mit einem laborgefertigten Retainer und Schiene stellt sicher, dass es zu keinem Relaps der Frontzahnsituation kommt. Bei halbjährlicher Kontrolle und obligatorischer Einbindung in ein Prophylaxesystem kann von einer stabilen Langzeitsituation ausgegangen werden. Die Behandlung mit dem Inman Aligner, praktisch ergänzt mit dem ASR-Set, stellt ein praxistaugliches Verfahren mit nur einer Apparatur dar, welche es dem Anwender bereits nach einem eintägigen Zertifizierungskurs erlaubt, das therapeutische Spektrum deutlich zu erweitern.

ZERTIFIZIERUNGSKURSE

Aktuelle Inman Aligner ZFA Zertifizierungskurse

- Kempten, Samstag 11.11.2017
- Bremen, Samstag 25.11.2017

Anmeldung und weitere Informationen unter www.inman-aligner.de

INFORMATION

Dr. Jens Nolte

Am Landratspark 1
23795 Bad Segeberg
Tel.: 04551 967686
Info@Inman-Aligner.de
www.inman-aligner.de



Komet Dental
Geb. Brasseler GmbH & Co. KG
Infos zum Unternehmen



Infos zum Autor