

Hypoallergene Materialien in der abnehmbaren Prothetik und deren Indikationen

FACHBEITRAG Der Wunsch der Bevölkerung nach alternativen Behandlungsansätzen wächst stetig. Die eigene Gesundheit und eine ganzheitliche Betrachtungsweise des Körpers rücken zunehmend in den Fokus. Auch in der Zahnmedizin ist dieser Trend seit Langem spürbar. Patienten fragen gezielt nach Alternativen zum bewährten metallischen Zahnersatz, informieren sich selbstständig über Risiken und Nebenwirkungen und sind bei entsprechender Aufklärung durchaus auch bereit, Mehrkosten für die eigene Gesundheit zu tragen. Während sich metallfreier Zahnersatz in Form von vollkeramischen Versorgungen bei festsitzendem Zahnersatz etabliert hat, wird metallfreier abnehmbarer Zahnersatz eher selten eingefügt.

In der festsitzenden Prothetik haben sich vollkeramische Versorgungen aus Zirkoniumdioxid und Lithiumdisilikat in den vergangenen zehn Jahren zunehmend etabliert und werden heute in mehr als der Hälfte des eingefügten festsitzenden Zahnersatzes verwendet. Im Gegensatz zum festsitzenden Zahnersatz war die prothetische Versorgung hochsensibler Patienten mit metallfreiem, herausnehmbarem Zahnersatz bisher nur sehr eingeschränkt realisierbar. Die im klinischen Einsatz für abnehmbaren Zahnersatz geforder-

ten Eigenschaften wie Stabilität und Mundbeständigkeit aber auch die Verarbeitbarkeit waren lange nur unter Verwendung von metallischen Legierungen (zum Beispiel CrCo- oder Titanlegierungen für Modellgussprothesen, hochgoldhaltige Legierungen, nickelhaltige Klammerdrähte) umsetzbar. Auch im Bereich der Kunststoffe war man weitgehend auf methacrylhaltige Materialien angewiesen. Deshalb musste lange Zeit der Funktionalität der Vorrang vor Ästhetik und Biokompatibilität gegeben werden.

Risiken konventioneller Materialien

Die klassischen Materialien zur Herstellung von Zahnersatz bergen durch die Freisetzung und das Übertreten ihrer Bestandteile in den Körper des Patienten ein erhöhtes Risiko Unverträglichkeiten und Allergien auszulösen oder wirken sogar toxisch. Dies können Methacrylate aus Kunststoffen, aber auch Metallionen und Mikroartikel sein. Diese können bei sensiblen Menschen zu systemischen Erkrankungen führen,

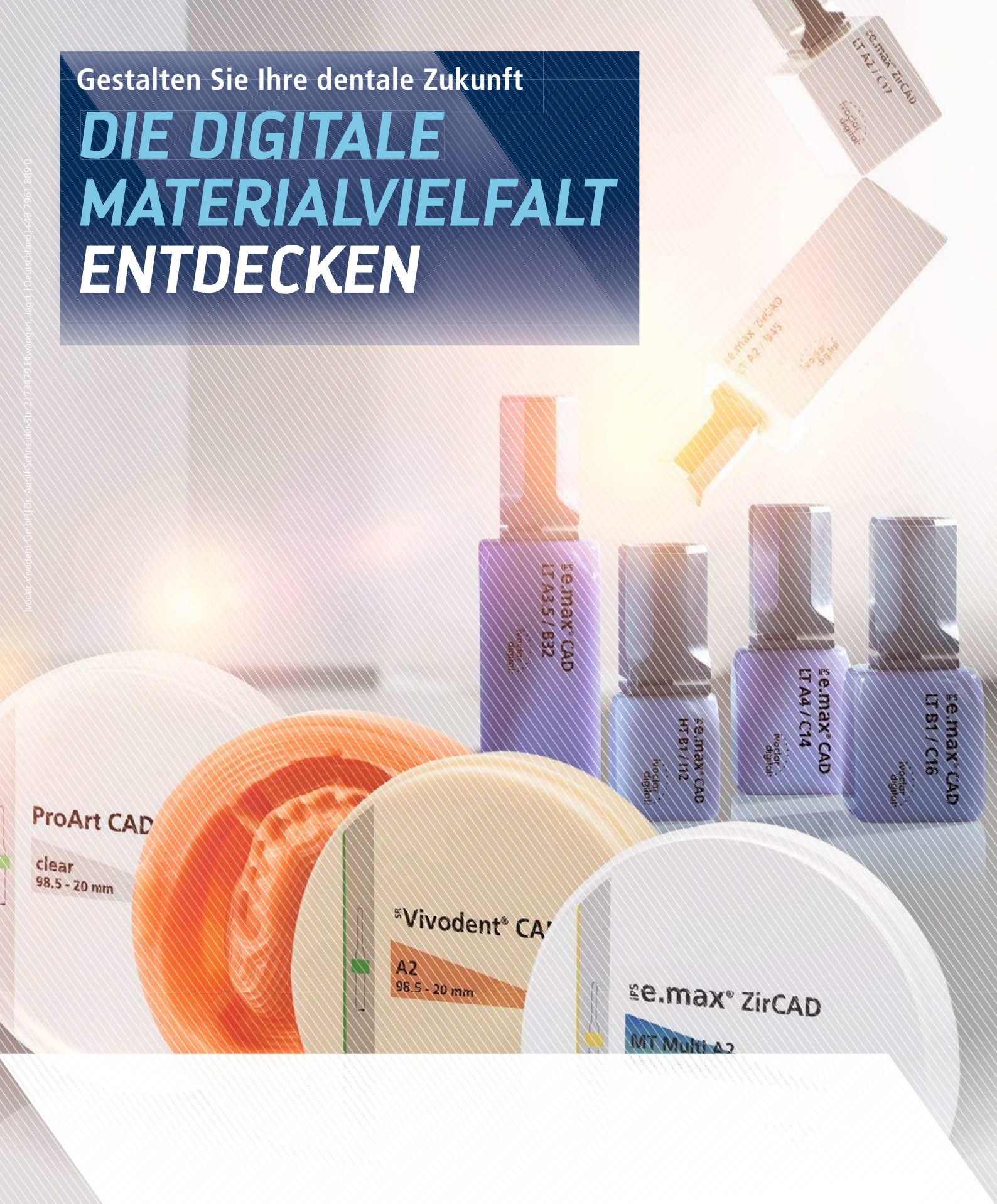Tabelle 1 – Materialübersicht zu metallfreiem, herausnehmbarem Zahnersatz

| | Premium Soft-Schiene | Flexible Interimsprothese | Monomerfreie Totalprothese | Zahnfarbener Modellguss | Zahnfarbene Klammer | Teleskopprothese aus PEEK |
|-----------------------|---|---|---|---|--|--|
| Material | Ethoxyethylmethacrylat (EMA) | Polyamid (Nylon) | Polyamid (Nylon) | Polyoxymethylen (POM) | Polyoxymethylen (POM) | Polyetheretherketon (PEEK) |
| Farbe | Glasklar | drei Rosatöne, transparent | rosa, rosa geädert | A1, A2, A3, B2, B3 Alle weiteren elf VITA-Farben | Alle 16 VITA-Farben + drei Bleachingfarben Transparent rosatransparent als Pelotte | beige, grünlich, creme |
| Eigenschaften | <ul style="list-style-type: none"> Spannungsfreier Sitz Hoher Tragekomfort Thermoplastisch verformbar MMA-frei Starre Schiene mit Memory-Effekt Frei von Aminen | <ul style="list-style-type: none"> Flexibel Monomerfrei Bruchfest Klammern liegen weit zervikal am Zahn oder pelottenartig Nicht reparabel | <ul style="list-style-type: none"> Gut polierbar Bruchfester als PMMA-Kunststoffe Kaum flexibel/ausreichend starr Nicht reparabel | <ul style="list-style-type: none"> Spannungsfreies Tragegefühl Zahnfarbene, nahezu unsichtbare Halteelemente Bedingt flexibel Nicht reparabel | <ul style="list-style-type: none"> Kaum sichtbare Halteelemente Bedingt flexibel Gute Passgenauigkeit Aufgrund der Flexibilität auch für leicht divergierende Zähne geeignet | <ul style="list-style-type: none"> Korrosionsbeständig Minimale Wasseraufnahme Hohe Abrieb-/Verschleißfestigkeit Sehr gute Gleiteigenschaften Optimale Polierbarkeit Nicht reparabel |
| Besonderheiten | Problemlose Bruchreparatur oder Aufbau, wie bei herkömmlichen Autopolymerisaten | Weichbleibend unterfütterbar | Weichbleibend unterfütterbar | Halteelemente im Labor nachaktivierbar | Halteelemente im Labor nachaktivierbar | Empfehlung: Innenteleskope aus Zirkonoxid |

Gestalten Sie Ihre dentale Zukunft

DIE DIGITALE MATERIALVIELFALT ENTDECKEN

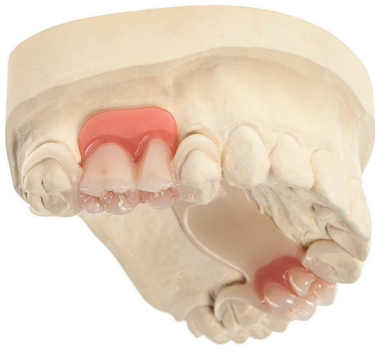Ivoclar Vivadent GmbH | Dr. Adolf-Schneider-Str. 2 | 73479 Ellwangen, Jagst | Deutschland | +49 7961 3890 0



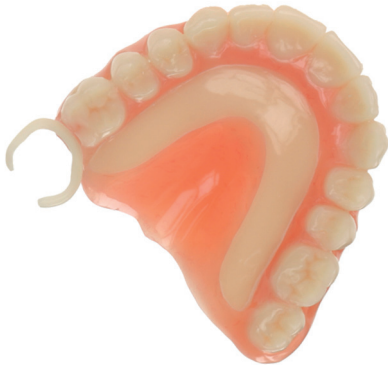→ Connected to you

ivoclardigital.com

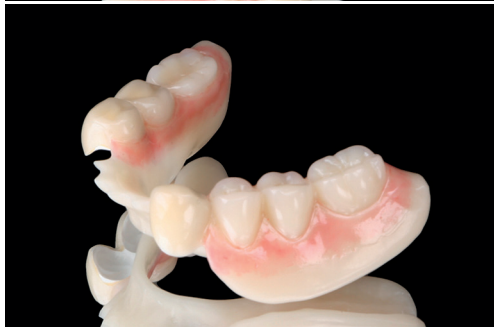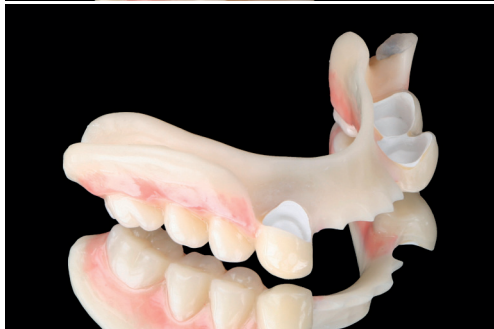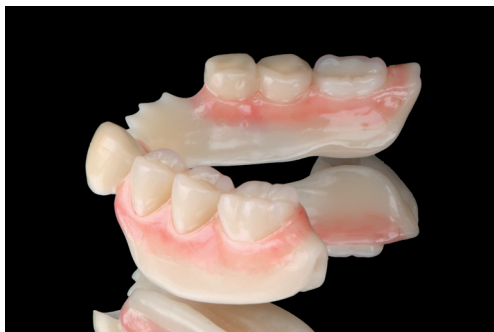ivoclar
digital®



Metallersatz für Modellgussgerüste:
Modellgussprothese mit Gerüst aus Polyoxymethylen (POM).



Metallersatz für Modellgussgerüste:
Teilprothese mit Verstärkung aus POM.



deren Ursache nur selten im inserierten Zahnersatz gesucht wird. Auch kann die Verwendung verschiedener Metalllegierungen im Mund zu elektrolytischen Prozessen mit der Folge deren Korrosion führen und Elektrosensibilitäten provozieren.

Die signifikante Zunahme von entzündlichen Erkrankungen in der Bevölkerung wie Morbus Crohn, autoimmun bedingten Krankheiten und Allergien wird mittlerweile diagnostisch unter anderem auch auf Bestandteile von implementiertem Zahnersatz zurückgeführt. Das Wissen um unsere Verantwortung als Medizinproduktehersteller und -anwender, als auch das Interesse daran, Alternativen für hochsensible Patienten anbieten zu können, bewog uns 2014, das Curriculum Umwelt-Zahntechnik der Deutschen Gesellschaft für Umwelt-Zahnmedizin zu absolvieren. In diesem Zusammenhang unterzogen wir eine Vielzahl der am Markt als hypoallergen angebotenen Werkstoffe einer umfangreichen Testreihe hinsichtlich deren alltagstauglichen Anwendbarkeit. Aus den daraus gewonnenen Erkenntnissen und in Zusammenarbeit mit Zahnärzten entstand die Produktlinie „Premium sensitive“, die für beinahe alle Felder des herausnehmbaren Zahnersatzes eine metall- und allergenfreie Alternative bietet. Neben dem gesundheitlichen Aspekt bieten die mittlerweile verfügbaren Hochleistungskunststoffe eine optimierte Ästhetik und verbesserte Materialeigenschaften wie Abrasionsstabilität und Bruchfestigkeit. Auch werden durch Klammern bedingte Abriebschäden an der natürlichen Restbeziehung vermieden. Im Folgenden möchten wir beispielhaft für verschiedene Indikationen metallfreie Alternativen aufzeigen. Um Ihnen einen besseren und schnellen Überblick über die Vielfalt zu geben, ist in Tabelle 1 eine Materialübersicht mit den zugehörigen Indikationen und spezifischen Materialeigenschaften verfügbar.

Metallersatz für Modellgussgerüste

Klare Vorteile als Alternative zum konventionellen Modellgussgerüst aus Dentalstahl bieten gespritzte, dentinfarbene Kunststoffgerüste auf Poly-

oxymethylen-Basis (POM). Neben ihrer optimalen Biokompatibilität für Patienten mit Metallunverträglichkeit, wirken sie weiterhin substanzschonend auf das Restgebiss, vermeiden Spannungs- und Druckgefühle und ermöglichen durch ihre Verfügbarkeit in verschiedenen Zahnfarben eine kaum sichtbare Versorgung selbst bei Halteelementen im Frontzahnbereich.

Metallersatz bei teleskopverankerten Prothesen in Verbindung mit festsitzenden Zirkon-Primärstrukturen

Für teleskopgetragenen Zahnersatz stellt Polyetheretherketon (PEEK) das alternative Mittel der Wahl dar. Der Werkstoff PEEK kann sowohl in einem speziellen thermoplastischen Pressverfahren als auch mittels CAM-Technik verarbeitet werden und zeichnet sich durch eine hohe Verschleiß- und Korrosionsbeständigkeit aus. Auf parallelwandigen Zirkonprimärteleskopen weisen PEEK-Sekundärstrukturen hervorragende Gleiteigenschaften auf, ohne signifikanten Friktionsverlust auch nach mehrjähriger Tragedauer.

Kunststoffalternative bei MMA-Allergikern

Bei einer Sensibilisierung des Patienten gegenüber Methacrylaten empfiehlt es sich, auf Polyamide als alternativen Werkstoff zurückzugreifen. Dieser ist in verschiedenen Rosatönen oder auch transparent verfügbar, flexibel und sehr bruchstabil. Polyamide können sowohl mit Metallgerüsten als auch mit thermoplastischen Kunststoffgerüsten wie PEEK- und POM-kombiniert oder direkt als Einstückbasis inklusive Pelottenklammer verarbeitet werden. Letzteres hat sich besonders als Interimseratz bei implantierten Lückensituationen während der Einheilphase bewährt. Polyamide gibt es in verschiedenen Härtegraden, wodurch sie auch in der Totalprothetik als hypoallergene Alternative zum MMA-haltigen Kalt- und Heißpolymerisaten einsetzbar sind. Wie aus den Beispielen ersichtlich, decken diese neuen Hochleistungskunststoffe je nach spezifischer Sensibilisierung oder Allergie eine breite Palette an Indikationen ab und können somit

Metallersatz bei teleskopverankerten Prothesen in Verbindung mit festsitzenden Zirkon-Primärstrukturen: Polyamid-Teleskopprothese, das Zahnfleisch wurde mit Malfarben individualisiert.

auch zur prothetischen Versorgung von Patienten mit generalisierter Hypersensibilität eingesetzt werden.

Besonderheiten in der Auswahl und Verarbeitung

Die Fertigung und Inkorporation hypoallergenen Zahnersatzes stellt insbesondere an das Dentallabor, aber auch den Behandler, neue Anforderungen und die Verarbeitung der spezifischen Materialien unterscheidet sich maßgeblich von der Herstellung herkömmlicher Prothetik.

Bei Verdacht einer möglichen Unverträglichkeit empfiehlt sich vor Beginn der Planung eines hypoallergenen Zahnersatzes die Durchführung eines Allergietests am Patienten. Durch das Dentallabor gestellte Allergieproben sollten dabei exakt dieselbe Prozesskette durchlaufen haben inklusive aller Hilfswerkstoffe wie Poliermittel, chemische Konnektoren etc., welche auch bei der Fertigung des geplanten Zahnersatzes Anwendung finden sollen.

Epikutantests erzielen hierbei aufgrund der Unterschiede zwischen Mukosa und Epidermis und der Einwirkzeit des Allergens nur bedingt aussagekräftige Resultate. Ein Lymphozytentransformationstest (LTT) kann präzisere Aussagen über mögliche Unverträglichkeiten liefern.

Bei der Versorgungsplanung muss weiterhin berücksichtigt werden, dass die thermoplastischen Hochleistungskunststoffe nur sehr eingeschränkt reparatur- und erweiterungsfähig sind. Ist ein fortschreitender Zahnverlust absehbar, sollte vorerst eine kostengünstigere Interimsversorgung aus Polyamid angefertigt werden und die definitive Versorgung mit aufwendigerem Zahnersatz erst zu einem späteren Zeitpunkt mit langfristig kontinuierlicher Gebissituation erfolgen.

Thermoplaste sind industriell vopolymerisierte Kunststoffe, welche sich lediglich durch Aufschmelzen oder mechanische Bearbeitung, wie z.B. Fräsen, formen lassen. Ein chemischer Verbund zu Konfektionszähnen ist nur

bedingt möglich. Vielmehr müssen ausreichende mechanische Retentionen, wie basale Bohrungen oder zirkuläre Rillen, geschaffen werden. Notwendige Korrekturen und Materialbearbeitungen wie Einschleifen, Nachaktivieren von Halteelementen oder Polieren sollte der Behandler nicht selbstständig durchführen, sondern im fachkundigen Herstellerlabor durchführen lassen.

Von chemischen Konnektoren zur Verankerung der Zähne in der Prothese sollte abgesehen werden, da diese selbst zu allergischen Reaktionen führen können und der Einsatz von Materialien bei hochsensiblen Menschen auf ein Minimum beschränkt werden sollte. Die vollständige Dokumentation aller verwendeten Werk- sowie Hilfsstoffe und deren Ingredienzien ist unabdingbar bei der Herstellung von hypoallergem Zahnersatz und notwendig zur Sicherstellung der Reinheit von Allergenen sowie für den Haftungsausschluss bei weiterhin bestehenden gesundheitlichen Problemen des Pa-

ANZEIGE

kuraray

Noritake

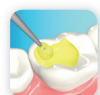IN EINEM DURCH!

Applizieren. Trocknen. Lichthärten.



CLEARFIL™ Universal Bond Quick

Applizieren, trocknen und lichthärten. Keine Wartezeit, kein mehrfaches Applizieren und kein intensives Einreiben. Die Anwendung ohne Wartezeit reduziert das Kontaminationsrisiko. Ein zuverlässiges Bonding für alle direkten Restaurationen, Stumpfaufbauten, indirekte Restaurationen und Reparaturen. Komfortable Anwendung bei jeder gewählten Ätztechnik: Self-Etch, Selektive-Etch oder Total-Etch, ganz wie Sie möchten. CLEARFIL™ Universal Bond Quick – das Universal Bonding für Ihren Praxisalltag.



Applizieren.



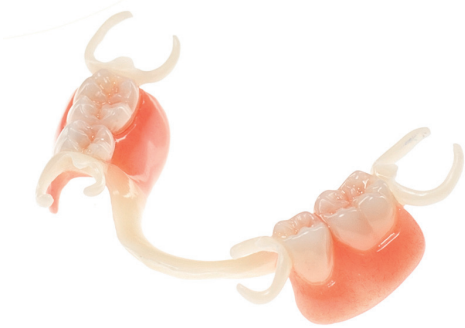Trocknen.



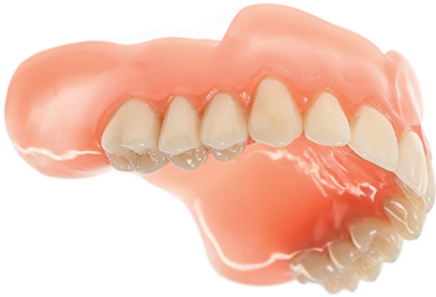Lichthärten.

Entdecken Sie die Welt von CLEARFIL™ Universal Bond Quick auf kuraraynoritake.eu/cubq

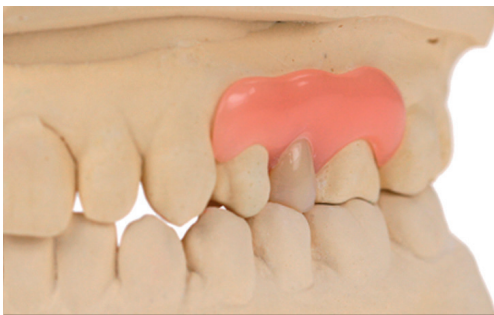
Kuraray Europe GmbH, Bu Medical Products, Philipp-Reis-Str. 4, 65795 Hattersheim am Main, Deutschland, Tel.: +49 (0) 69-305 35 835



Metallersatz für Modellgussgerüste:
Modellgussprothese mit Gerüst aus POM.



Kunststoffalternative bei MMA-Allergikern:
Monomerfreie totale Prothese aus Polyamid.



Kunststoffalternative bei MMA-Allergikern:
Flexible Interimsprothese aus Polyamid.

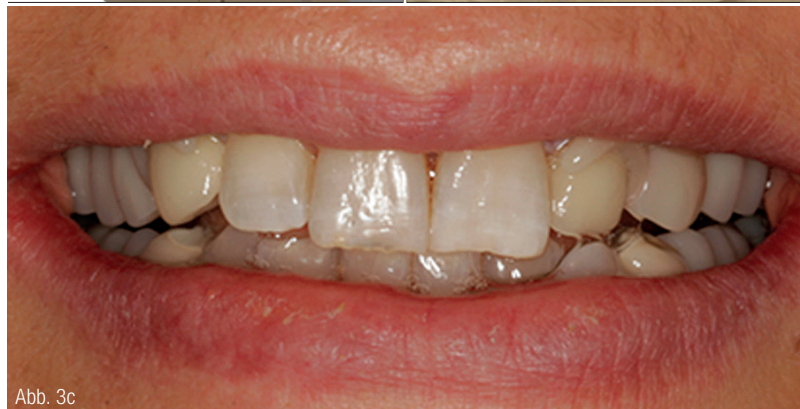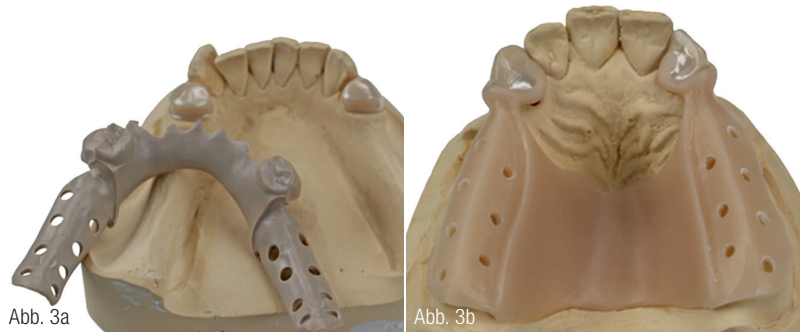
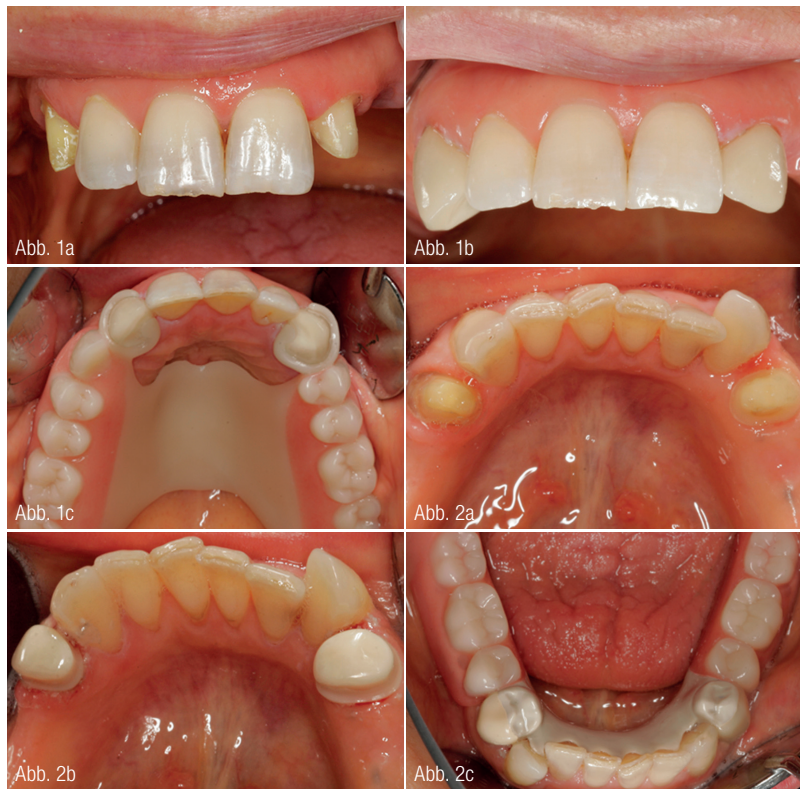tienten. Generell ist für die Herstellung von hypoallergenem Zahnersatz eine räumliche Abgrenzung aus dem konventionellen Laborbetrieb sinnvoll, um Verunreinigungen der Werkstoffe durch Metall- und PMMA-Stäube auszuschließen.

Fallbeispiel

Oberkiefer: Klammerverankerter Zahnersatz aus POM.

Unterkiefer: Teleskopverankerter Zahnersatz aus Zirkon und PEEK.

Beim vorliegenden Patientenfall wies die Patientin eine beidseitige Freieidsituation im Ober- und Unterkiefer auf. Eine vorangegangene metallische, klammerverankerte Versorgung verursachte abrasionsbedingte Defekte an



Patientenfall: **Abb. 1a:** Ausgangssituation mit beschliffenen Zähnen 13 und 22. **Abb. 1b:** Eingegliederte verblendete Zirkonoxidkronen. **Abb. 1c:** Eingegliederte Modellgussprothese mit Gerüst und Klammern aus Polyoxymethylen (POM), fertiggestellt mit herkömmlichem Kaltpolymerisat. **Abb. 2a:** Ausgangssituation mit beschliffenen Zähnen 34 und 44. **Abb. 2b:** Eingegliederte Innenteleskope aus Zirkonoxid. **Abb. 2c:** Eingegliederte teleskopverankerte Prothese mit Gerüst aus Polyetheretherketon (PEEK), verblendet mit ESPE Sinfony (3M). **Abb. 3a:** Gerüst aus PEEK für eine teleskopverankerte Prothese. **Abb. 3b:** Gerüst aus POM für eine klammerverankerte Prothese. **Abb. 3c:** Frontalansicht mit eingegliedertem, klammerverankerter Zahnersatz mit Gerüst aus POM und kaum ersichtlichen Klammern an den Zähnen 13 und 22.

den Zähnen 12 und 23. Die Patientin klagte beim bisherigen Zahnersatz über einen anhaltenden metallischen Geschmack, ein generalisiertes Unwohlsein und lokale Schleimhautreizungen im Bereich der metallischen

Elemente, wie Sublingualbügel und Transversalband.

Weiterhin gab die Patientin eine Niereninsuffizienz mit ungeklärter Ursache an und führte diese auf den implementierten metallischen Zahnersatz zurück.

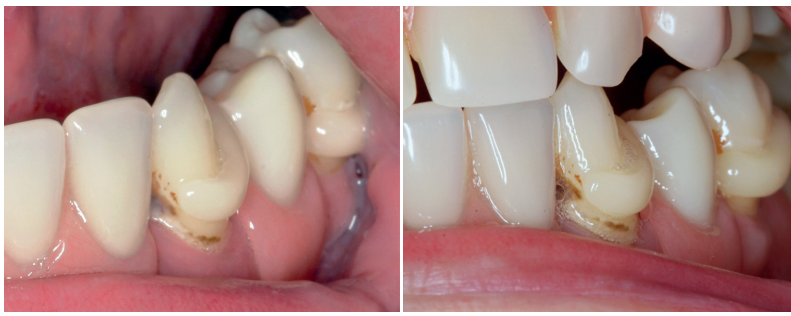

Abb. links: Zahnfarbene Klammer nach Eingliederung. Abb. rechts: Zahnfarbene Klammer nach zehnmonatiger Tragezeit ohne ersichtliche Farbveränderung

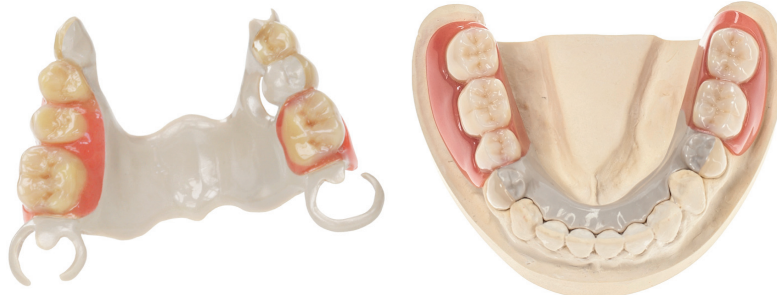

Abb. links: Teleskop-/Modellgusskombination aus PEEK. Abb. rechts: Teleskopierender PEEK-Modellguss

Ein durchgeführter Epikutantest wies eine Unverträglichkeit gegenüber Bestandteilen der verwendeten CoCr-Legierung nach. Die daraus folgende psychosomatische Belastung führte zu einer emotionalen Ablehnung gegenüber jeglicher prothetischer Versorgung, die Metalle beinhaltet. Daher entschied sich die Zahnärztin in Beratung mit ihrem Dentallabor zur Herstellung der prothetischen Versorgung aus einem Hochleistungskunststoff unter komplettem Verzicht auf metallische Elemente.

Die Versorgung der Zähne 12 und 23 (Abb. 1a) erfolgte mittels keramisch vestibulär verblendeter Zirkonoxidkronen (IPS e.max ZirCAD, Ivoclar Vivadent, und Noritake CZR, Kuraray) mit palatinalen, gefrästen Lagern (Abb. 1b). Im Oberkiefer wurde ein klammerververankertes Gerüst aus Polyoxymethylen (Bio Dentaplast A3, bredent) in der Zahnfarbe A3 im thermoplastischen Injektionsverfahren gespritzt und die Prothesensättel durch herkömmliches Kaltpolymerisat (Aesthetic Blue, CANDULOR) und Konfektionszähne (Phonares II, Ivoclar Vivadent) vervollständigt (Abb. 1c).

Die natürlichen Zähne 34 und 44 wurden zur Aufnahme von Zirkonoxidprimärteleskopen (IPS e.max ZirCAD) beschliffen (Abb. 2a und b). Die Suprakonstruktion im Unterkiefer wurde am Computer entworfen und in PEEK

(Invibio Juvora Optima, JUVORA Dental) gefräst. Die Verblendung der Teleskope 34 und 44 erfolgte mit Komposit (Sinfony, 3M ESPE). Kunststoffsättel und Konfektionszähne wurden entsprechend der Oberkieferversorgung verwendet (Abb. 2c).

Die Prozesskette von Abformung bis Insertion des fertiggestellten Zahnersatzes erfolgte nach herkömmlichem Ablauf. Die Patientin tolerierte den inserierten, metallfreien Zahnersatz bestandungslos und in nachfolgenden Kontrollterminen zeigte sich auch eine deutliche Abheilung der bisher chronisch entzündlichen Schleimhautreizungen, vor allem im Gaumenbereich und Sublingualraum. Den verdachtsweise psychosomatisch bedingten Metallgeschmack verspürte die Patientin ebenfalls nicht mehr. Die Patientin zeigte eine sehr positive emotionale Adaption des metallfreien Zahnersatzes (Abb. 3a bis c).

Fazit

Die Fortentwicklung der Thermoplaste für den Allergiesektor in der Zahnmedizin eröffnete uns die Möglichkeit, im geforderten Fall gänzlich auf Metalle beim anzufertigenden Zahnersatz zu verzichten. Nicht nur für bereits traumatisierte Patienten mit langem Leidensweg stellen Hochleistungskunststoffe oft die einzige Alternative

dar, auch für gesundheitsbewusste, vorinformierte Menschen bietet sich mit metallfreiem Zahnersatz eine optimale Lösung, dem Wunsch nach einem schönen Lächeln ohne Beeinträchtigung der eigenen Gesundheit gerecht zu werden.

Innovationen in der CAD/CAM-Technologie werden uns eine zunehmend größere Vielfalt an metallfreien Materialien zugänglich machen, welche zahnmedizinische Anforderungen erfüllen. Das Formen der Werkstoffe durch computergestützte Fräsprozesse im Bereich der Kunststoffe wird die Dentaltechnik wegführen von Kaltpolymerisaten, welche durch unzureichende Polymerisation ein hohes Restrisiko an Monomerbelastung bergen, hin zu industriell vorpolymerisierten Materialblöcken mit konstant gleichbleibend hoher Materialgüte. Neue Werkstoffe wie PEEK werden durch computergestützte Fertigungstechniken für die Zahnmedizin nutzbar und können die bisher unumgänglichen Metalllegierungen bei herausnehmbarem Zahnersatz in vielen Fällen ersetzen.

Der Zugang der Patienten zu umfangreichem medizinischem Wissen durch Internet und Medien sowie die steigende Intention, bewusster und gesünder mit dem eigenen Körper umzugehen, wird auch in der Zahnmedizin zunehmend ein Umdenken erfordern, weg von reiner Funktionalität, hin zu Biokompatibilität und Ästhetik.

INFORMATION

ZTM Karoline Brestrich
ZTM Sebastian Schierz
 Dental-Labor Dieter Schierz GmbH
 Humboldtstraße 13
 09599 Freiberg
 Tel.: 03731 3965-0
 info@dental-labor-schierz.de
 www.dental-labor-schierz.de