Eine über 80-jährige Patientin leidet seit einiger Zeit an einem Taubheitsgefühl im linken Oberkiefer in der Regio 23 bis 25. Betroffen ist vornehmlich der Gaumen. Zusätzlich hat die Patientin in letzter Zeit deutlich an Körpergewicht verloren. Aus diesen Gründen stellte sie sich bei dem behandelnden Zahnarzt vor. Klinisch und röntgenologisch war der pathologische Befund nicht direkt sichtbar. Erst durch die intraorale Sonografie gab es den ersten Hinweis auf eine pathologische Veränderung.

Dr. Dr. Dr. O. Knauer
[Infos zum Autor]

Intraoraler sonografischer Nachweis einer Knochennekrose

Dr. med. Dr. med. dent. Dr. medic (RO) Oliver Knauer

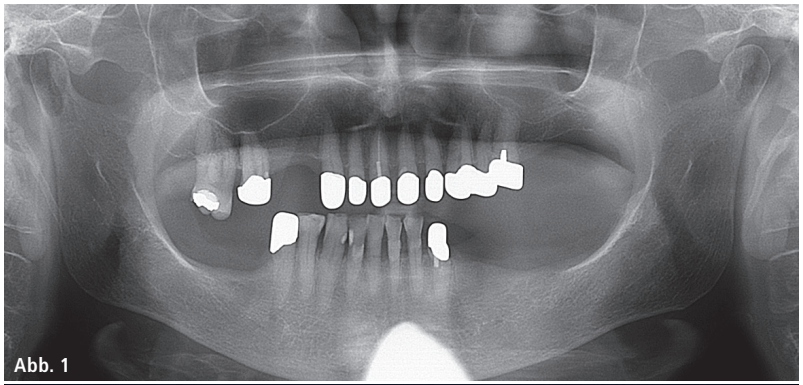

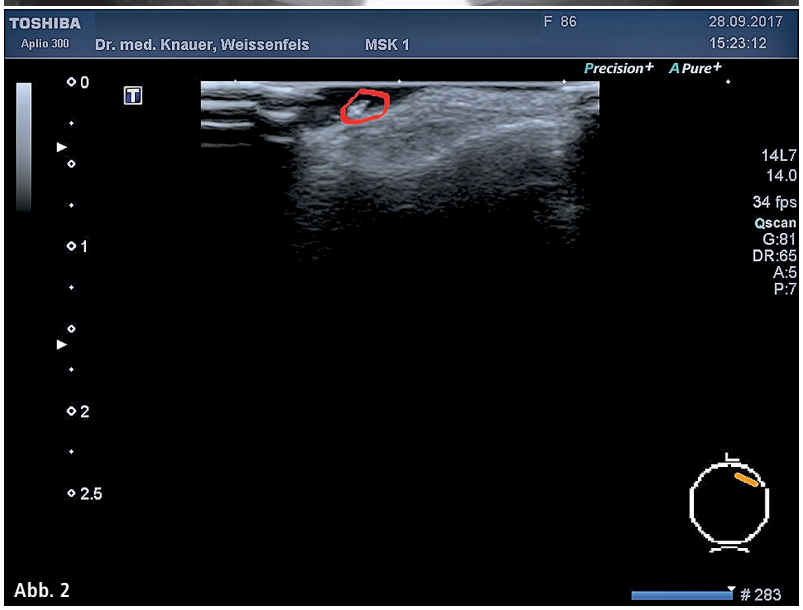

Abb. 1: Das OPG zeigt keine pathologischen Veränderungen und ist altersentsprechend. – **Abb. 2:** Darstellung des knöchernen Fragmentes in Regio 24 vestibulär. Zum besseren Verständnis wurde die Veränderung rot gekennzeichnet. Das Icon rechts im Bild stellt den geöffneten Mund dar, mit der ungefähren Applikation der intraoralen Sonde.

Bei der klinischen Untersuchung ist primär kein pathologischer Befund nachweisbar. Das Zahnfleisch ist rosafarben und reizlos. Die Teleskopzähne sind fest und reagieren vital. Der Zahnersatz hat einen ausgezeichneten Sitz. Palpatorisch sind keine Auffälligkeiten und Unregelmäßigkeiten feststellbar. Die betroffene Region im Bereich des Gaumens hat nur eine etwas geringere Sensibilität im Sinne einer Hypästhesie. Das OPG zeigt keine pathologischen Veränderungen und ist altersentsprechend (Abb. 1).

Es erfolgte zur Diagnosesicherung eine intraorale sonografische Untersuchung des Kieferabschnitts. Dazu wurde eine Linearsonde, die sogenannte Hockeysticksonde mit einem Frequenzbereich von 14 MHz verwendet. Diese wurde direkt auf das Zahnfleisch appliziert. Im Bereich des Gaumens war der Befund unauffällig. Vestibulär stellte sich in der betroffenen Region eine kleine weißliche, reflexreiche Zone dar, die keinen direkten Kontakt zum Oberkiefer hatte (Abb. 2).

Zuerst bestand der Verdacht auf einen kleinen verkapselten Fremdkörper, der allerdings nicht ursächlich für die Beschwerden der Patientin sein konnte.

Im OP-Situs allerdings zeigte sich, dass es sich um ein kleines abgeschilfertes,

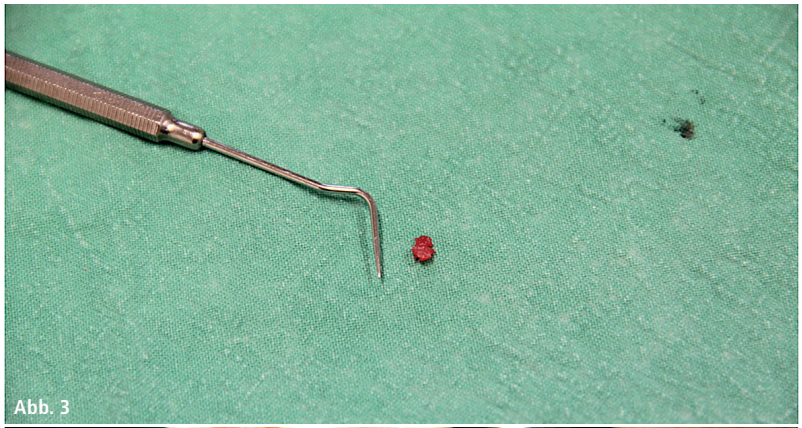

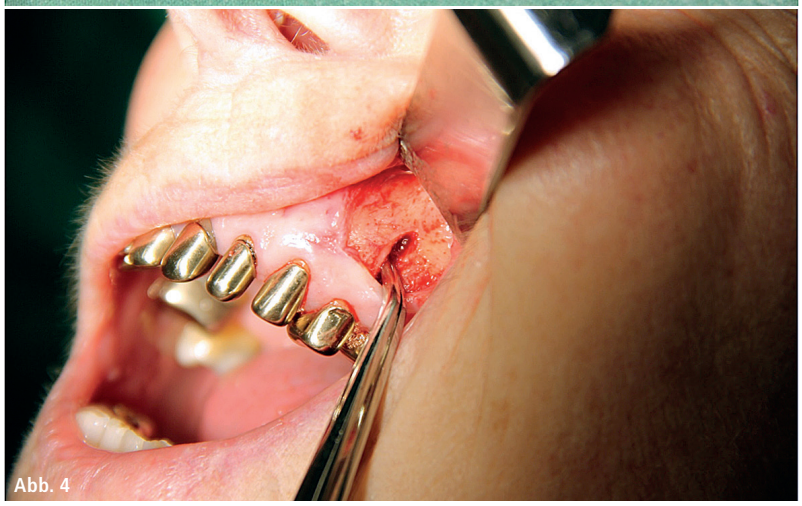

Abb. 3: Entnommenes Knochenfragment von circa 2 x 2 mm, das im Ultraschallbild dargestellt wurde. Die Sonde dient zur Darstellung der Größe. – **Abb. 4:** Intraoraler OP-Situs mit Darstellung des Knochendefektes und Kennzeichnung durch eine zahnärztliche Pinzette.

nekrotisches Knochenstück aus dem Bereich 24 handelte (Abb. 3).

Direkt hinter dem Fragment war ein größerer knöcherner Veränderungsprozess nachweisbar. Der Knochen war zum Teil aufgelöst und durch eine zystenähnliche Raumforderung verdrängt. Die Neubildung wurde in toto exzidiert und zur weiteren histologischen Untersuchung eingesandt. Histologisch handelte es sich um eine reine Knochennekrose, wie sie bei Patienten auftreten kann, die unter Osteoporose leiden. Die Patientin selbst ist seit vielen Jahren wegen einer bekannten Osteoporose in orthopädischer Behandlung, sodass der histologische Befund dem klinischen zugeordnet werden kann.

Es zeigte sich direkt zwischen den Zahnwurzeln der Zähne 24 und 25 eine circa 1 cm tiefe schmale Furche im Oberkieferknochen. Die Wurzeln waren nicht betroffen und die Ausdehnung des Defektes reichte bis zum Gaumendach (Abb. 4).

Wenige Tage nach dem operativen Eingriff war die Sensibilität im Bereich des Gaumens vollständig zurückgekehrt und die Patientin hatte keinerlei Beschwerden mehr in der Regio 23 bis 25. Klinisch und röntgenologisch war der pathologische Befund nicht direkt sichtbar. Erst durch die intraorale Sonografie gab es den ersten Hinweis auf eine pathologische Veränderung, die sich im OP-Situs dann bestätigte. So konnte der Patientin gezielt und sinnvoll geholfen werden.

Kontakt

Dr. med. Dr. med. dent.
Dr. medic (RO) Oliver Knauer
Präsident der Deutschen
Gesellschaft für Ultraschall
in der Zahnmedizin e.V.
Mund-Kiefer-Gesichtschirurgie
Naumburger Straße 76
06667 Weißenfels
www.mkg-knauer.de

ANZEIGE

AKRUS

SC 5010 HS
Mobiler OP Stuhl

für
- Oralchirurgie
- Implantologie
- Kieferorthopädie
- Plastische ästhetische Chirurgie

Standard Kopfstütze

Mehrgelenks-Kopfstütze

Deck chair

Fuß Joystick

AKRUS GmbH & Co KG
Otto-Hahn-Str. 3 | 25337 Elmshorn
Phone: +49 4121 79 19 30
Fax +49 4121 79 19 39
info@akrus.de | www.akrus.de