



Die Behandlung komplexer alveolärer Knochendefekte bleibt bis heute eine chirurgische Herausforderung. Dies gilt insbesondere in der ästhetischen Zone in Hinblick auf eine erfolgreiche funktionelle und ästhetische Versorgung. Die Behandlungsoptionen waren dabei in den letzten Jahrzehnten auf die Verwendung von autologen Knochen limitiert, welche vielfach mit bekannten Nachteilen wie einer verlängerten OP-Zeit, erhöhten Kosten sowie Komplikationen und einer nicht vorhersehbaren Resorption einhergehen.¹⁻⁵ Dieser Fallbericht gibt eine Einführung in die Anwendung allogener auf Grundlage des CAD/CAM-Verfahrens patientenindividuell gefertigter Knochenblöcke im Rahmen einer gesteuerten Knochenregeneration für massive Defekte der Maxilla und erläutert Vorteile gegenüber autologen Knochenersatzmaterialien.



Behandlung einer durch Periimplantitis stark resorbierten Maxilla

Applikation allogener individueller Knochenblöcke

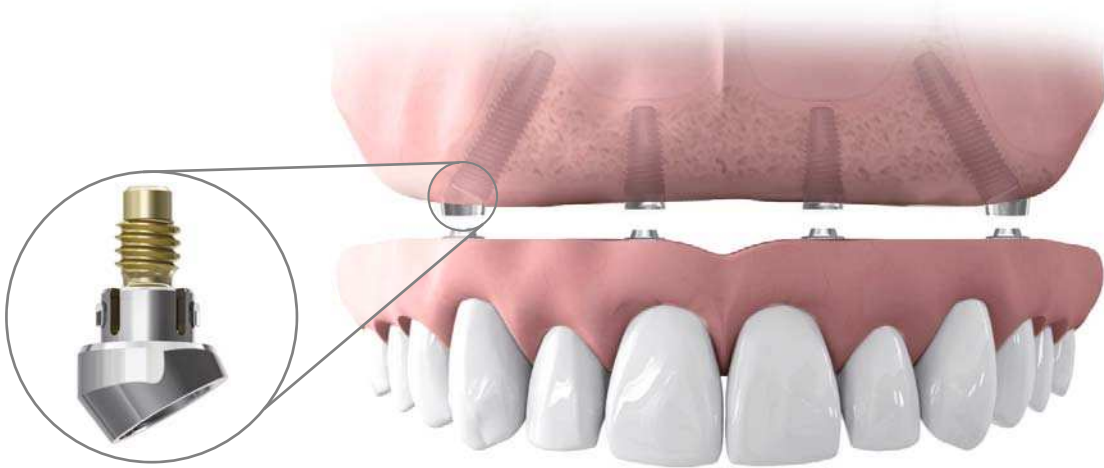
Dr. Dr. Oliver Blume, Lisa Hoffmann, Phil Donkiewicz, Prof. Dr. Sabine Wenisch, Dr. Michael Back, Prof. Dr. Reinhard Schnettler, Dr. Mike Barbeck

In den letzten Jahren wurden durch die wachsende Entwicklung von Knochenersatzmaterialien gut geeignete Alternativen entwickelt, mit welchen vergleichbare klinische Ergebnisse erzielt werden können.⁶ Insbesondere allogene Knochenersatzmaterialien haben sich als gut geeignet erwiesen, wobei darauf zu achten ist, dass bei deren Prozessierung die osteokonduktiven Eigenschaften der Knochensubstanz erhalten bleiben.⁷ Gefriergetrockneter Knochen, in der Literatur auch freeze-dried bone allograft (FDBA) genannt, stellt aufgrund der niedrigen Misserfolgsquoten einhergehend mit einer minimalen Resorption und hohen Implantatüberlebensraten bei Blockaugmentationen die vielversprechendste Option in der Klasse der allogenen Knochenersatzmaterialien dar.⁸⁻¹⁰ Heute erlaubt die CAD/CAM-Technologie (computer-aided design/computer-

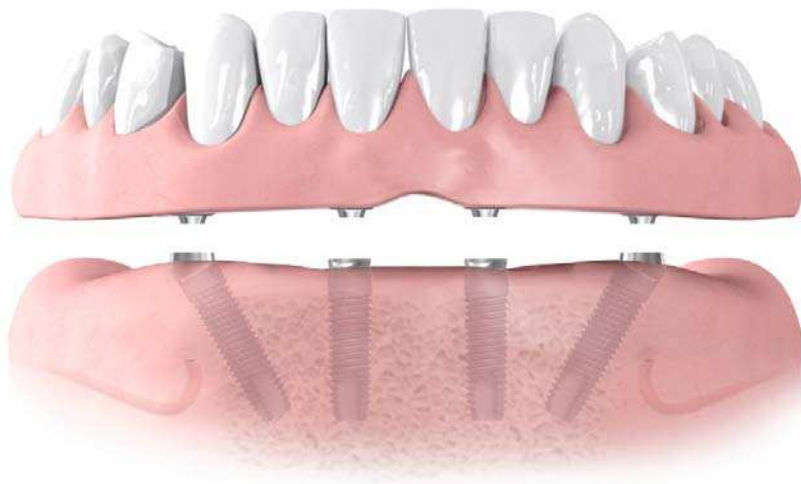aided manufacturing, rechnergestütztes Design und Fertigung) die patientenindividuelle Fertigung allogener Knochenblöcke für komplexe Kieferkammaugmentationen. Aufgrund der limitiert verfügbaren Literatur zum Einsatz dieser besonderen Klasse von allogenen Knochenblöcken soll dieser Fallbericht eine Einführung in deren Anwendung im Rahmen der gesteuerten Knochenregeneration (Guided Bone Regeneration, GBR) für massive Defekte der Maxilla geben. Zusätzlich wird eine neu entwickelte Schnittführung vorgestellt, welche dazu beiträgt, Wunddehizenzen zu vermeiden. Etablierte histologische und histomorphometrische Analysen von Gewebebiopsien wurden zur Untersuchung der Gewebereaktionen und des Remodellierungsverhaltens des eingesetzten FDBA-Blocks angewendet.¹¹

Fallbericht

Eine 43-jährige Patientin stellte sich mit dem Wunsch nach einer festsitzenden prothetischen Versorgung der ästhetischen Zone des Oberkiefers vor. Die erste klinische und radiologische Untersuchung zeigte eine ausgeprägte Periimplantitis mit massiver Knochenresorption und partiellem Verlust der bukkalen Wand im Bereich der Inzisiven (Regio 11-22) verursacht durch drei Implantate. Der Behandlungsplan für diesen komplexen, großräumigen Defekt sah einen patientenindividuell gefertigten allogenen Knochenblock (maxgraft® bonebuilder, botiss biomaterials GmbH) vor. Nach Extraktion der Implantate und einer Abheilungszeit von drei Monaten wurde eine digitale Volumentomografie (DVT) durchgeführt und im Digital Imaging and Communications



neoss 4⁺



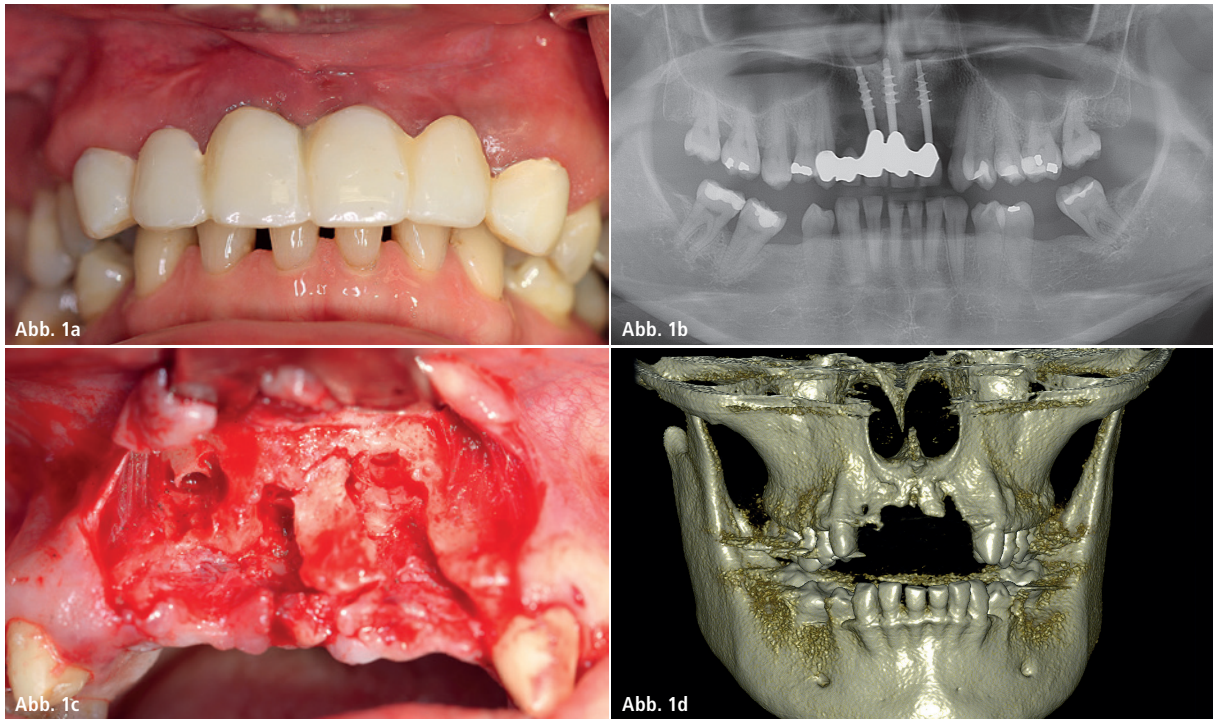


Abb. 1: Klinische und radiologische Untersuchung des maxillären Defekts. **a)** Die klinische präoperative Untersuchung zeigt eine Veränderung der Gingiva im Bereich der Inzisiven. **b)** Die präoperative Röntgenaufnahme zeigt einen knöchernen Defekt im Bereich der fehlerhaften Implantate. **c)** Komplexer Knochen-defekt mit teilweisem Verlust der bukkalen Wand nach Exaktion der Implantate. **d)** DVT-Aufnahme des Knochen-defekts nach Exaktion der Implantate.

in Medicine-(DICOM-)Format über-mittelt, um anhand einer dreidimensionalen Darstellung der Defektsituation den allogenen Knochenblock virtuell zu designen. Nach Kontrolle und Freigabe des Blockdesigns durch den Chirurgen wurde der patientenindividuelle FDA-Block aus prozessiertem, spongiösem Knochen, gewonnen aus Femurköpfen von Lebendspendern (Allotec®-Prozess, Cells+Tissuebank Austria), gefräst.

Chirurgisches Vorgehen

Sechs Monate nach der Exaktion der Implantate wurde die Augmentations-operation unter Vollnarkose durchge-führt, inklusive perioperativer Antibiose (Clindamycin, 600 mg) und Verwendung von platelet-rich fibrin-(PRF-)Matrizen, welche aus dem Eigenblut der Patientin aufbereitet wurden. Nach Präparation eines vestibulären Vollschi-ttlappens mit distalen Entlastungsschnitten, wel-

che im hinteren Drittel der Nachbar-zähne 13 und 23 begannen (spezielle „Sockelinzision“), wurde das bukkale Gewebe vorsichtig freipräpariert. Unter Schonung des Gefäßnervenbündels wurde anschließend der gesamte Lappen in palatinaler Richtung mobilisiert, um den Knochen-defekt freizulegen. Die kortikale Schicht des Empfängerbettes wurde dann mittels eines Diamant-bohrers perforiert, um eine Translokation von Blut in das Empfängerbett zu

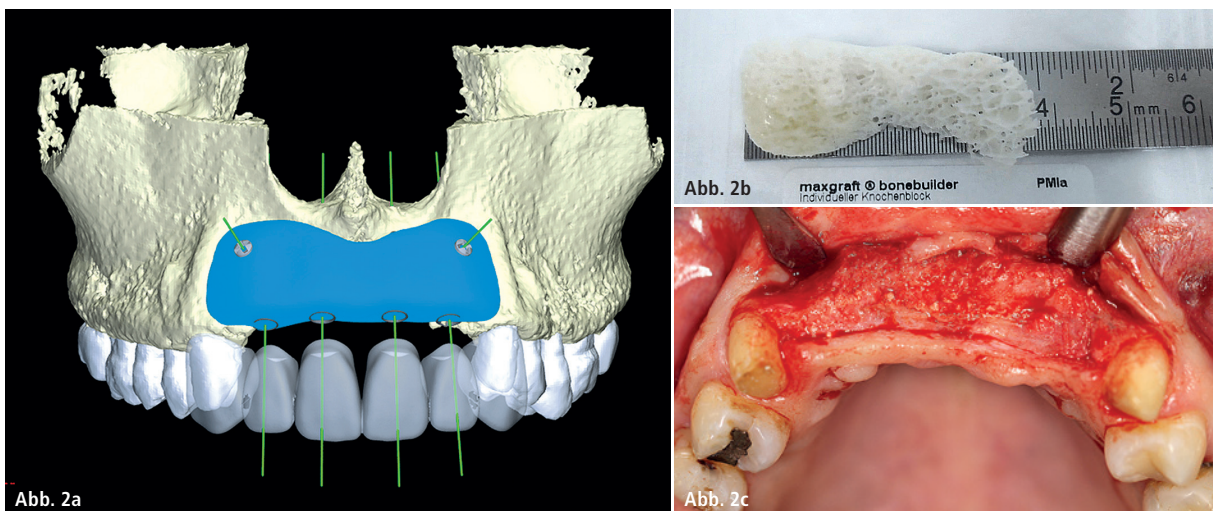


Abb. 2: CAD/CAM-Blockdesign und final gefräster, allogener Knochenblock. **a)** Virtuelle dreidimensionale Rekonstruktion des Defekts und geplanter Knochenblock (blau). **b)** Patientenindividuell gefräster, allogener Knochenblock. **c)** Klinische Situation bei Wiedereröffnung sechs Monate nach Augmentation: Die augmentierte Zone zeigte vitales Knochengewebe und ausreichendes Knochen-volumen zum Setzen der Implantate.

HYGIENE OHNE KOMPROMISSE!


DIGITALE PRAXISDOKUMENTATION MIT DOC^{ma}[®]

GERÄTE-
MANAGEMENT



HYGIENE-
MANAGEMENT

SCHULUNGS-
MANAGEMENT



QUALITÄTS-
MANAGEMENT



ERLEICHTERN SIE IHR HYGIENEMANAGEMENT IM PRAXISALLTAG MIT DER DOC^{ma}[®]-SOFTWARE UND PROFITIEREN SIE VON FOLGENDEN VORTEILEN:

■ **HYGIENEMANAGEMENT**

Sicherheit durch ordnungsgemäße Dokumentation und Archivierung

■ **MATERIALVERWALTUNG**

Vermeidung abgelaufener Medizinprodukte und teurer Schnelllieferungen

■ **MEDIZINPRODUKTEVERWALTUNG**

Medizinprodukte schnell und sicher Patienten zuordnen

■ **QUALITÄTSMANAGEMENT**

Effiziente Verwaltung Ihres QM-Systems – ohne Papierberge

Erfolg verbindet.

Möchten Sie mehr erfahren?
Dann kontaktieren Sie uns!

Hotline: 0800 - 14 000 44
FreeFax: 08000 - 40 44 44

E-Mail: hygiene@henryschein.de

 **HENRY SCHEIN[®]**
DENTAL

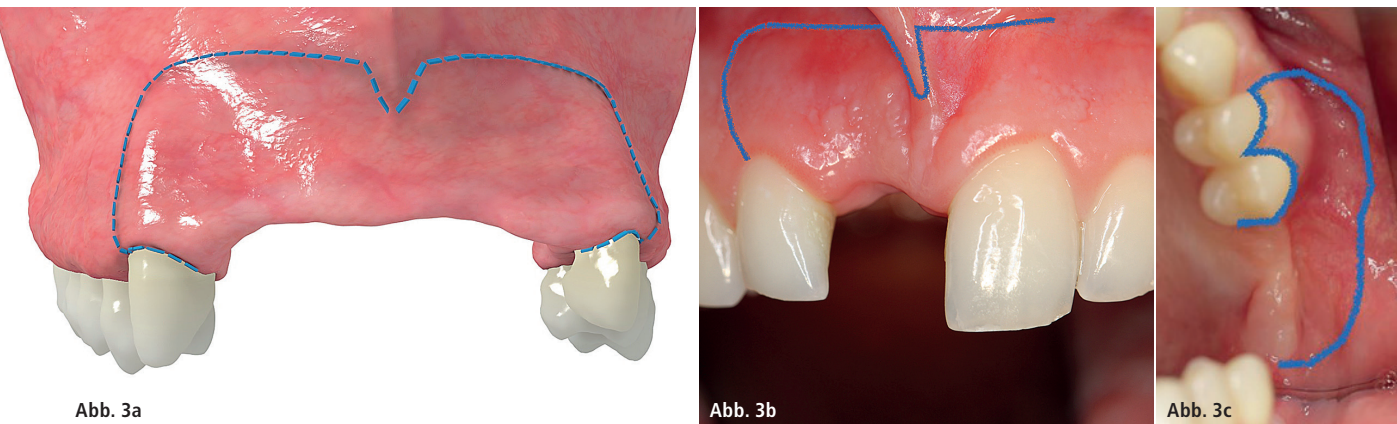


Abb. 3a

Abb. 3b

Abb. 3c

Abb. 3: Alternative Schnittführungen für Augmentationen mit patientenindividuell gefrästen Knochenblöcken. **a)** Sockelinzision, durchgeführt wie im Text beschrieben. Der horizontale Schnitt wird dabei so weit wie möglich oben in der Umschlagfalte des Vestibulums gesetzt, und die Entlastungsschnitte im hinteren Drittel der Nachbarzähne. **b)** Halbsockelinzision im Falle einer Einzelzahnücke in der Maxilla. **c)** Laterale Inzision im Falle einer Freizugsituation in der posterioren Maxilla.

erreichen. Der FDDB-Block wurde steril aus der doppelten Verpackung entnommen und in Kochsalzlösung und gewonnenem Serum aus der PRF-Prozessierung in einer Einwegspritze unter Vakuum rehydriert. Der Block wurde passgenau in die Empfängerstelle eingebracht und mit Titan-Osteosyntheseschrauben (Durchmesser 1,5 mm) fixiert. Vor der Fixierung wurde mittels einer diamantbeschichteten Kugelfräse ein Raum für die Schraubenköpfe geschaffen, um eine Perforation des Weichgewebes zu vermeiden. Mesial und distal wurde weiterhin mit allogenen partikulärem Knochenersatzmaterial (Human-Spongiosa CHB, botiss biomaterials GmbH) und bovinem Knochenersatzmaterial (cerabone®, botiss biomaterials GmbH) konturiert und scharfe Kanten wurden geglättet. Die Augmentationsstelle wurde mit einer resorbierbaren Barriere-membran aus nativem Perikard (Jason® membrane, botiss biomaterials GmbH) abgedeckt, welche mit Titanpins an den ortständigen Knochen fixiert wurde, gefolgt von einer Schicht PRF-Matrizen. Der Wundverschluss erfolgte mittels einer Flaschenzugnaht (4/0, 5/0 resorbierbares Nahtmaterial), um eine korrekte Adaption des Lappens zu erreichen und Gewebestrangulationen zu vermeiden. Die Nähte wurden teilweise nach sieben Tagen und vollständig nach 14 Tagen entfernt.

Bei der Wiedereröffnung nach sechs Monaten wurden die Fixierschrauben entfernt und Knochenbiopsien für die histologischen und histomorphometrischen Analysen entnommen.

Die histologische Aufarbeitung der Biopsien erfolgte initial mittels einer Fixierung durch vierprozentiges neutral gepuffertes Formalin für 24 Stunden. Danach schloss sich ein Entkalkungsschritt in zehnprozentigem Tris-gepufferten EDTA (Carl Roth) bei 37 °C für einen Zeitraum von 15 Tagen an. Anschließend wurden die Gewebeproben in eine Serie von steigenden Alkoholkonzentrationen überführt, gefolgt von einer Xyloleinwirkung. Nach der anschließenden Einbettung in Paraffin wurden Schnittpräparate der Biopsien mithilfe eines Rotationsmikrotoms (Leica RM2245) mit einer Dicke von 3–5 µm angefertigt. Im Anschluss wurden die Proben mittels spezieller histochemischer Färbeprotokolle, d. h. mit Masson-Goldner, Toluidinblau sowie einer Kombination aus Safranin und Toluidinblau, angefärbt.

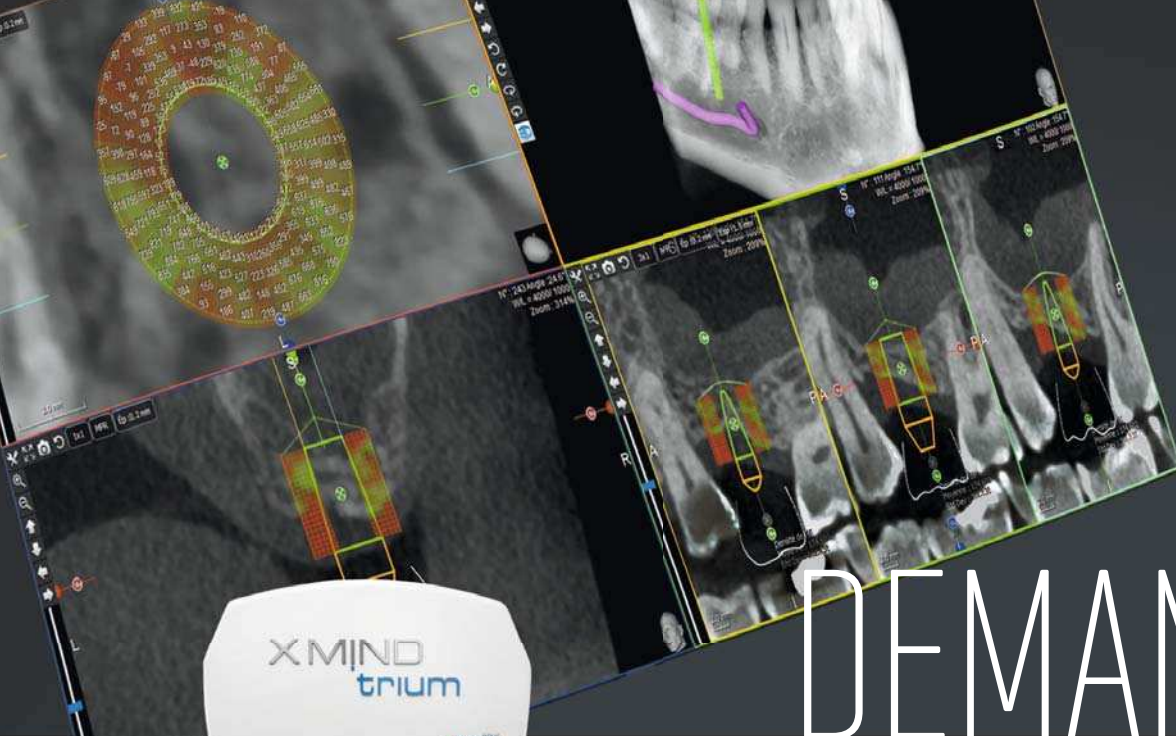
Die folgende histologische Untersuchung beinhaltete die Analyse der folgenden Parameter: Integrationsmuster des allogenen Materials, Anzeichen der folgenden Gewebereaktionsmuster (Fibrose, Hämorrhagie, Nekrose) sowie Implantatbettvaskularisierung und Präsenz von Neutrophilen, Lymphozyten, Plasmazellen, Makrophagen und mehrkernigen Riesenzellen.

Die histologischen Aufnahmen wurden mittels einer Digitalkamera Axiocam 105 (Carl Zeiss) verbunden mit einem Computersystem in Kombination mit der Zen-Software (Version 2.3, blue edition, Carl Zeiss) generiert.

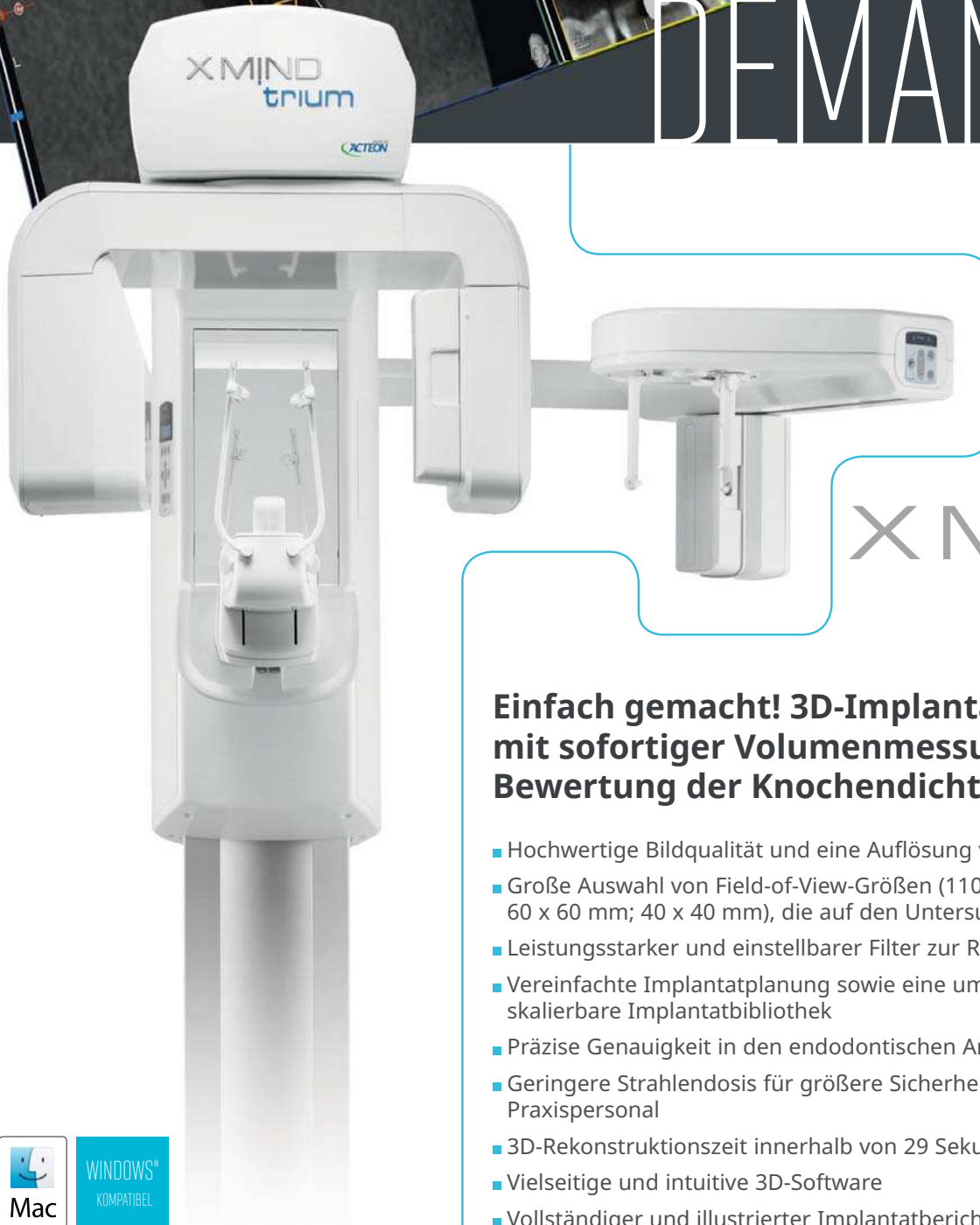Die histomorphometrische Analyse beinhaltete die folgenden Schritte: Zuerst

wurden die histologischen Schnitte mit einem Lichtmikroskop (Axioscope 40, Carl Zeiss) verbunden mit einem Aufnahmeobjektiv (EK 14 mot, Märzhäuser Wetzlar), einer Digitalkamera (AxioCam MRC 5, Carl Zeiss) und einem Computer mit Zeiss Axiocam Software (AxioVs40, Version 4.8.2.0, Carl Zeiss) mit zehnfacher Vergrößerung digitalisiert. Die so erzeugten Gesamtaufnahmen der Schnittpräparate wurden für die histomorphometrischen Messungen verwendet. So wurde mittels der NIS Elements Software (Basic Research, Version 4.51, Nikon) die Histomorphometrie unter Messung der Gewebeverteilung, d. h. die Anteile an neu gebildetem Knochen, an verbleibendem Knochenersatzmaterial und an Bindegewebe, durchgeführt. Die anschließende Statistik sowie die Grafik wurden mit der Software GraphPad Prism (Version 6.01, GraphPad Software) erstellt.

In Regio 11-22 wurden durch den gleichen Chirurgen, der bereits die Augmentationsoperation durchgeführt hatte, vier Implantate (Bone Level Roxolid®, Straumann) mit einem Torque-Wert von 25–50 Ncm mithilfe einer Bohrschablone gesetzt. Gleichzeitig wurde eine Vestibulumplastik unter Verwendung einer dreidimensionalen Kollagenmatrix (mucoderm®, botiss biomaterials GmbH) durchgeführt und eine Röntgenaufnahme zur Kontrolle der korrekten Implantatposition angefertigt. Die Freilegung der Implantate erfolgte drei Monate später und wieder wurde eine Röntgenkontrolle durchgeführt. Die Patientin erhielt anschließend zunächst



I AM DEMANDING



X-MIND trium

Einfach gemacht! 3D-Implantatplanung mit sofortiger Volumenmessung und Bewertung der Knochendichte

- Hochwertige Bildqualität und eine Auflösung von 75 µm
- Große Auswahl von Field-of-View-Größen (110 x 80 mm; 80 x 80 mm; 60 x 60 mm; 40 x 40 mm), die auf den Untersuchungsbereich fokussieren
- Leistungsstarker und einstellbarer Filter zur Reduzierung von Artefakten
- Vereinfachte Implantatplanung sowie eine umfangreiche und skalierbare Implantatbibliothek
- Präzise Genauigkeit in den endodontischen Analysen
- Geringere Strahlendosis für größere Sicherheit von Patient und Praxispersonal
- 3D-Rekonstruktionszeit innerhalb von 29 Sekunden
- Vielseitige und intuitive 3D-Software
- Vollständiger und illustrierter Implantatbericht in weniger als einer Minute



WINDOWS®
KOMPATIBEL

eine provisorische Versorgung und erwartet nun, sechzehn Monate nach der Augmentation, die finale Prothetik.

Ergebnisse

Die postoperative Genesung und Einheilung verliefen komplikationsfrei und sechs Monate nach der Augmentation zeigte die Augmentationsstelle ein ausreichendes Knochenvolumen zum Zwecke der Implantatinsertion. Histologisch wurde beim Wiedereröffnen an der Augmentationsstelle vitaler neuer Knochen nachgewiesen – das verbliebene FDDBA-Material war dabei vollständig in neu entstandenes Knochengewebe integriert, was die hervorragenden osteokonduktiven Eigenschaften dieses Materials bestätigt. Während ein Großteil des FDDBA-Materials in neu entstandenes Knochengewebe umgebaut war, wurde neben noch vorhandenem FDDBA-Material auch ein Anteil an Bindegewebe, in welchem sich mehrkernige Riesenzellen befanden, nachgewiesen. Indes wurden histologisch keine Anzeichen von materialbezogenen Entzündungsreaktionen gefunden. Die histomorphometrische Analyse ergab einen statistisch signifikant höheren Anteil an neu gebildetem Knochengewebe von 52 Prozent ($p > 0.01$) im Vergleich zum Bindegewebeanteil (25 Prozent) sowie

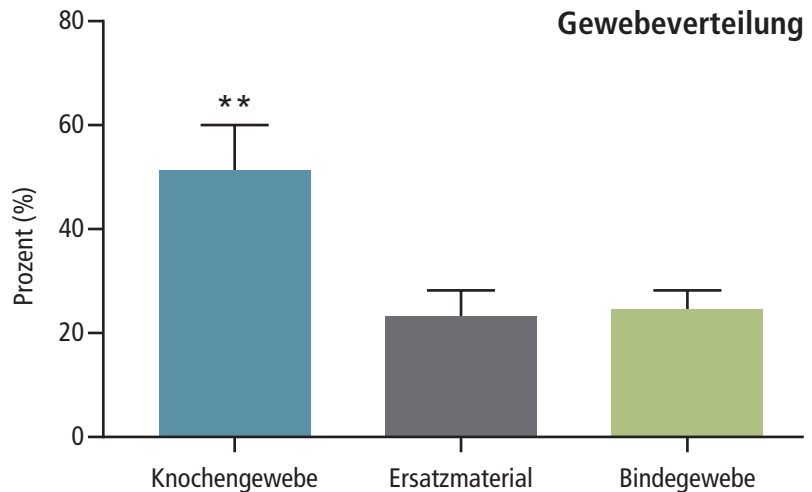


Abb. 4a

zum Anteil des verbliebenen allogenen Knochenersatzmaterials (23 Prozent). Radiologische und klinische Untersuchungen zum Zeitpunkt der Wiedereröffnung nach sechs Monaten und bei Freilegung der Implantate neun Monate nach Augmentation zeigten einen kontinuierlichen Umbau des allogenen Knochenblocks sowie stabil osseointegrierte Implantate und damit ein erfolgreiches klinisches Ergebnis.

Diskussion

Die Verwendung allogener Knochenblöcke weist zahlreiche Vorteile gegenüber autologen Knochenblöcken auf, u. a.

1. keine Entnahmestellenmorbidity,
2. keine zweite OP-Stelle zur Entnahme von Eigenknochen,
3. weniger Unbehagen für den Patienten und
4. verkürzte Operationszeit.¹²

Der zusätzliche Nutzen der genauen Passform bei patientenindividuell geformten Knochenblöcken ist besonders von Bedeutung bei komplexen Knochendefekten. Der Raum zwischen ortständigem Knochen und Knochenblock kann dabei auf ein Minimum reduziert werden, und durch den hohen Kontakt zwischen Empfängerbett und Knochenblock kann die Revaskulari-

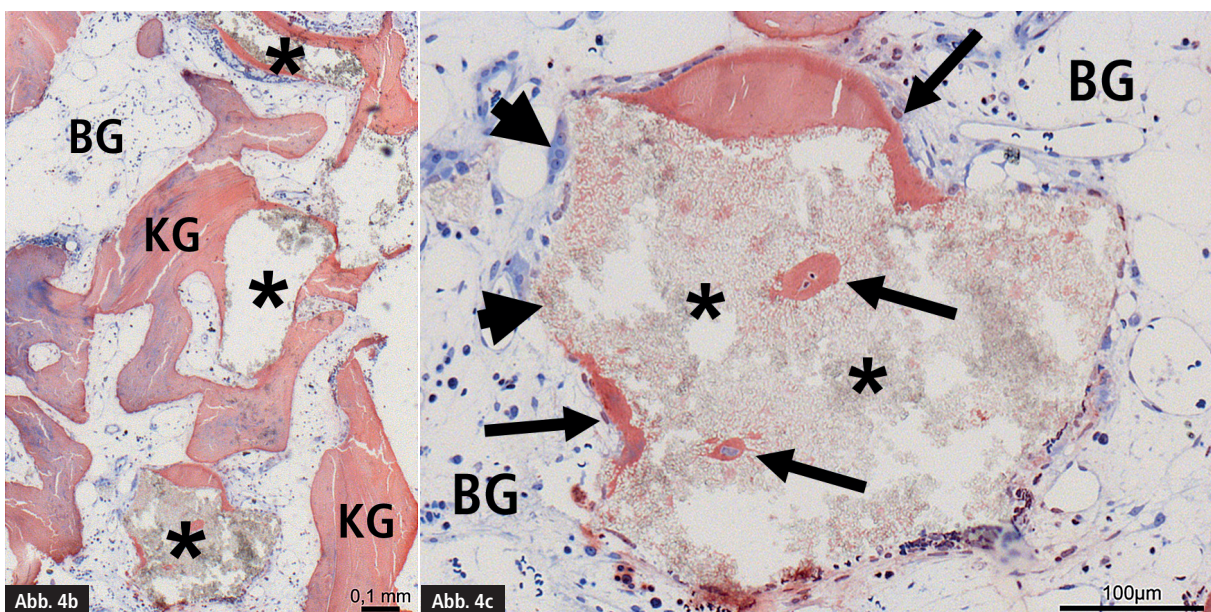
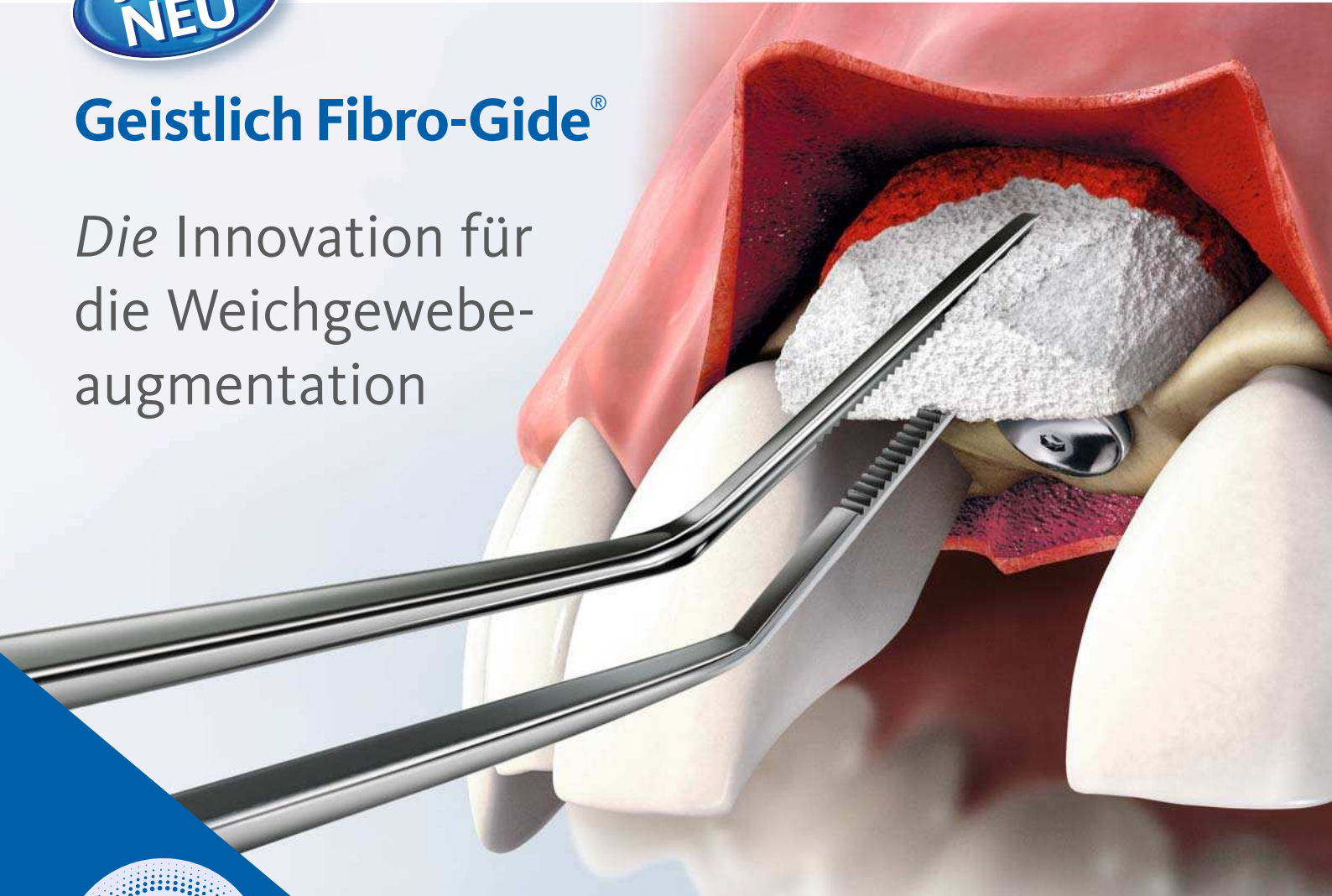

Abb. 4: Ergebnisse der histologischen und histomorphometrischen Analysen. **a)** Gewebeverteilung sechs Monate post OP ($p > 0,01$). **b)** Integration des FDDBA-Materials (Sterne), umgeben von vaskularisiertem Bindegewebe (BG) und neu gebildetem Knochen (KG). **c)** Durch das Material vermitteltes Knochenwachstum (Pfeile) in Kombination mit der Präsenz mehrkerniger Riesenzellen (Pfeilköpfe) zeigt den kontinuierlichen Remodellierungsprozess.

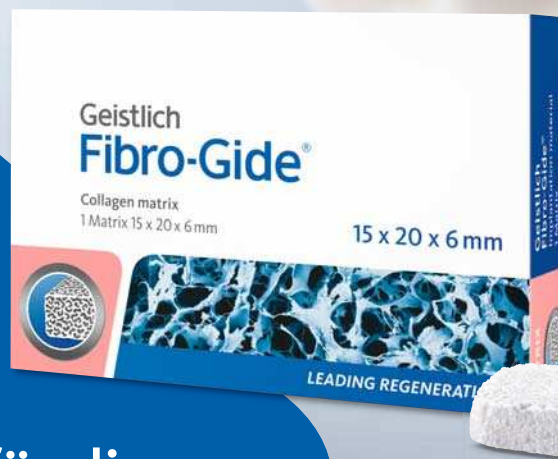

Geistlich Fibro-Gide®

Die Innovation für
die Weichgewebe-
augmentation



Die erste
hochporöse,
volumenstabile
Kollagenmatrix für die
Weichgewebeverdickung



Geistlich Biomaterials Vertriebsgesellschaft mbH
Schneidweg 5 | 76534 Baden-Baden
Tel. 07223 9624-0 | Fax 07223 9624-10
info@geistlich.de | www.geistlich.de

Oralchirurgie Journal 4/2017

Bitte senden Sie mir die Broschüre zu:
 Behandlungskonzepte mit Geistlich Fibro-Gide®
per Fax an 07223 9624-10

Praxisstempel

sierung und knöcherne Integration des FDA-Materials über kontinuierliche Substitution durch eigenen Knochen (creeping substitution) im Empfängerbett erfolgen.^{13,14}

Ferner kann durch die Anwendung eines patientenindividuell gefrästen Knochenblocks die Behandlungszeit für den Chirurgen als auch für den Patienten deutlich verkürzt werden, da ein manuelles Anpassen des Blocks durch die virtuelle Planung nicht länger nötig ist. Es ist plausibel, anzunehmen, dass damit ebenso ein verringertes Infektionsrisiko einhergeht und somit eine der häufigsten Komplikationen, von welcher im Zusammenhang mit der Verwendung allogener Knochenblöcke berichtet wird, vermindert auftritt.^{15,16} Diese Annahme basiert auf der Tatsache, dass patientenindividuell gefräste Knochenblöcke nicht mehr einer Vielzahl an möglichen Kontaminationsquellen wie z.B. längerer Kontakt mit den Handschuhen des Chirurgen, mit den oralen Flüssigkeiten des Patienten, den OP-Instrumenten etc. ausgesetzt sind, da sie direkt fixiert werden können.¹⁶

Die hier dargestellten Ergebnisse zeigen eine optimale Integration des FDA-Materials nach sechs Monaten und den Umbau in neuen, vitalen Knochen und sind vergleichbar mit Ergebnissen von publizierten Behandlungsalternativen dieser Art von Defekten.^{17,18} Schlussfolgernd bestätigen die Ergebnisse dieses Fallberichts die Anwendung von patientenindividuell gefrästen Knochenblöcken bei der Augmentation komplexer Defekte in der ästhetischen Zone der Maxilla als erfolgreiches Behandlungskonzept.

Die Ratio hinter der Anwendung der speziellen „Sockelinzision“ ist, einen spannungsfreien primären Wundverschluss zu erreichen, da ohne spannungsfreien Verschluss des Lappens eine Nahtöffnung und eine Exposition der Membran erfolgen kann, welche die häufigsten Komplikationen von allogenen Blockaugmentationen darstellen.¹⁵ Vorteile dieser Schnittführung sind folgende:

- Die Inzision wird in einer vom Knochenblock möglichst weit entfernten Position gesetzt.

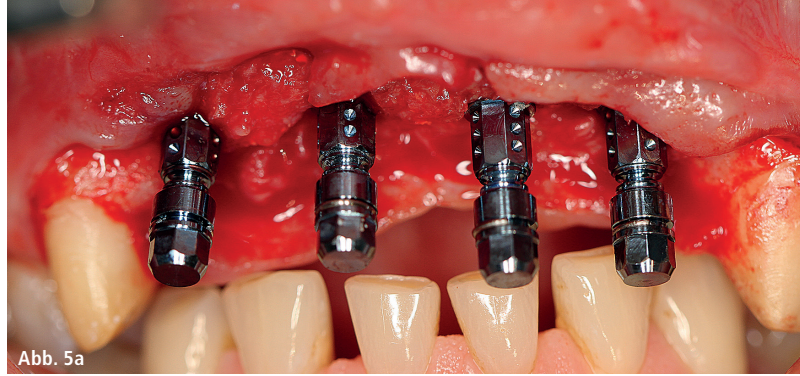


Abb. 5a

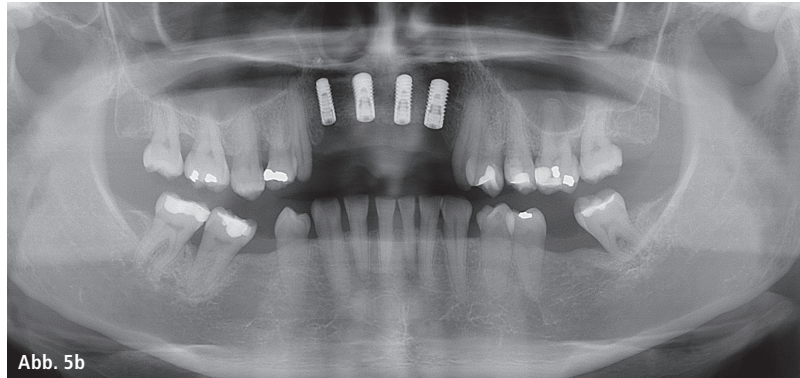


Abb. 5b

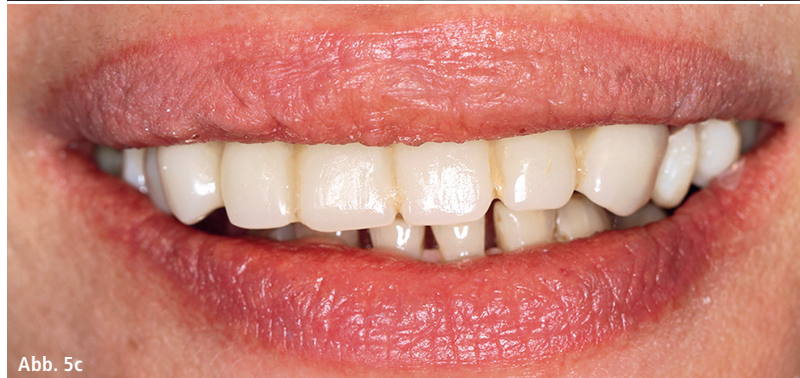

Abb. 5c

Abb. 5: In Regio 11-22 wurden vier Implantate gesetzt. **a)** Vestibuläre Ansicht nach Setzen der Implantate. **b)** Röntgenaufnahme direkt nach Implantatinserterion. **c)** Provisorische Versorgung.

- Die keratinisierte Schleimhaut auf dem Kieferkamm und die Papillen bleiben dabei weitgehend intakt.
- Es gibt keine sichtbaren Narben, da die Inzision in der beweglichen Schleimhaut in der Umschlagfalte des Vestibulums gesetzt wird.

Um diese spezielle Schnittführung und ihre Anwendung bei Augmentationen mit patientenindividuell gefrästen Knochenblöcken zu verdeutlichen, wurden zwei Fälle (Einzelzahnlücke und Freie Situation in der Maxilla) mit alternativen Schnittführungen in diesem Fallbericht inkludiert.

Obwohl es Literatur gibt, die über die midcrestale Inzision und deren Erfolgspotenzial bei GBR-Operationen aufgrund der Vaskularisation der Schleimhaut des Kieferkamms berichtet, hat sich die hier vorgestellte Schnittführung als sinnvolle Alternative bewährt.^{19,20} In diesem Fallbericht konnte eine erfolgreiche Mobilisierung des Weichgewe-

bes mit komplikationsfreier Einheilung und sehr gutem Ergebnis in der ästhetischen Zone der Maxilla erzielt werden. Allerdings sind weitere Studien mit mehr Fällen nötig, um die Zuverlässigkeit und Validität dieser Technik zu überprüfen.

Erstveröffentlichung

Blume, O. et al. (2017). „Treatment of Severely Resorbed Maxilla Due to Peri-Implantitis by Guided Bone Regeneration Using a Customized Allogenic Bone Block: A Case Report“, *Materials* 10(10): 1213.

Kontakt

Dr. Mike Barbeck


Berlin-Brandenburger Centrum für Regenerative Therapien (BCRT)
Charité – Universitätsmedizin Berlin
Augustenburger Platz 1
13353 Berlin
Tel.: 0176 81022467
mike.barbeck@icloud.com

THAT'S THE WAY I LIKE IT

Zertifizierte Fortbildung bequem von zu Hause aus.

www.zwp-online.info/cme-fortbildung

ZWP ONLINE CME



ZWP ONLINE
CME-COMMUNITY

Die neue Art der
dentalen Fortbildung.

- Fachbeiträge
- Webinare
- Live-OPs/Behandlungen

