


Digitale Volumentomografie versus Computertomografie

INTERVIEW Die digitale Volumentomografie (DVT) wird heute nicht nur in der Zahnmedizin, sondern auch in der Hals-Nasen-Ohren-Heilkunde, speziell in der Otologie und Rhinologie, verwendet. Dabei wird immer wieder das Pro und Kontra in den Indikationen zur Computertomografie und der DVT diskutiert. Im Gespräch mit Prof. Dr. Hans Behrbohm geht Jens Runge, Radiologietechnologe, auf Vor- und Nachteile ein und erläutert die Unterschiede in der Strahlenbelastung.



Jens Runge

Ist es möglich, die Strahlendosis der digitalen Volumentomografie (DVT) mit der Mehrschichtcomputertomografie (MSCT) allgemein zu vergleichen? Die DVT-Geräte selbst sind untereinander nur sehr schwer zu vergleichen. Dort liegen Dosisschwankungen bis

zum 5-fachen Dosiswert untereinander vor. Das hängt sicherlich mit der gerätetechnischen Ausstattung zusammen. Die baulichen Unterschiede sind enorm groß und daher ist ein Vergleich der beiden Methoden schwer. Vergleiche der Dosis könnte man nur anstreben, wenn die Messungen an gleichen Geräteklassen vorgenommen werden, und dann nur bei identischer Feldgröße.

Welche sind die wichtigsten technischen Unterschiede?

Das Strahlenbündel beim DVT wird entweder konusförmig beim Bildverstärker oder pyramidenförmig beim Flachpaneldetektor angewendet. Durchsetzen wird sich hier meiner Meinung nach der Flachpaneldetektor, weil die Bildverstärker abgelöst werden und die Flachpaneldetektoren eine höhere Ortsauflösung und damit

wiederum eine größere Detailerkennbarkeit bzw. -schärfe aufweisen. Anzumerken sei hierbei allerdings: Der Sprung der Dosisreduktion im CT wurde im Moment fast ausschließlich durch bessere Rechenalgorithmen und natürlich seit circa 2010 durch Einführung der Iteration erreicht. Auf der Seite der Detektoren ist in den nächsten Jahren durch weitere qualitative Entwicklungen mit weiterer Dosisersparnis zu rechnen.

Zu welchen Geräten raten Sie?

Das hängt vom Einsatzgebiet bzw. der Fragestellung ab. Reine DVT-Geräte gibt es, genauso wie viele Hybridgeräte, in Kombination mit Flachdetektor-Angiografieanlagen, mit OPG-Geräten oder mit CEPH-Geräten. Einige sind in der Lage, den Strahlenkegel auf die exakte anatomische Region einzublenden (3-D-Volumen), um unnötige Bestrahlung zu vermeiden. Andere wiederum berechnen das exakte Feld nur mathematisch und haben

Abb. 1 und 2: Präoperativer Befund einer großen odontogenen Keratozyste mit Destruktionen der medialen Kieferhöhlenwand und des Nasenbodens.

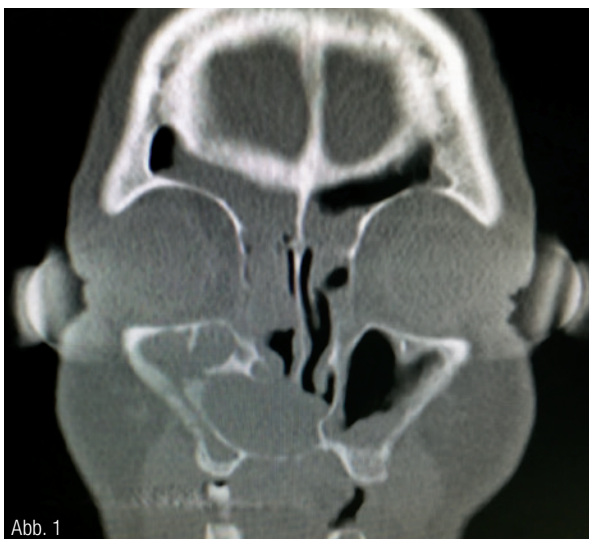


Abb. 1

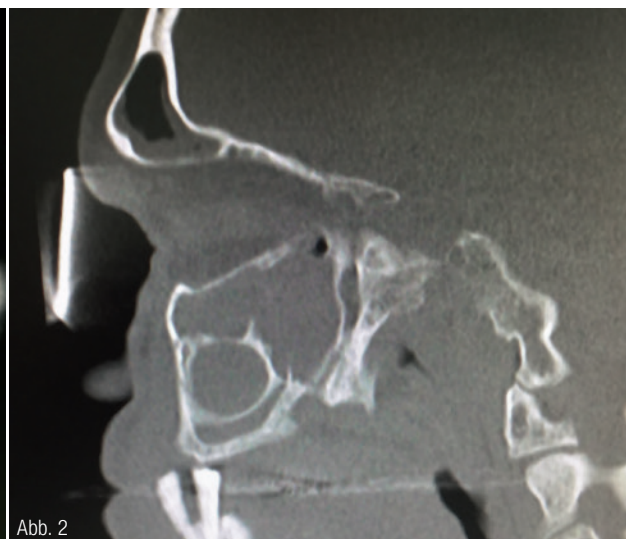

Abb. 2

ein größeres Strahlenfeld, weil eine röhrennahe Einblendung nicht überall realisiert werden kann.

Des Weiteren ist zu unterscheiden, ob es Hybridsysteme sind, die möglicherweise einen ungünstigeren Objekt-Detektor- bzw. Bildverstärker-Abstand haben. Die Vergrößerung des Fokus-Detektor-Abstandes und die Verringerung des Detektor-Objekt-Abstandes haben zur Folge, dass der Strahlenkegelwinkel zwar Verzerrungen auf dem Detektor aufweist, aber dadurch den Bildeindruck schärfer darstellt. Diese, meist OPG-Geräte mit einem Feld von 40x40mm, wurden entsprechend für die Zahnmedizin konstruiert. Größere FOV (Field of View) leisten heute reine DVT-Geräte und sind dadurch in der HNO sinnvoller als erweiterte Hybridgeräte.

Worin unterscheiden sich reine DVT- und Hybridgeräte?

Bei reinen DVT-Geräten ist die Konstruktion eine andere als bei Hybridgeräten, wo ein zusätzlicher Arm mit

Strahlenquelle und Detektor oder nur ein Arm (meist C-Bogen) mit einem Detektor angebracht ist. Es gibt sehr viele Grundausstattungen verschiedener Primärkonstruktionen. In der Regel haben sie heute einen Scanwinkel von circa 180 bis 360 Grad.

DVT-Geräte haben eine sehr gute Kontrastauflösung im Hochkontrastbereich – besser als die MSCT. Bei Fragen von Weichteilprozessen reicht man mit der DVT nicht an die Bildqualität der CT heran. Hochleistungsröhren in der CT liefern höheren Röhrenstrom und eine höhere Röhrenspannung als in der DVT. Die Rotation ist im Vergleich der Methoden, sechs bis acht Sekunden bei einem 16-Zeilen-CT, wesentlich kürzer als die Gesamtkollimation von teilweise über 30 Sekunden ionisierender Strahlung bei der DVT.

Der Versuch bei einem größeren FOV die Niedrigkontrastauflösung durch langsamere Rotation bei der DVT zu beeinflussen, geht nur mit einer deutlich erhöhten Strahlenbelastung für den Patienten einher.

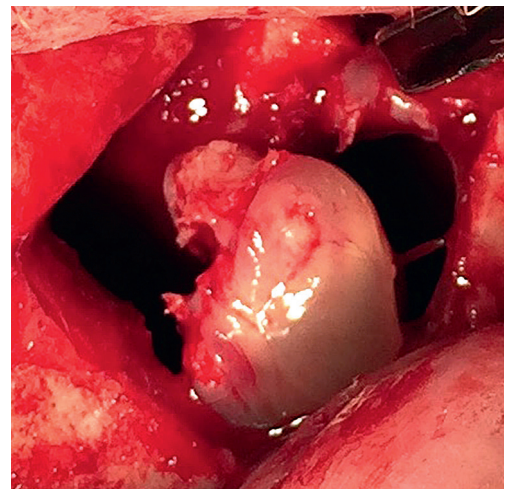


Abb. 3: Intraoperativer Befund.
(Operateure: T. Thiele/H. Behrbohm)

Wie ist das mit der Strahlenbelastung?

Die Dosiswerte beider Methoden nähern sich an. Die DVT braucht längere Strahlzeit, die CT kann mit minimalster Dosis und Scanzeit die Strahlenbelastung sehr deutlich senken. Alter-

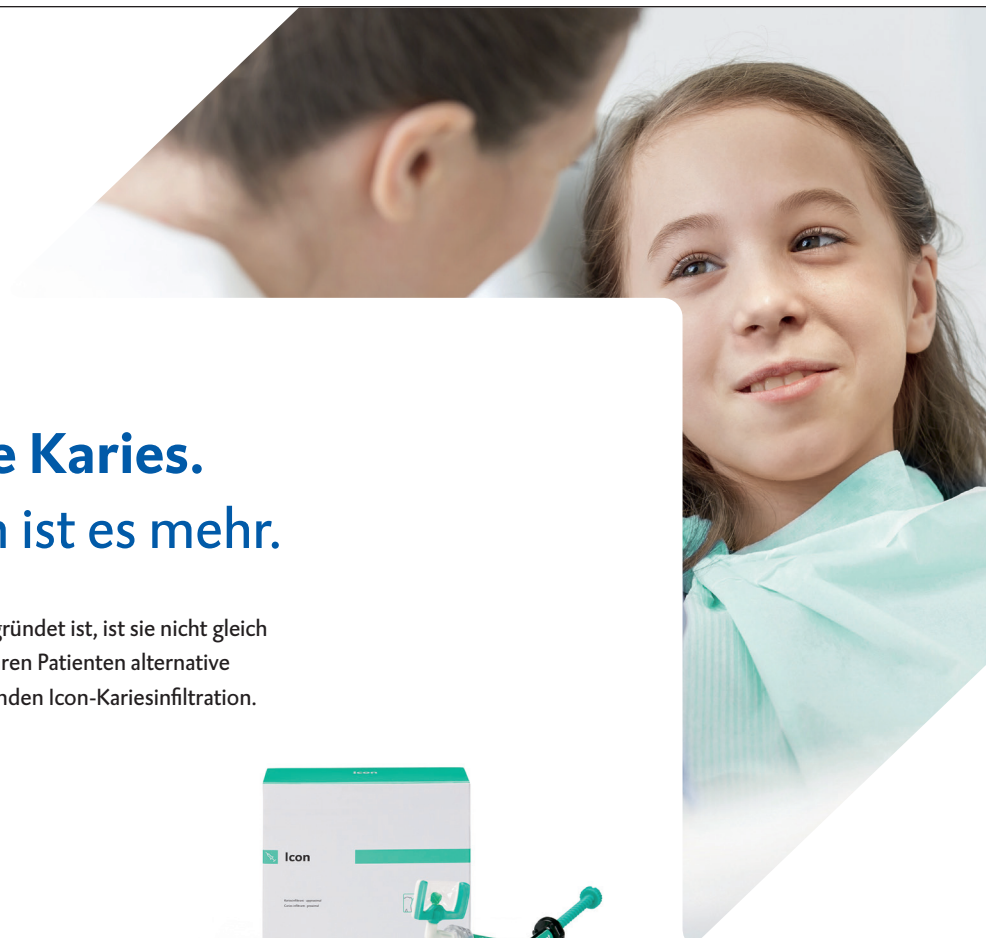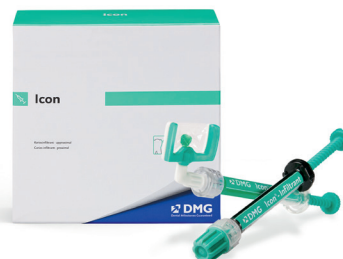ANZEIGE



**Für Sie ist es initiale Karies.
Für manche Patienten ist es mehr.**

Auch wenn die Angst vorm Behandlungsstuhl unbegründet ist, ist sie nicht gleich verschwunden. Wir von DMG eröffnen Ihnen und Ihren Patienten alternative Behandlungschancen – zum Beispiel mit der schonenden Icon-Kariesinfiltration.

Dental Milestones Guaranteed.
Entdecken Sie mehr von DMG auf
www.dmg-dental.com



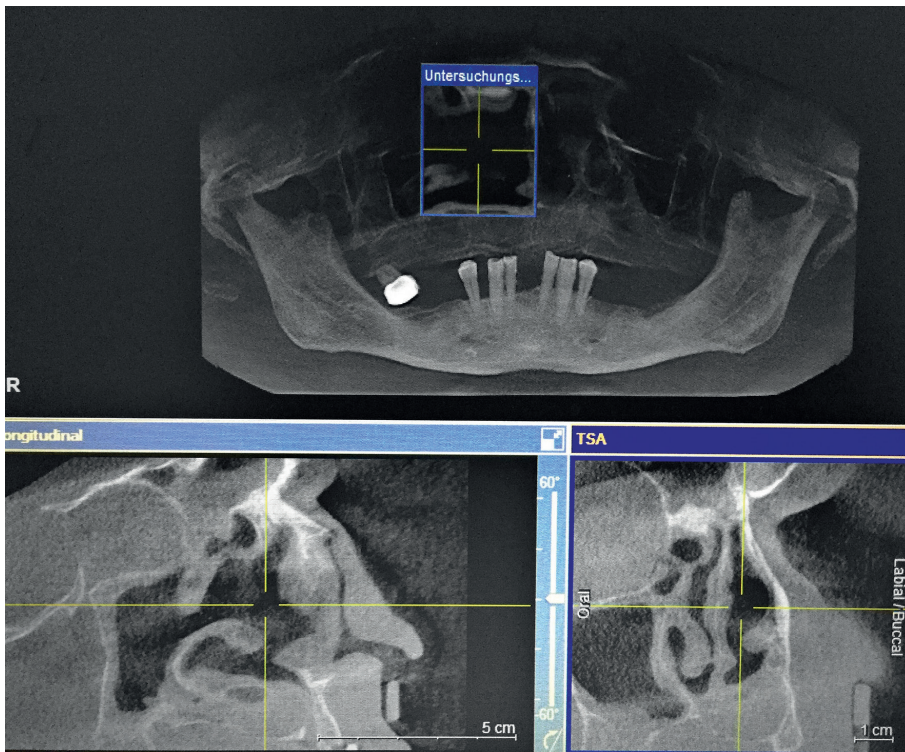


Abb. 4: Postoperative Kontrolle drei Monate postoperativ im DVT.

native Rekonstruktionsverfahren sind im CT etabliert und führen zu einer ständigen Senkung der Strahlendosis, auch durch ständig verbesserten Rechen-Algorithmus.

Zahnimplantate, kieferchirurgische Fragestellungen und knöcherne Anomalien sind extrem gut darstellbar. In der HNO sind das z.B. filigrane Strukturen des Innenohrs oder des Labyrinths der

Mit Double-Slice-Technology, das heißt doppelte Schichtzahl pro Rotation, wird die räumliche Auflösung im Hochkontrast bei der MSCT stark verbessert. Dadurch nähern sich DVT und MSCT im Hochkontrastbereich weiter an.

Referenzwerte für die CT vom Bundesamt für Strahlenschutz existieren und werden je nach gerätetechnischer Entwicklung und Bildberechnung dem Standard angepasst.¹

Wo liegen die Stärken der DVT?

Vorteil der DVT ist die mögliche Voxelgröße $<0,1 \text{ mm}^3$, im CT sind heute isotrope Voxelgrößen von $0,23 \text{ mm}^3$ bis $0,31 \text{ mm}^3$ realistisch. Umso kleiner die primäre Voxelgröße ist, desto höher ist die räumliche Auflösung und die detailgenaue Nachverarbeitung. Rekonstruktionen sind aufgrund des Datensatzes genauso wie im CT in allen drei Raumrichtungen möglich. Man darf jetzt aber nicht vergessen, wir sprechen hier vom Hochkontrastbereich. Frakturen, Zahnanlagen und

Nasenbenhöhlen und der Schädelbasis. Im Gegensatz zur CT fehlt die angrenzende Weichteilbeurteilung. Hier zeigt sich die Weiterentwicklung in der DVT von Bildverstärkern zu Flächen-detektoren. Sowohl bei der besseren Auflösung als auch zur Reduktionsmöglichkeit der Dosis.²

Gelten die gleichen Vorschriften für den Strahlenschutz?

Strahlenschutzmaßnahmen am Patienten müssen heute genau wie in der CT eingehalten werden. Im HNO-Bereich ist ein Augenlinsenschutz und Schilddrüsenschutz vorgeschrieben. Bei direktem FOV-Kontakt sind es bleifreie Materialien aus Bismut, bei keinem direkten FOV-Kontakt bleihaltige Materialien.

Der Strahlenschutz des Personals ist bei reinen DVT-Geräten gut machbar. Bei Erweiterungsgeräten wie C-Bogen-systemen oder Angiografie-Anlagen hilft nur der größtmögliche Abstand zum Patienten während der Strahlzeit. Folgerichtig wurde auch in der Fachkunderichtlinie von 2005, mit anschließender Novellierung 2012, eine Fachkunde für Cone-Beam-Computertomografie-Systeme (CBCT) in der Zahnmedizin, der HNO und sonstigen medizinischen Anwendungen eingeführt.³ Zur Festlegung standardisierter Dosisausgangsgrößen und Berechnungsverfahren für Patientenexpositionen in der Röntgenbildgebung wird zurzeit die DIN 6809-3 (Klinische Dosimetrie – Teil 3: Röntgendiagnostik; DIN 2012) überarbeitet. Diese Norm wird Dosisgrößen einschließlich Dosismess- und Dosisberechnungsverfahren für CBCT vorschlagen und entspricht den Zielen dieser Empfehlung.²

Wo wird die Entwicklung hingehen?

Die Industrie forscht bei der CT am Einsatz von Flat Panel-Detektoren. Im Moment technisch zwar verfügbar, aber wegen zu hoher Dosis wird es noch dauern, bis dosissparende Varianten auf den Markt kommen. Wird diese Hürde genommen, wäre der Vorteil der höheren Ortsauflösung bei CBCT-Systemen eventuell nicht mehr gegeben. Die räumliche Auflösung bei MSCT bzw. Volumenscannern ist proportional zur Anzahl der Umdrehung pro Sekunde, das heißt drei Rotationen pro Sekunde entsprechen einer räumlichen Auflösung von $0,3 \text{ mm}$. Erforderlich ist heute eine Datenaufnahme von einer halben Rotation plus dem entsprechenden Detektorwinkel, bei Dual-Source-Geräten entsprechend von einer viertel Rotation. Das wiederum ermöglicht heute auch wieder mehr Rotationen bei geringer Dosis und sehr hoher räumlicher Auflösung. Die geringere Strahlenbelastung bei der DVT und heutige Möglichkeiten der MSCT nähern sich weiter an. Mit Double-Slice-Technology, das heißt doppelte Schichtzahl pro Rotation, wird die räumliche Auflösung im Hochkontrast bei der MSCT stark verbessert. Dadurch nähern sich DVT und MSCT im Hochkontrastbereich weiter an. Wie weit die Dosis im MSCT gegenüber DVT abgesenkt werden kann, wird die Zukunft zeigen. Die Kontrastaufklärung bei der CT kann sicherlich nicht von der CBCT erreicht

werden. CBCT-Systeme schaffen ihre geringere Dosis hauptsächlich durch erklärbarere Röntgenphysik. Ein kleineres Feld, zum Beispiel 80x80mm, benötigt weniger Dosis als ein Feld von 100x100mm.

Das heutige Auflösungsvermögen in der CT liegt bei 1,2 bis 1,4 Linienpaaren (lp)/mm – in der CBCT zwischen 1,5 und 3 Linienpaaren/mm im Hochkontrastbereich und im Niedrigkontrastbereich ist die CT der CBCT weit voraus.⁴

Ein interessanter Aspekt noch zum Schluss. Für die Bildgebung der Frontobasis liegen wir heute aktuell bei 6 bis 7mGy in der Schicht. Eine weitere Reduktion ist noch gut durchführbar. Der derzeitige obere Referenzwert des Bundesamtes für Strahlenschutz liegt bei 8mGy in der Schicht. Beim CBCT werden Werte von 2 bis 12,1mGy im Hochkontrast angegeben. Die Dosisangaben, die in der Literatur zu finden sind, gehen sehr weit auseinander. Das führt zu einer großen Verwirrung. Konkrete Referenzwerte beim CBCT

sind mir nicht bekannt. Aber aus den verschiedenen, vor allem technischen, Gründen können die DRW der 2-D-CT nicht 1:1 genutzt werden.

2015 brachten es Kösling und Bootz auf den Punkt: „Die DVT kann alternativ zur CT eingesetzt werden, wenn eine Darstellung im Hochkontrastbereich erforderlich ist. Die Methode eignet sich nicht primär für eine Darstellung im Weichteilfenster bzw. für kontrastgestützte Untersuchungen.“⁵ Es gibt auch Volumen-CTs von Toshiba und GE, die heute auch primäre 3-D-Objekte von 0,21x0,21x0,21 mm darstellen können. Diese benötigen ein Bruchteil der Dosis heutiger 2-D-CTs, weil sie nur eine Rotation benötigen. So wird eine Rotation heute mit 0,28 Sek. und einem Feld in z-Richtung (Längsachse des Patienten) von 16cm erreicht. Da spielt etwaige Patientenbewegung fast keine Rolle mehr. Den Vergleich der Messzeit am DVT von 30 bis 35 Sekunden muss man in diesem Zusammenhang erwähnen.

INFORMATION

Jens Runge
Radiologie KW
Köpenicker Straße 29
15711 Königs Wusterhausen
Tel.: 03375 242228
j.r.kw@t-online.de

Prof. Dr. Hans Behrbohm
Park-Klinik Weißensee
Schönstraße 80
13086 Berlin
Tel.: 030 9628-3852
behrbohm@park-klinik.com

Prof. Dr. Hans Behrbohm
Infos zum Autor



Literaturliste



ANZEIGE

smart - erfolgreich - gutaussehend

Immer gut gelaunt

Definitiver Patientenliebling

Erfüllt sofort alle Anweisungen

Stellt keine Urlaubsansprüche

Absoluter Teamplayer

Kurbelt die Umsätze an

Dokumentiert automatisch ohne Aufforderung

Der neue beste Kumpel für Angstpatienten

Medizintechnik Baldus

Der neue Lieblingsmitarbeiter!

ALLE WOLLEN DEN BALDUS® TOUCH!

Infos unter www.lachgassedierung.de