

# Frühzeitige Extraktion und Implantation furkationsbefallener Molaren

Den Sinn und Unsinn eines solchen Vorgehens erörtern Dr. med. dent. Lisa Hierse, Magdeburg, Deutschland, und Priv.-Doz. Dr. med. dent. Moritz Kepschull, Bonn, Deutschland.

Einer der häufigsten Extraktionsgründe ist neben kariöser Zerstörung und endodontischer Probleme die parodontale Schädigung der Zähne. In den letzten Jahren haben sich Fortschritte in der antiinfektiösen Therapie und ebenfalls bei den parodontalchirurgischen Maßnahmen ergeben, wodurch auch Zähne mit starkem Attachmentverlust langfristig erhalten werden können. Daher ist es wichtig, die Ergebnisse der parodontalen Therapie so genau wie möglich vorherzusagen und abzuschätzen, ob ein Erhalt parodontal stark geschädigter Zähne sinnvoll und möglich ist oder doch die Extraktion die bessere Entscheidung darstellt. Besonders bei furkationsbetroffenen Zähnen ist diese Entscheidung nicht immer einfach.

## Diagnostik der Furkationsbeteiligung

Die Messung der Furkationsbeteiligung ist ein wesentlicher Bestandteil des Attachmentstatus und für die Prognoseeinschätzung sowie die Therapieoptionen des jeweiligen Zahns von großer Bedeutung. Dies gestaltet sich allerdings nicht immer einfach, da in Abhängigkeit von der Wurzelkonfiguration und Zahnstellung nur schwer im Approximalbereich zu sondieren ist. Um dem gekrümmten Verlauf der Furkation folgen zu können, wird eine gebogene Sonde verwendet. Die Einteilung der Furkationsbeteiligung richtet sich danach, wie tief die Sonde in die Furkation eindringen kann, und teilt sich in vier Grade ein (Hamp, Nyman et al. 1975). Um den interradikulären Knochenabbau noch exakter beurteilen zu können, kann die Anfertigung einer Einzelzahnrontgenaufnahme eine optimale Ergänzung darstellen. In diesem Zusammenhang ist der sogenannte Furcation Arrow von diagnostischem Wert.

Dabei handelt es sich um eine dreieckige radiologische Struktur im interradikulären Bereich, die ein Indikator für das Vorhandensein einer Furkationsbeteiligung des Grades II oder III ist (Abb. 1a–c). Ein Fehlen dieses Furcation Arrows bedeutet im Umkehrschluss allerdings nicht, dass kein interradikulärer Knochenabbau vorhanden ist (Hardekopf, Dunlap et al. 1987). Als weiterführende radiologische Diagnostik kann zum zusätzlichen Informationsgewinn die Anfertigung eines digitalen Volumentomogramms in Betracht gezogen werden. Hier kann die dreidimensionale Darstellung des interradikulären Knochens ziemlich exakt gezeigt werden (Walter, Weiger et al. 2010). Allerdings sollte dabei die zusätzliche Strahlenbelastung der Patienten berücksichtigt werden. Daher kann die Anfertigung eines digitalen Volumentomogramms zur ausschließlichen parodontalen Diagnostik nicht uneingeschränkt empfohlen werden.

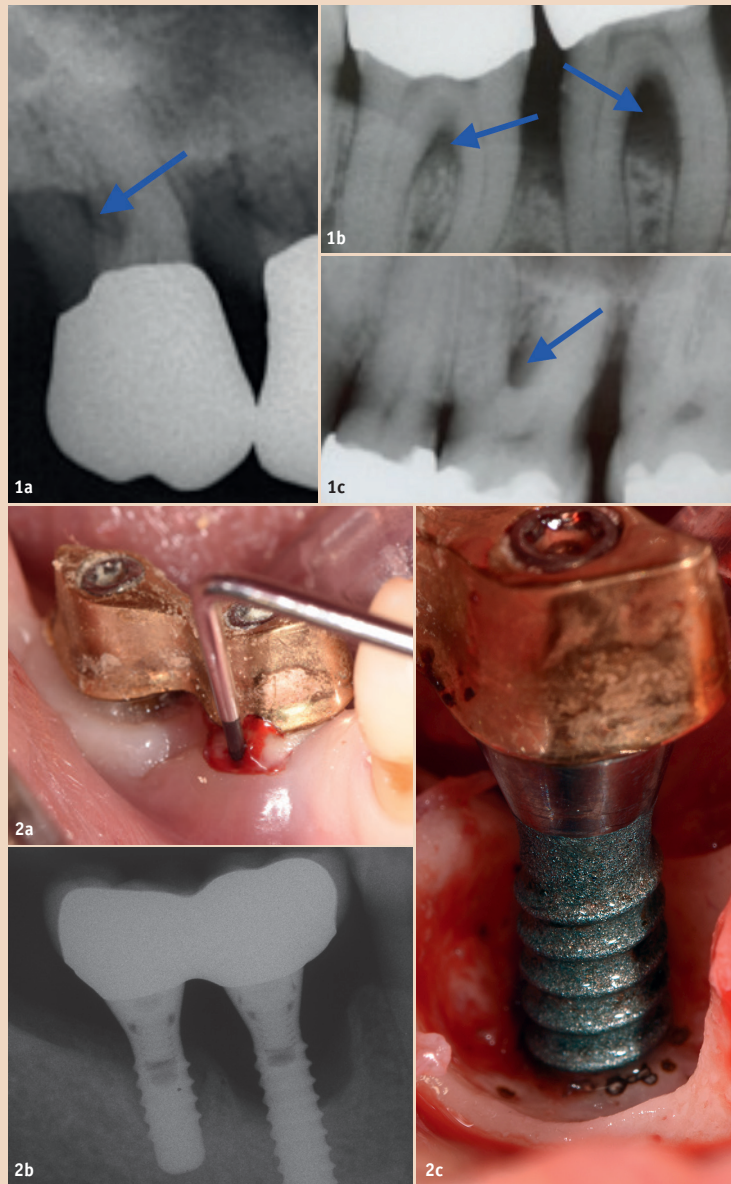


Abb. 1a–c: Furcation Arrow als diagnostisches Mittel, dreieckige Struktur im interradikulären Bereich. – Abb. 2a–c: Klinisches Beispiel für eine Periimplantitis. a) Erhöhte periimplantäre Sondierungstiefen, Pusaustritt und Blutung sichtbar. b) Röntgenologisch sichtbarer schüsselförmiger Knochendefekt, der mehrere Implantatwindungen freigelegt hat. c) Klinische Situation des ausgeprägten periimplantären Knochendefekts nach Aufklappung.

Weiterhin werden im ausführlichen CME-Artikel die folgenden Themen erläutert: parodontale Therapie von Molaren ohne Furkationsbefall, parodontale Therapie von Molaren mit Furkationsbefall, nichtchirurgisches Vorgehen bei Molaren mit Furkationsbeteiligung, parodontalchirurgisch regeneratives Vorgehen bei Molaren mit Furkationsbeteiligung, parodontalchirurgisch resektives Vorgehen bei Molaren mit Furkationsbeteiligung und das Problem furkationsbefallener Oberkiefermolaren. Der gesamte CME-Artikel ist über den QR-Code abrufbar.

## Extraktion von furkationsbefallenen Molaren im Oberkiefer zur Vermeidung eines Sinuslifts?

Bei furkationsbefallenen Oberkiefermolaren muss das Risiko berücksichtigt werden, dass eine parodontale Destruktion trotz Therapie progredient sein kann und so das Knochenangebot für eine spätere Implantation weiter reduziert wird. In diesem Zusammenhang ist die Überlegung eines Sinuslifts naheliegend, und es stellt sich die Frage, ob parodontal geschädigte Zähne besser extrahiert werden sollten, um so die Notwendigkeit des Sinuslifts zu

umgehen, oder bei der Entscheidung, externer oder interner Sinuslift, die weniger aufwendige interne Methode zu wählen. So wird im Allgemeinen angenommen, dass bei einem reduzierten Knochenangebot ein Sinuslift zur sicheren Verankerung der Implantate notwendig ist. Die Entscheidung, ob dieser intern oder extern durchgeführt wird, ist abhängig vom Restknochen bzw. der zu augmentierenden Distanz.

Allerdings zeigen aktuelle systemische Übersichtsarbeiten aus der Schweiz sowie von der Cochrane Gruppe ähnliche Erfolgsraten sowohl für den internen als auch den externen Sinuslift (Esposito, Felice et al. 2014), wobei sogar eine Tendenz für eine erhöhte Misserfolgszahl für den internen Sinuslift gezeigt wurde (Pjetursson, Tan et al. 2008; Tan, Lang et al. 2008).

Das heißt, der unter Umständen in Kauf genommene Verlust an vertikaler Knochenhöhe, der über die Indikation des internen oder externen Sinuslifts entscheidet, spielt für den Implantaterfolg keine Rolle, da keines der beiden Verfahren dem anderen überlegen zu sein scheint.

Weiterhin zeigt ein aktuelles Review, dass der Implantatdurchmesser nur einen sekundären Einfluss auf den Langzeiterfolg von

Implantaten im Oberkieferseitenzahnbereich besitzt (Javed und Romanos 2015).

Eine weitere Metaanalyse zeigt ähnliche Implantatverlustraten sowohl für kurze als auch lange Implantate. Somit kann die Schlussfolgerung gezogen werden, dass in Bereichen mit reduziertem Knochenangebot kurze Implantate durchaus gesetzt werden können, um so invasive Augmentationsverfahren zu reduzieren (Pommer, Frantal et al. 2011).

## Problem Periimplantitis

Implantate sind aus der heutigen Zahnmedizin kaum noch wegzudenken. Zwar wird Implantaten im Allgemeinen eine gute Langzeitprognose zugesprochen, allerdings gibt es aufgrund sich ständig verändernder Implantatsysteme und Augmentationsverfahren keine zuverlässigen Langzeitdaten. Wir wissen, dass die Periimplantitis ein ernst zu nehmendes Risiko mit einer hohen Prävalenz und zunehmenden Inzidenz darstellt (Abb. 2a–c). Eine aktuelle Analyse zeigt, dass fast jeder zweite Patient an einer periimplantären Mukositis und jeder fünfte Implantatpatient an einer Periimplantitis leidet (Derks und Tomasi 2014).

Bislang gibt es allerdings noch kein allgemein akzeptiertes, vorhersagbares Therapiekonzept für diese Art des Implantatmisserfolges, was ein großes Problem darstellt.

Zusätzlich ist bekannt, dass die parodontale Vorgeschichte eines Patienten einen starken Einfluss auf die Entstehung und den Schweregrad einer Periimplantitis nimmt (Saaby, Karring et al. 2014). Parodontitispatienten zeigen deutlich schlechtere Implantaterfolgsraten, vor allem Patienten mit aggressiver Parodontitis (Mengel, Behle et al. 2007; De Boever, Quirynen et al. 2009; Swierkot, Lottholz et al. 2012). Daher ist gerade im Oberkieferseitenzahnbereich eine höhere Periimplantitisinzidenz zu erwarten, wenn die Molaren aufgrund einer Parodontitis entfernt werden mussten. Die Folgen einer schweren Periimplantitis in diesem Bereich sind verheerend, da eine erneute Implantation aufgrund der anatomischen Gegebenheiten kaum möglich ist.

## Fazit

Neuerungen in der Parodontistherapie führen dazu, dass auch parodontal stark kompromittierte Zähne unter der Voraussetzung der guten Patientenmitarbeit und regelmäßigen Nachsorge immer länger erhalten werden können. Besonders im Oberkiefer ist eine schwere Parodontitis schwierig zu handhaben.

Bei furkationsbefallenen Molaren ist ein sequenzielles therapeutisches Vorgehen empfehlenswert. Demnach sollten zunächst die Therapiemöglichkeiten des Zahnerhalts ausgenutzt und erst im

**CME-Fortbildung**

**2** CME-Punkte

**Frühzeitige Extraktion und Implantation furkationsbefallener Molaren**

Dr. med. dent. Lisa Hierse  
Priv.-Doz. Dr. med. dent. Moritz Kepschull

Infos zur CME-Fortbildung auf ZWP online

Gesamter CME-Artikel

CME-ID 76062

Zum Beantworten dieses Fragebogens registrieren Sie sich bitte unter: [www.zwp-online.info/de/cme-fortbildung](http://www.zwp-online.info/de/cme-fortbildung)

zweiten Schritt die Extraktion und Implantation durchgeführt werden. Keinesfalls sollten Implantate als Standardtherapie für furkationsbefallene Zähne anzusehen sein.

Auch aufgrund der steigenden Lebenserwartung ist es empfehlenswert, die therapeutischen Möglichkeiten der Parodontistherapie über viele Jahre hinweg auszuschoöpfen. So wird die Extraktion und Implantation so lange wie möglich hinausgezögert, und folglich auch periimplantäre Komplikationen. [DT](#)

## Kontakt



Dr. med. dent. Lisa Hierse

Zahnärztliche  
Gemeinschaftspraxis Dres. Hierse  
Ernst-Reuter-Allee 28  
39104 Magdeburg, Deutschland  
[lisa.hierse@gmx.net](mailto:lisa.hierse@gmx.net)



Priv.-Doz. Dr. med. dent. Moritz Kepschull

Poliklinik für Parodontologie,  
Zahnerhaltung und Präventive  
Zahnheilkunde  
Zentrum für Zahn-, Mund- und  
Kieferheilkunde  
Universitätsklinikum Bonn  
Welschnonnenstraße 17  
53111 Bonn, Deutschland  
[Moritz.Kepschull@ukb.uni-bonn.de](mailto:Moritz.Kepschull@ukb.uni-bonn.de)