Risikoabwägung bei der Sofort- und Spätimplantation im Frontzahnbereich

Autoren: Priv.-Doz. Dr. med. dent. habil. Christian Mehl, Dr. med. dent. Teresa Englbrecht

Der Verlust von Frontzähnen im Oberkiefer ist aufgrund von Frontzahntraumata oder vorangegangenen erfolglosen Wurzelkanalbehandlungen in der zahnärztlichen Praxis oft gesehen und stellt den Zahnarzt vor eine schwierige Aufgabe: Nicht erhaltungswürdige Zähne müssen im ästhetisch anspruchsvollsten Bereich ersetzt werden, die Implantatversorgung im Oberkieferfrontzahnbereich ist eine chirurgisch und funktionell anspruchsvolle Behandlungsaufgabe. Die Sofortimplantation und Sofortversorgung hat sich über die letzten Jahre als Therapiekonzept etabliert und liefert, bei strenger Indikationsstellung, sicher prognostizierbare ästhetische Ergebnisse. Die aktuelle Literatur gibt eine Überlebensrate von 96 bis 97 Prozent, die sich nur geringfügig von der Überlebensrate der Spätimplantation mit 98 Prozent unterscheidet.[1–3]

Verloren gegangene Zähne haben einen negativen psychologischen Effekt auf die betreffende Person[4] und beeinträchtigen die mundgesundheitsbezogene Lebensqualität signifikant.[5,6] Da der Kenntnisstand zur Implantatversorgung in der Bevölkerung deutlich gestiegen ist, ist die Wiederherstellung der Lebensqualität mit Implantaten häufig gewünscht.[6]

Die Spätimplantation, also die Insertion von Implantaten Wochen bis Monate nach Extraktion bietet nach wie vor eine sichere Prognose der Implantatüberlebensrate, wobei sich allerdings für die Patienten bei Frontzahnverlust hinsichtlich Lebensqualität und Ästhetik Beeinträchtigungen ergeben können. Neben der häufig unbefriedigenden Versorgung der Zahnlücke mit provisorischem Zahnersatz kommt es oftmals zu nachteiligen Veränderungen der periimplantären Gewebe. Gerade im Oberkieferfrontzahnbereich führt die Resorption der dünnen vestibulären Knochenlamelle schnell zu einem schlechteren Knochen- und Weichgewebsangebot. Dieser Umstand führt häufig zur Notwendigkeit von umfangreichen Knochenaugmentationen bei Spätimplantationen.[7,8]

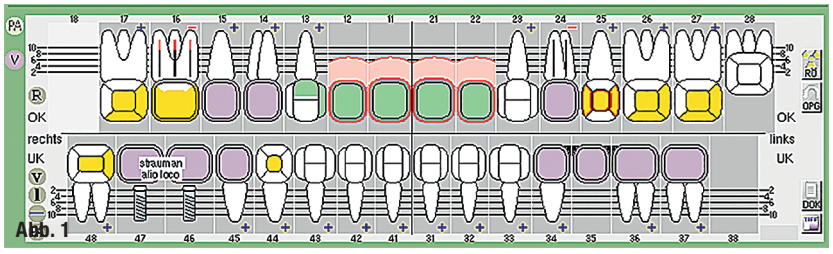

Abb. 1: Klinischer Ausgangsbefund bei Erstuntersuchung.

Das wichtigste Ziel in der modernen Implantologie ist es, neben dem langfristigen Implantaterhalt, die marginale Weichgewebsarchitektur und knöcherne Strukturen zu sichern, um einen stabilen ästhetischen Langzeiterfolg zu erzielen. Um die resorptiven Veränderungen der Alveolenwände und der angrenzenden Weichteile vorzubeugen, wurde in den vergangenen Jahren die Methode der Sofortimplantation vermehrt angewendet und über positive Ergebnisse bezüglich Implantatüberleben, Knochenerhalt und Ästhetik berichtet.[2] Moderne Implantatoberflächen und -designs erlauben außerdem bessere Primärstabilitäten, Überlebensraten und kürzere Einheilzeiten als in der Vergangenheit.[9–12] Die Patientenzufriedenheit scheint bei Sofortimplantaten signifikant höher (95 Prozent) als bei der verzögerten Implantation (84 Prozent).[13]

Sofortimplantate mit anschließender Sofortversorgung stellen ein chirurgisch-prothetisches Konzept dar, um extraktionswürdige Frontzähne und Prämolaren sofort zu ersetzen und damit die ursprüngliche Phonetik, Funktion und Ästhetik des Patienten zufriedenstellend wiederherzustellen. Die klassischen Konzepte mit späterer Implantation und belastungsfreier Einheilung werden deshalb zunehmend hinterfragt.

Der folgende Fallbericht soll einmal das klassische implantologische und prothetische Therapiekonzept einer Spätimplantation bei dem Verlust von Front-

Abb. 2

Abb. 4

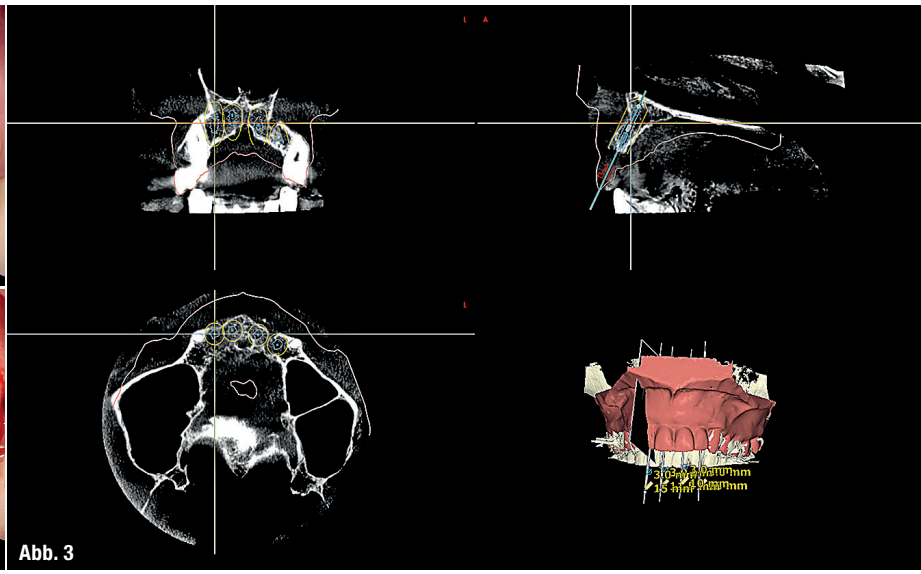
Abb. 3

zähnen im Oberkiefer beschreiben. In einem zweiten Patientenfall werden Grenzen der Indikationsstellungen von Sofortimplantaten im Frontzahngebiet beleuchtet.

Fall 1: Spätimplantation im Oberkieferfrontzahnbereich

Anamnese

Zum Zeitpunkt der Erstvorstellung im Oktober 2016 war die Patientin 61 Jahre alt, der Allgemeinzustand unauffällig, die Patientin nahm oral Bisphosphonate aufgrund einer bekannten Osteoporose ein.
Bei der Erstuntersuchung in unserer Praxis konnten keine Okklusionsstörungen diagnostiziert werden, das teilbezahnte Gebiss war weitgehend kariesfrei (insuffiziente Wurzelfüllung Zahn 16, insuffizientes Inlay 25; Abb. 1). Die Patientin hatte bereits vor drei Jahren aufgrund eines Frontzahntraumas die Frontzähne 12–22 verloren und trug seitdem eine Interimsprothese. Die Patientin wurde bei uns mit dem Wunsch nach festsitzenden Zähnen und der bestmöglichen Herstellung der alten Situation vorstellig.

Ausgangsbefunde

Extraoral erschienen die Lippen aufgrund der fehlenden Zähne eingefallen, intraoral zeigte sich die keratinisierte Gingiva im zahnlosen Bereich 12–22 mit ausreichender Breite. Die klinisch sichtbare Atrophie im Oberkieferfrontzahnbereich war als moderat zu bezeichnen. Die Schleimhaut des Gaumens und der Zunge ergab keine pathologischen Veränderungen.

Diagnostik und Planung

Nach der ersten klinischen Befundaufnahme und Fotodokumentation (Abb. 2) wurde zur Ergänzung des klinischen Befundes eine dreidimensionale Röntgenaufnahme angefertigt und die Patientin über die verschiedenen Behandlungsmöglichkeiten aufgeklärt.

Diagnose der Oberkieferfrontzahnregion

Fehlende Zähne 12–22 mit moderatem Knochenverlust.

Therapieoptionen

Folgende Therapieoptionen wurden der Patientin zur Versorgung der fehlenden Frontzähne 12–22 angeboten:

1. Herausnehmbare Modellguss- oder Teleskopprothese.
2. Implantation 12 und 22 und implantatgetragene Brücke 12–22.
3. Einzelzahn-Implantkronen 12, 11, 21, 22.
4. Unterlassung.

Die Patientin wünschte die bestmögliche und damit eine festsitzende Versorgung, um den Zahnbogen langfristig und ohne Schädigung der Nachbarzähne wiederherzustellen und entschied sich daher für die Implantatversorgung mit Einzelzahnrestaurationen.

Klinisches und labortechnisches Vorgehen

Als erster Behandlungsschritt wurde eine Situationsabformung des Ober- und Unterkiefers inkl. Bissnahme (Alginat und Futar® D Fast, Kettenbach) zur Herstellung eines Set-ups und einer Bohrschablone angefertigt. Die Implantatlängen und -durchmesser wurden mithilfe des vorher angefertigten und digitalisierten Set-ups und der dreidimensionalen Aufnahme in einer Planungssoftware (NobelClinician, Nobel Biocare) geplant (Abb. 3). Die Bohrschablone wurde aus Kostengründen im Hauslabor angefertigt.
Nach Präparation eines Volllappens (Abb. 4) wurde die Pilotbohrung mithilfe der Bohrschablone (Abb. 5) durchgeführt. Nach Austasten des Implantatlagers und der Implantatbettbohrung wurden durchmesserreduzierte Implantate (Eztetic™, Zimmer Biomet) mit einem Durchmesser von 3,1 mm gesetzt (Abb. 6). Die vestibulären Knochendefekte und

Abb. 2: Intraorale Ausgangssituation: Fehlende Zähne 12–22 mit moderater Kieferkammatrophie.
Abb. 3: Dreidimensionale Planung mit Planungssoftware NobelClinician 3D.
Abb. 4: Intraoperative Situation nach Lappenbildung mit ausgeprägtem vestibulärem Defekt.

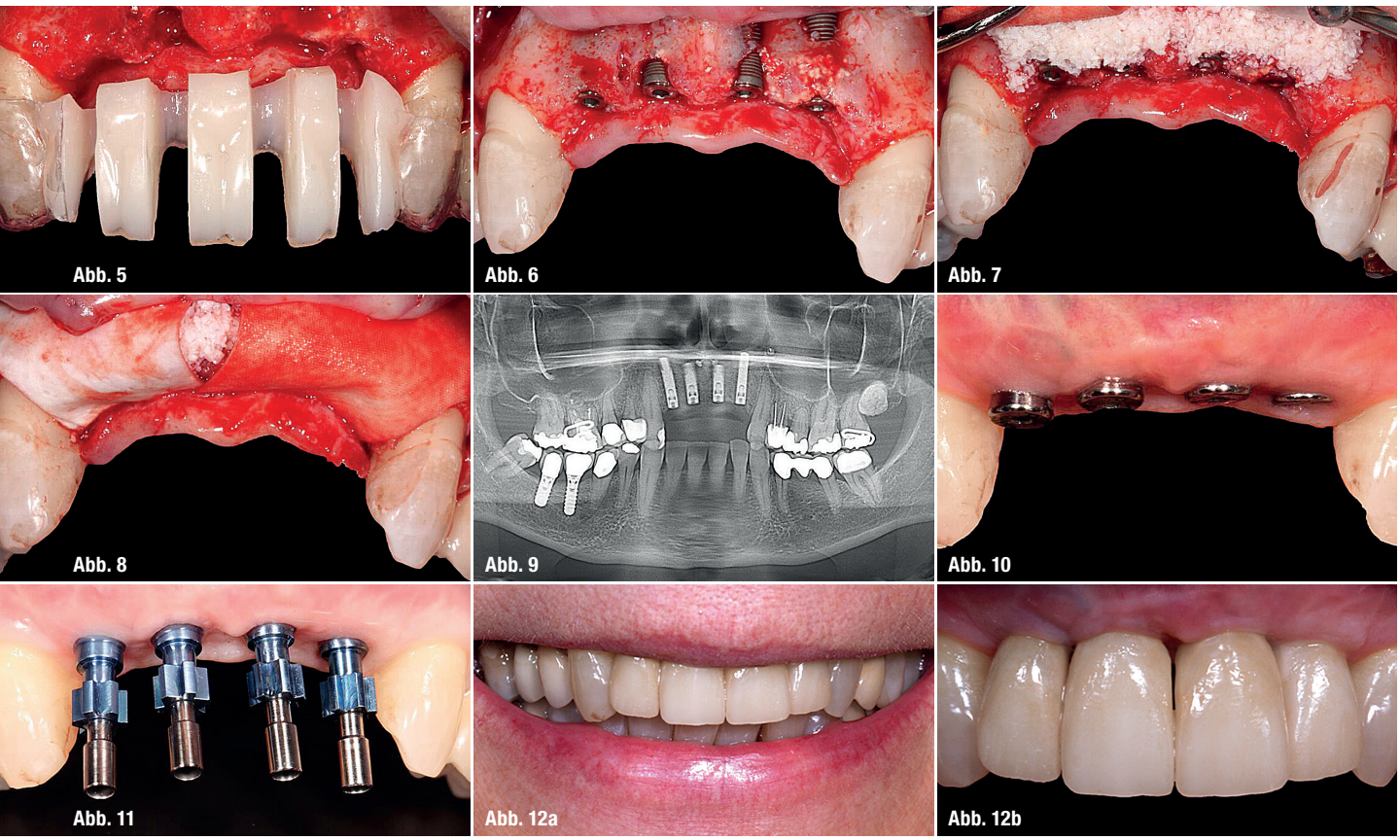

Abb. 5: Verwendung einer im Hauslabor hergestellten Bohrschablone.
Abb. 6: Implantation mit durchmesserreduzierten Eztetic™ Implantaten Regio 12, 11, 21, 22.
Abb. 7: Auffüllen der Defekte mit xenogenem Knochenersatzmaterial (Bio-Oss®), gemischt mit Eigenknochen, der aus dem Bohrstollen gewonnen wurde.
Abb. 8: Verwendung einer Kollagenmembran (OsseoGuard).
Abb. 9: Röntgenkontrolle nach Implantation Regio 12–22.
Abb. 10: Situation drei Wochen nach Freilegung.
Abb. 11: Offene Abformung 12–22.
Abb. 12a & b: Lachbild und En-face-Bild nach Eingliederung der implantatgetragenen Restauration 12–22, auffällig sind die durch lange Zahnlosigkeit fehlenden interdentalen Papillen.

Defektspalten wurden mit xenogenem Knochenersatzmaterial (Bio-Oss®, Geistlich Biomaterials) und Eigenknochen aus dem Bohrstollen gefüllt (Abb. 7) und anschließend mit einer Kollagenmembran (OsseoGuard™, Zimmer Biomet) abgedeckt (Abb. 8). Der Wundverschluss erfolgte mit Einzelknopf- und fortlaufenden Nähten, damit die Implantate geschlossen einheilen konnten. Nach Röntgenkontrolle (Abb. 9) erfolgte eine Antibiotikagabe für zehn Tage, wegen Penicillinallergie wurde Clindamycin 300 mg verwendet.
Nach der Nahtentfernung nach zehn Tagen folgte für die Patientin eine provisorische Phase von fünf Monaten, wobei die Patientin ihre vorhandene Interimsprothese druckstellenfrei tragen konnte. Nach Abschluss der provisorischen Phase wurden die Implantate freigelegt (Abb. 10) und nach vier Wochen mit einem offenen Abformpfosten (Abb. 11) und individuellem Abformlöffel mit einem Polyether-Abformmaterial (Permadyne™, 3M ESPE) abgeformt.
Nach einer Rohbrandanprobe wurden die Restaurationen (Lithiumdisilikat-Kronen, Zirkoniumdioxid-Abutment, Titanklebebasis, zementierte Restauration) eingegliedert (Abb. 12a & b). Zum Zeitpunkt der Eingliederung der definitiven prothetischen Versorgung konnte ein für Behandler und Patient ästhetisch und funktionell zufriedenstellendes Ergebnis festgestellt werden. Einzig die fehlenden interdentalen Papillen führten zu einem zum jetzigen Zeitpunkt nachteiligen ästhetischen Abschlussbild. Nach Abschluss der prothetischen Therapie wurde die Patientin in das Recallsystem aufgenommen und befindet sich in regelmäßigen Röntgenkontrollen. Das Recallintervall wurde auf halbjährlich festgelegt.

Fall 2: Sofortimplantation 11 und 21 bei fehlender vestibulärer Lamelle

Anamnese, Diagnostik und Planung

Die 22-jährige Patientin wurde mit Beschwerden in der Oberkieferfront vorstellig. Anamnestisch gab sie an, mit 12 Jahren einen Unfall gehabt zu haben, die Zähne 11 und 21 wurden damals replantiert, aber nicht wurzelkanalbehandelt. Bei Erstvorstellung waren die Zähne bereits sichtbar verfärbt, avital (Abb. 13) und röntgenologisch apikal entzündet und die Wurzelspitze resorbiert (Abb. 14).
Die Patientin wurde über den Versuch des Zahnerhalts mit geringen Erfolgschancen mittels Wurzelkanalbehandlungen aufgeklärt. Drei Monate nach erfolgter Wurzelkanalbehandlung vom Endodontologen an den Zähnen 11 und 21 (Abb. 15) litt die Patientin immer noch an leichten Schmerzen, die apikalen Aufhellungen und Resorptionen zeigten röntgenologisch eine Verschlechterung (Abb. 16). Die Patientin entschied sich nach umfangreicher Beratung über mögliche Versorgungen nach Extraktion der nicht erhaltungswürdigen Frontzähne für eine Sofortimplantation.

Abb. 13

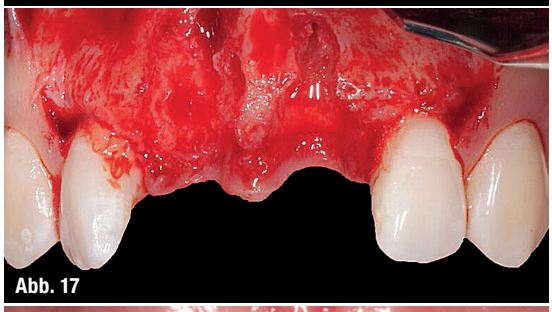
Abb. 17

Abb. 19

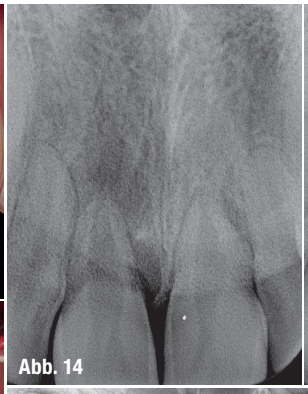
Abb. 14

Abb. 15

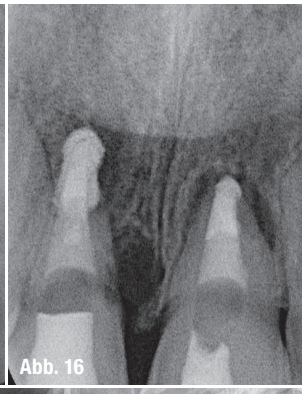
Abb. 16

Abb. 18

Klinisches und labortechnisches Vorgehen

Die präoperative Planung erfolgte analog wie im ersten Fall beschrieben (Situationsabdruck, DVT, OP-Aufklärung). Im Labor wurde neben einer Bohrschablone anhand der aktuellen Situation ein Vorwall aus Knetsilikon und eine Abformhilfe aus lichthärtendem Kunststoff für die intraorale Implantatabformung hergestellt.

Nach Präparation eines Mukoperiostlappens und Entfernung der Zähne 11 und 21 zeigte sich der komplette Verlust der vestibulären Lamelle (Abb. 17). Es wurden zwei Implantate (T3, 4,1 x 13 mm, Zimmer Biomet) eingebracht und direkt mit Abformpfosten und provisorischem Kunststoff (Luxatemp, DMG) an der Abformhilfe fixiert. Danach erfolgte die Übertragung im Labor auf ein zuvor radiertes Modell. Intraoperativ wurde anschließend die vestibuläre Lamelle analog zum vorher genannten Augmentationsverfahren mit Eigenknochen aus dem Bohrstollen, Knochenersatzmaterial (Bio-Oss®) und einer Kollagenmembran (OsseoGuard™), welche mit Titanpins (ALTApin-Set, CAMLOG) fixiert wurde, gedeckt.

Um stabile Weichgewebsverhältnisse zu schaffen, wurde ein Bindegewebstransplantat aus dem Gaumen entnommen und eingebracht, die Implantate wurden mit einem indirekt hergestellten Provisorium ohne okklusale und approximale Kontakte versorgt. Nach einer postoperativen Röntgenkontrolle (Abb. 18) erfolgte eine viermonatige provisorische Phase mit regelmäßigen Kontrollen (Abb. 19). Die Herstellung des definitiven Zahnersatzes erfolgte nach offener Abformung mit individualisierten, miteinander verblockten Abformpfosten (Abb. 20). Dank Knochenaufbau, Bindegewebstransplantat und provisorischer Phase konnte ein zufriedenstellender Weichgewebsverlauf (Abb. 21 und 22) hergestellt werden. Die Lithiumdisilikat-Implantatkronen Regio 11, 21 wurden auf zwei Zirkoniumdioxid-Abutments (Abb. 23) auf einer Titanklebebasis, welche mit sterilisiertem Teflonband verschlossen wurden, zementiert.

Der Behandler entschied sich aufgrund des damaligen Knochendefekts und dem damit verbundenen Knochenaufbau, aus Stabilitätsgründen die Implantatkronen miteinander zu verblocken. Es erfolgte ein Abschlussröntgenbild (Abb. 24). Für die Patientin und den Behandler konnten ein zufriedenstellendes Ergebnis erzielt werden (Abb. 25). Nach Abschluss der prothetischen Therapie wurde die Patientin in unser Recallsystem mit einem halbjährlichen Intervall aufgenommen. Das Ergebnis ist seit drei Jahren stabil.

Diskussion

Die zunehmende Beliebtheit der Sofortimplantation nach Zahnverlust liegt sicherlich in den zahlreichen Vorteilen: Die Behandlungsdauer wird drastisch verkürzt, festsitzender Zahnersatz kann unmittelbar

Abb. 13: Ausgangssituation nach Replantation vor 12 Jahren; stark verfärbte avitale Zähne 11 und 21 ohne Wurzelkanalbehandlung.
Abb. 14: Zustand vor Wurzelkanalbehandlung.
Abb. 15: Knöcherne Resorption und apikale Aufhellungen; Zustand nach maschineller Wurzelkanalbehandlung.
Abb. 16: Röntgenkontrolle nach drei Monaten; ausgeprägte Resorption an Zahn 11 und Vergrößerung der apikalen Aufhellung an Zahn 21.
Abb. 17: Intraoperative Ausgangssituation; fehlende vestibuläre Lamelle.
Abb. 18: Röntgenkontrolle nach Implantation mit Zimmer Biomet T3 Implantaten (4,1 x 13 mm).
Abb. 19: Provisorium nach Nahtentfernung ohne Approximal- und statische Kontakte.

Abb. 20: Offene Abformung mit individualisierten Abformpfosten.
Abb. 21: Emergenzprofil von okklusal nach dreimonatiger provisorischer Phase.
Abb. 22: Emergenzprofil von vestibulär nach dreimonatiger provisorischer Phase.
Abb. 23: Zirkonabutments auf Titanklebebasis mit sterilisiertem Teflonband verschlossen.

Abb. 20

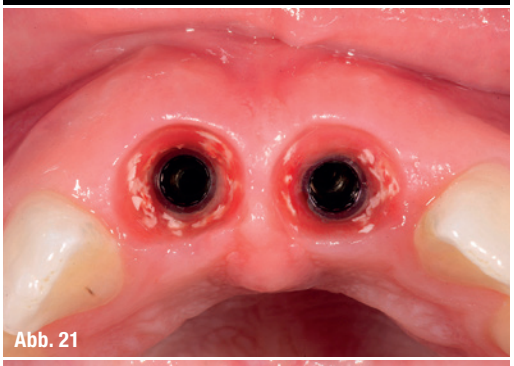
Abb. 21

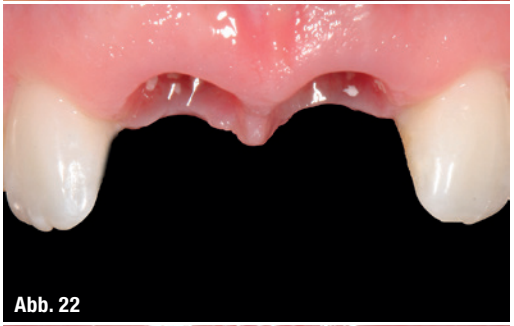
Abb. 22

Abb. 23

nach Zahnverlust im ästhetisch relevanten Bereich angefertigt werden, postoperative Schmerzen und Schwellungen werden verringert und die ursprüngliche Gingivaarchitektur und Knochensituation kann bestmöglich erhalten werden. Dennoch ist die Indikationsstellung und strikte Einhaltung des Operationsprotokolls von herausragender Bedeutung, um optimale Ergebnisse zu erzielen.

Eine unablässige Bedingung ist eine ausreichende Primärstabilität für die erfolgreiche Osseointegration, da Sofortimplantate nicht wie sonst im vollen Umfang im Alveolarknochen verankert werden. Jedoch zeigt sich in Untersuchungen, dass eine gute Erfolgsrate von 96 Prozent nach fünf Jahren mit einer initialen Primärstabilität von 25 Ncm und Sofortbelastung erzielt werden konnte.[14] Es wurde sogar eine erfolgreiche Einheilung bei Sofortimplantaten mit einem Einbringdrehmoment von 15 Ncm beobachtet.[15] Auch eine Sofortimplantation bei chronisch apikaler Beherdung scheint laut Studienlage unproblematisch,[16] eine Entzündung am Nachbarzahn kann jedoch den Implantaterfolg beeinträchtigen.[17] Allerdings gilt es zu bedenken, dass die Verlustrate bei Einzelzahnimplantaten mit Sofortbelastung um etwa das 3,5-Fache höher ist als bei der verzögerten Sofortimplantation.[18]

Eine weitere Erfolgsvoraussetzung für sichere und erfolgreiche Sofortimplantationen mit Sofortversorgung ist eine weitgehend intakte knöcherne Alveole, insbesondere eine unversehrte und ausreichend dicke bukkale Lamelle.[19] In Verbindung mit Sofortimplantationen wird in der Regel simultan augmentiert. Hierfür genügt bei geringem Gewebedefizit eine gesteuerte Geweberegeneration, die zum Beispiel mit einem langsam resorbierbaren Knochenersatzmaterial und einer Membran durchgeführt werden kann. Bei größeren Defekten ist dies jedoch technisch anspruchsvoll. In diesem Fall ist laut Literatur als sicherer Weg ein zweizeitiges Vorgehen mit Implantation in den augmentierten Kieferkamm zu empfehlen.[20,21] Nichtsdestotrotz scheint laut neuesten Erkenntnissen die Augmentation eines einwandigen Knochendefekts allein mit xenogenem Knochenersatzmaterial gute Knochenneubildungsraten von über 47–57 Prozent nach sechs Monaten zu liefern, eine Steigerung der Knochenneubildung ist durch Beimengung von autologem Knochen zu erwarten.[22]

Da die Dicke der bukkalen Lamelle bei über 90 Prozent der Patienten maximal einen Millimeter und weniger beträgt, ist in der bukkalen Lamelle kaum Knochenmark und folglich keine Durchblutung zu erwarten.[23] Bei einer kompletten Ablösung des Zahnfleisches wird durch die Mobilisierung des Periosts ein wichtiger Teil der Blutversorgung gekappt, woraus eine bukkoorale Resorption von bis zu 4,5 mm und eine vertikale Veränderung von über einem Millimeter resultieren kann. Zudem kann bei der lappenfreien OP-Technik die Weichgewebsarchitektur (insbesondere der Papillen) besser erhalten und die Knochenresorptionsraten verringert[2] sowie die Operationsdauer verkürzt werden. Eine Implantatinsertion ohne Lappenbildung sollte allerdings nur dann vorgenommen werden, wenn ausreichend Knochenangebot sowie befestigte Gingiva vorliegen und die eventuell vorhandenen Entzündungen oder knöchernen Defekte gut einsehbar und therapierbar sind, was im obigen Beispiel nicht gegeben war.[24]

In der dentalen Implantologie, die mittlerweile integraler Bestandteil der zahnärztlichen Chirurgie und Prothetik ist, werden vor allem Implantate mit einem Standarddurchmesser zwischen 3,75 und 4,5 mm verwendet. Durchmesserreduzierte Implantate (narrow diameter implants [NDI]), wie im ersten Patientenfall verwendet, stellen in der aktuellen wissenschaftlichen Diskussion ein zukunftsträchtiges Thema dar. Dabei werden prinzipiell alle Implantate mit einem Durchmesser von weniger als 3,5 mm zusammengefasst. Laut Herstellerangaben ist durch die Verwendung der NDI eine Erweiterung des Behandlungsspektrums möglich, da dadurch Knochenaugmentationen und die damit verbundene Patientenmorbidität verringert oder sogar vermieden werden können.[25] Weiterhin sind durchmesserreduzierte Implantate auch bei engen Interdentalräumen von unter 6 mm möglich, die vor allem im Prämolaren- und Frontzahnbereich vorliegen: Der schmalere Implantatdurchmesser kann auch zu einem entsprechend breiteren interimplantären Abstand mit einem hierdurch verbesserten periimplantären Strukturerhalt führen.[26] Nachteilig zu bedenken sind allerdings biomechanische Aspekte wie die erhöhte Stressbelastung am Knochen-Implantat-Interface mit daraus resultierendem Knochenrückgang und Ermüdungsbrüchen.[27,28] Deswegen sollte eine exakte Abwägung des zu versorgenden Bereiches mit dem geplanten Implantatdurchmesser durchgeführt werden.

Schlussfolgerung

Die Frage, ob die Sofortimplantation die richtige Behandlungsform ist, lässt sich nicht einfach beantworten. Vor dem eigentlichen Eingriff müssen mehrere Schritte unternommen und bestimmte Richtwerte beachtet werden: Die Untersuchung des für die Implantatversorgung relevanten Bereiches, die Methode der provisorischen Versorgung, die Art des zu verwendenden Implantats (einschließlich Länge, Durchmesser und Designeigenschaften), Berücksichtigung von reduziertem Knochenangebot in der vertikalen und/oder horizontalen Dimension, Korrektur von Weichgewebsdefiziten und vor allem die Bewertung der Patientenerwartungen. Eine strenge Indikationsstellung und präzise Chirurgie sowie die Verwendung von geeigneten Implantatgeometrien sind dabei erforderlich. Im Zweifelsfall sollte der sichere und damit zeitintensivere Weg gegangen werden, wie beispielsweise mit einem zweizeitigen Augmentationsverfahren in Kombination mit der Präparation eines Volllappens, Spätimplantation und geschlossener Einheilung.
Die verfügbare Datenlage und Leitlinien können dem Behandler in der Entscheidungsfindung dienen. Eine sorgsame Fallselektion, die Aufklärung über Erfolgsaussichten und Misserfolgsraten sowie eine gute Dokumentation sind bei der Erstbehandlung und Nachsorge sehr wichtig.
Kontrollierte randomisierte klinische Langzeitstudien mit hohem Evidenzgrad wären vor allem bei nicht gut untersuchten und dokumentierten Grenzindikationen wie dem Fehlen einer intakten vestibulären Lamelle, apikalen Beherdungen, dem Ersatz mehrerer Frontzähne und der Verwendung durchmesserreduzierter Implantate bei Sofortimplantation wünschenswert, um Vor- und Nachteile, verglichen mit den konventionellen Therapieoptionen, noch besser abschätzen zu können.

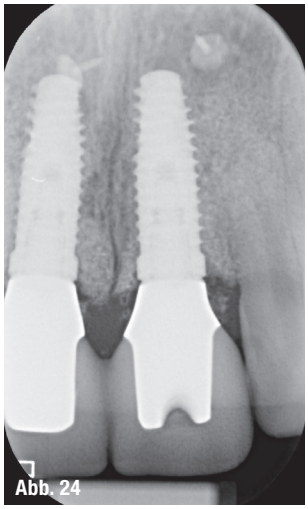

Abb. 24: Röntgenkontrolle nach Eingliederung der Implantatkronen 11, 21.
Abb. 25: Abschlussbild nach Eingliederung der implantatgetragenen, verblockten Restauration 11, 21.

Kontakt

Priv.-Doz. Dr. med. dent. habil. Christian Mehl
Dr. med. dent. Teresa Englbrecht
HarderMehl – Praxisklinik für Zahnmedizin und Implantologie
Volkartstraße 5
80634 München
Tel.: 089 571544
Christian.Mehl@HarderMehl.de
www.zahnärzte-münchen.de

Dr. Christian Mehl
Infos zum Autor

Dr. Teresa Englbrecht
Infos zur Autorin

Literatur