


In den letzten Jahren hat die Anzahl der orthograden Revisionen von Wurzelkanälen deutlich zugenommen. Das neue Revisions-system Endo ReStart (Komet Dental) lässt sich zielgenau selbst in hartem Obturationsmaterial kontrolliert führen und sorgt für einen effektiven Abtransport nach koronal.



## Innovative Systematik für die ortho- grade Revision von Wurzelkanälen

Dr. Giuseppe Squeo

Es liegt sicherlich an der besseren Ausbildung von Allgemeinzahnärzten und einer größeren Flächendeckung mit Endo-Spezialisten, dass orthograde Revisionen zunehmen. Verantwortlich dafür sind auch die bessere Verfügbarkeit von Spezialinstrumenten und die Tatsache, dass Patienten anspruchsvoller geworden und überzeugter davon sind, dass eine endodontische Revision einer Extraktion vorzuziehen ist. Außerdem wurden die Techniken für eine endodontische Behandlung verbessert: Die Reduktion von Schmerz und die Erhaltung der langfristigen Funktionalität des endodontisch neu behandelten Zahnes sind prozentual gestiegen. Wenn eine endodontische Behandlung fehlschlägt, kann dies durch den Verbleib von Bakterien im Innern des Wurzelkanalsystems bedingt sein. Es kann die Folge einer unzureichenden Desinfektion, einer ungeeigneten Obturation oder einer schwindenden, koronalen

Versiegelung sein.<sup>1</sup> Der Fehler kann dann dank einer orthograden Revision<sup>2</sup> oder durch einen chirurgischen Eingriff erfolgreich behoben werden. Die Technik ohne chirurgischen Eingriff erfordert die vollständige Entfernung des verbleibenden Wurzelfüllmaterials, welches sich in dem Wurzelkanalraum befindet, damit eine vollständige Desinfektion, gründlichere Formgebung und dreidimensionale Obturation des Wurzelkanalsystems erreicht werden kann. All dies sind unverzichtbare Bedingungen, um den Erfolg der Behandlung zu sichern (Abb. 1a–c).<sup>3</sup> Für die Entfernung des Wurzelfüllmaterials werden verschiedene Techniken empfohlen, z. B. die Verwendung von rotierenden Nickel-Titan-Instrumenten<sup>4–7</sup>, von Ultraschallspitzen<sup>8–10</sup>, Hitzeträgern<sup>11,12</sup> oder auch von Handinstrumenten in Kombination mit chemischen Lösungsmitteln, wie z. B. Eukalyptusöl<sup>13–15</sup>. Rotierende Nickel-Titan-Instrumente haben sich

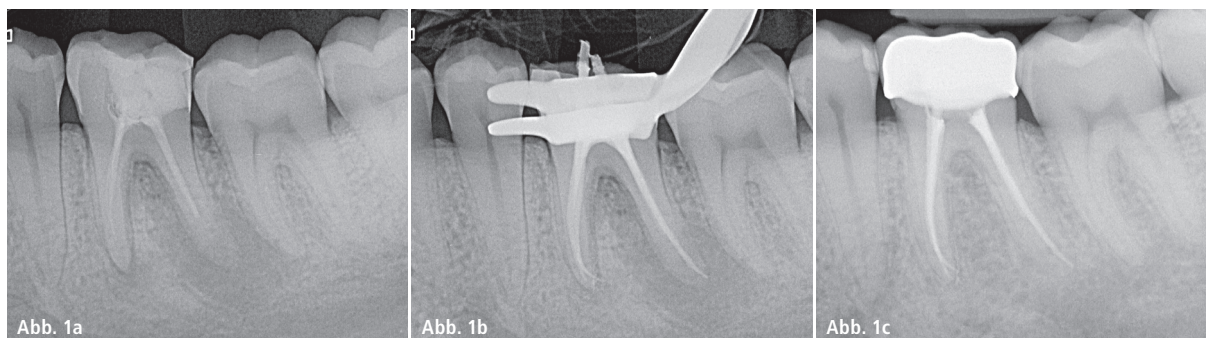
als bestens geeignet erwiesen, da sie die schnellste Entfernung des Wurzelfüllmaterials ermöglichen.<sup>16</sup> Keine der vorgeschlagenen Techniken ist jedoch in der Lage, eine komplette Entfernung von Rückständen aus dem Wurzelkanal zu garantieren. Fest steht, dass eine Kombination verschiedener Methoden eine potenziell bessere Entfernung von Guttapercha und Zement aus dem Wurzelkanal sicherstellen kann.<sup>17</sup>

### Füllungsmaterialien


Es gibt verschiedene Materialien, die üblicherweise für die Füllung des Wurzelkanals benutzt werden.

### Guttapercha

Die Schwierigkeit beim Entfernen von Guttapercha variiert je nach Füllungstechnik, der Länge des Kanals, der Größe des Kanalquerschnitts und von mehr oder weniger ausgeprägten



**Abb. 1a:** Die Röntgenaufnahme einer fehlgeschlagenen endodontischen Behandlung. – **Abb. 1b:** Die neue, dreidimensionale Versiegelung des Wurzelkanalsystems. – **Abb. 1c:** Die Röntgenaufnahme zur Kontrolle der Heilung.



**Abb. 2:** Der Endo ReStart Opener von Komet Dental. – **Abb. 3:** Die Feile Endo ReStart mit einer Länge von 21 mm. – **Abb. 4:** Die Feile Endo ReStart mit einer Länge von 25 mm.

Krümmungen. Unabhängig von der vorher angewandten Füllungs-technik ist es besser, die Guttapercha schrittweise zu entfernen (zunächst aus dem koronalen, dann aus dem mittleren und zum Schluss aus dem apikalen Drittel), um eine unbeabsichtigte Verdrängung von reizenden Substanzen oder der Guttapercha selbst über den Apex hinaus zu verhindern.

#### Träger

Die mit Guttapercha beschichteten Träger, die zur Füllung des Wurzelkanalsystems benutzt werden, waren ursprünglich aus Metall. Im Laufe der letzten Jahre wurden sie durch biokompatibles Plastik ersetzt. Dadurch wurden sie extrem flexibel und können leichter entfernt werden, da sie mit einer Längsnut versehen sind, an welcher der Behandler die Revisionsinstrumente entlanggleiten lassen kann. Für die Entfernung dieser Träger können dieselben Techniken wie für die Entfernung von Guttapercha-Spitzen angewandt werden. Ein Tipp, wie man diesen Vorgang

beschleunigt: Zunächst die Guttapercha, die den Träger umgibt, entfernen.

#### Pasten und Zemente

Bei Zementen, die man im Inneren eines zu revidierenden Wurzelkanals finden kann, hilft es, zu wissen, dass diese in weiche (und daher durchdring- und entfernbare) sowie harte (undurchdring- und manchmal nicht entfernbare) Zemente eingeteilt werden können. Glücklicherweise neigen Konsistenz und Dichte dieser Zemente häufig dazu, sich beim Übergang vom koronalen zum apikalen Anteil schrittweise zu verringern. Bevor sich ein Zahnarzt an die endodontische Revision heranwagt, muss er dem Patienten mitteilen, dass trotz aller Bemühungen, Technik und Können ein Revisionsversuch fehlschlagen kann. Außerdem muss er den Patienten darüber informieren, dass es nach der Revision zu einer Verschlechterung der Symptome kommen kann, auch wenn die Behandlung erfolgreich abgeschlossen wurde. Dies ist jedoch kein Zeichen für eine ungünstige Prognose.

## Neues NiTi-Revisionsystem

Im Herbst 2017 wurde das Revisionsfeilensystem Endo ReStart (Komet Dental) auf den Markt gebracht, das aus zwei rotierenden Nickel-Titan-Instrumenten besteht. Das Instrumentendesign der Feilen ist darauf ausgelegt, möglichst das gesamte Wurzelfüllmaterial zu entfernen. Die Instrumente besitzen alle einen Doppel-S-Querschnitt und sind mit zwei Farbringen codiert (rosa, Durchmesser der Spitze in Übereinstimmung mit der ISO-Codierung).

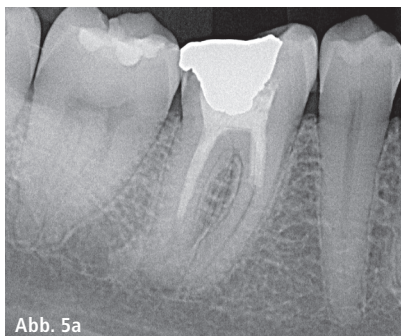
#### Endo ReStart Opener

Der Opener hat eine Gesamtlänge von 15 mm, wobei die Verzahnungslänge nur 5 mm lang ist. Der Durchmesser an der Instrumentenspitze beträgt 0,30 mm (daher ist der zweite Ring der Markierung auf dem Schaft blau), bei einer Konizität von .10. Der Opener ist mit einer speziellen Spitzengeometrie versehen, die in der Lage ist, bereits zu Beginn der Revision auch in sehr hartes, stark komprimiertes Material zu dringen (Abb. 2).

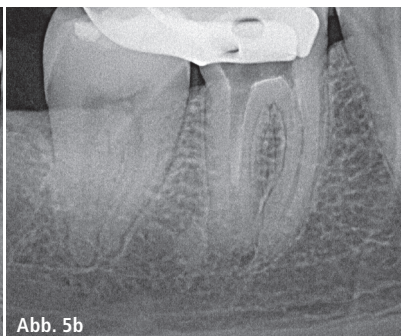
#### Endo ReStart Feilen

Die Feilen sind 21 und 25 mm lang und besitzen einen verzahnten Bereich von 16 mm. Der Durchmesser an der Spitze beträgt 0,25 mm (der zweite Ring ist daher rot). Die Konizität beträgt .05 (Abb. 3 und 4). Die beiden Feilen sind, ebenso wie der Opener, mit einer nicht schneidenden Spitze ausgestattet, die ein schnelles, aber kontrolliertes Durchdringen des Füllungsmaterials garantiert, das aus dem Wurzelkanal entfernt werden soll.

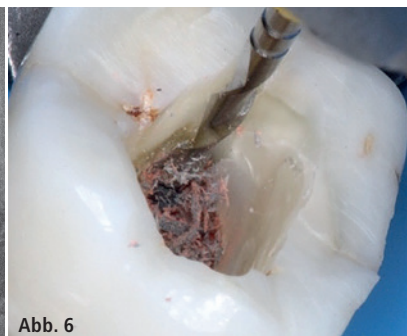
Dank der perfekt abgestimmten Geometrie der Schneiden begünstigt Endo



**Abb. 5a**



**Abb. 5b**



**Abb. 6**

**Abb. 5a:** Die präoperative Röntgenaufnahme. – **Abb. 5b:** Die Röntgenaufnahme vor der Anwendung der Feilen. Dabei ist die Sauberkeit der Wurzelkanäle zu beachten. – **Abb. 6:** Die Feile kommt zum Einsatz.


ReStart die effiziente Ausschabung und den Abtransport des Materials aus dem Kanal. Die größere Anzahl an Windungen auf der Spitze erlaubt es dem Instrument, sich latent in das Wurzelfüllmaterial zu schrauben, während sich auf dem Arbeitsteil der Abstand zwischen den Windungen schrittweise erhöht (sog. „Dynamic twist“; Abb. 5a und b). Das erlaubt eine optimale Entfernung des Materials und eine ständige Kontrolle des Instrumentes. Endo ReStart kann in jedem endodontischen Mikromotor mit kontinuierlicher Rotation verwendet werden, wobei eine Geschwindigkeit von 300/min und ein Drehmoment von 1,8 Ncm empfohlen sind.

Tipps zur Anwendung

Nachdem eine sorgfältige Öffnung der Zugangskavität geschaffen und der Eingang des Wurzelkanals freigelegt wurde, wird zunächst der Opener eingesetzt. Dank seiner speziellen Spitze und hoher Stabilität ist dieses Instru-

ment in der Lage, auch in sehr harte und stark komprimierte Materialien einzudringen, wie man sie häufig am Eingang des zu behandelnden Wurzelkanals vorfindet. Der Opener sollte nur im ersten koronalen Drittel des Kanals arbeiten. Er wird also vorbereitend eingesetzt und schafft eine Art „Einladung“ für das nachfolgende Instrument, die Feile. Je nach Länge des Kanals entscheidet sich der Zahnarzt für das Instrument in 21 mm (bei kürzeren Kanälen) oder 25 mm Länge (bei längeren Kanälen; Abb. 6). Aufgrund ihres Querschnitts und des Tapers .05 sind die Instrumente sehr flexibel und daher auch für den Gebrauch von gekrümmten Kanälen geeignet. Nachdem das Füllungsmaterial aus dem Wurzelkanal entfernt wurde, kann wie bei einer normalen endodontischen Behandlung mit der Festlegung der Arbeitslänge und der Bearbeitung des Wurzelkanals gemäß der vom Zahnarzt bevorzugten Aufbereitungstechnik fortgefahen werden.

Erstveröffentlichung: *Endo Tribune, The World's Endodontics Newspaper, Italian Edition, November 2017, S. 1–2*



Kontakt

**Dr. Giuseppe Squeo**

Via G. Murat 98  
70123 Bari, Italien  
giuseppesqueo2@virgilio.it

**Komet Dental  
Gebr. Brasseler GmbH & Co. KG**

Trophagener Weg 25  
32657 Lemgo  
info@kometdental.de  
www.kometdental.de

ANZEIGE

DVDs

helfen, up to date zu bleiben!  
Jetzt bestellen!

69,- € pro DVD

zzgl. MwSt. und Versandkosten



**WEIHNACHTS-AKTION**  
Preis pro DVD  
**69,-€\***  
statt 99,- €  
gültig bis 31.12.17

BESTELLUNG AUCH  
ONLINE MÖGLICH



www.oemus-shop.de

Bitte DVDs auswählen! ▼

Implantologische Chirurgie von A-Z  
Anzahl: \_\_\_\_\_

Biologische Zahnheilkunde  
Anzahl: \_\_\_\_\_

Endodontie praxisnah  
**Basics**  
Anzahl: \_\_\_\_\_

Unterspritzungstechniken  
Anzahl: \_\_\_\_\_

Sinuslift und Sinuslifttechniken von A-Z  
Anzahl: \_\_\_\_\_

Endodontie praxisnah  
**Advanced**  
Anzahl: \_\_\_\_\_

Chirurgische Aspekte der rot-weißen Ästhetik  
Anzahl: \_\_\_\_\_

Minimalinvasive Augmentations-techniken – Sinuslift, Sinuslift-techniken  
Anzahl: \_\_\_\_\_

Veneers A-Z  
Anzahl: \_\_\_\_\_

Faxantwort an  
**0341 48474-290**

Name/Vorname \_\_\_\_\_

Straße/Hausnummer \_\_\_\_\_

PLZ/Ort \_\_\_\_\_

Telefon/E-Mail \_\_\_\_\_

Unterschrift \_\_\_\_\_

Stempel

EJ 4/17