


Waren Keramikimplantate in der Vergangenheit eher eine Domäne der ganzheitlichen Zahnmedizin, stellen sie heute ebenfalls in der allgemeinen implantologischen Praxis eine Ergänzung und Erweiterung des Behandlungsspektrums dar. Folglich sind auch auf renommierten Fachkongressen oder in Fachpublikationen immer mehr Beiträge zu Keramikimplantaten zu finden. Die Gründe hierfür wurden bereits mehrfach in der Fachliteratur beschrieben.¹ Nicht nur die zunehmende Nachfrage seitens der Patienten spielt dabei eine Rolle, sondern das Material Zirkon bringt auch konkrete fachliche Vorteile mit sich.²



Next Generation – das zweiteilig verschraubte Keramikimplantat

Dr. Jens Tartsch

Die verbesserte Ästhetik ist eines der Hauptargumente der Befürworter von Keramikimplantaten. Natürlich kann aber auch mit Titanimplantaten eine hervorragende Ästhetik erzielt werden – sofern eine ausreichende Schleimhautdicke von mindestens 2 mm vorhanden ist. Anderenfalls kann es bei einem dünnen gingivalen Phänotyp zu einem grauen Durchschimmern von Abutment oder Implantat kommen.³ Die Lösung wäre in solchen Fällen die Verwendung von vollkeramischen Abutments, welche jedoch in Verbindung mit Titanimplantaten zu Abrieb bis hin zur Zerstörung des Implantat-Interfaces führen können. Die alternative Verdickung der Mukosa durch Bindegewebsgraft bedeutet einen weiteren Eingriff mit entsprechender Morbidität für den Patienten. Beides kann durch den Einsatz von Keramikimplantaten vermieden werden. Aus der klinischen Erfahrung heraus ist jedoch das wesentliche Argument für Keramikimplantate die hervorragende und nahezu durchgängig entzündungsfreie periimplantäre Weichgewebssituation. Auch wenn dem Keramikimplantat entsprechende Langzeitevidenz noch fehlt, liegen bereits die ersten

Fünf-Jahres-Ergebnisse vor.⁴ Periimplantitis wurde bei Keramikimplantaten bisher klinisch nicht beobachtet.⁵ Gründe hierfür sind nach ersten Erkenntnissen die exzellenten biologischen Eigenschaften der Keramik: eine geringe bakterielle Adhäsion an Keramikoberflächen, signifikant bessere periimplantäre Weichgewebsdurchblutung sowie keine Biokorrosion mit Freisetzung von TiO_2 -Partikeln und nachfolgender Gewebsreaktion, wie es in neueren Studien bei Titanimplantaten bereits beobachtet wurde.^{6–10}

Moderne Keramikimplantatsysteme

Die genannten Vorteile und die gestiegene Nachfrage haben zu einer rasanten Weiterentwicklung vor allem im Bereich des Materials und des Oberflächendesigns der Implantate geführt. Moderne Herstellungsverfahren (HIP – Hot Isostatic Postcompaction) und die Kombination von Zirkondioxid mit anderen Keramiken, wie Yttrium und Aluminiumoxid, ermöglichen heute Biegefestigkeiten von 1.200 MPa (Y-TZP-A, 0,5 % Al_2O_3) bis zu 2.000 MPa (ATZ, 20 % Al_2O_3).^{11,12} Moderne raue Ober-

flächengestaltung durch Edelkorundstrahlung, thermische Säureätzung, Lasermodulation oder Vorabstrukturierung der Pressform sorgen für eine den Titanimplantaten nahezu gleichwertigem Bone-Implant-Contact (BIC) und damit zu gleichwertiger Osseointegration.¹³

Die hier beschriebene Entwicklung der Keramikimplantologie und deren zunehmende Relevanz wurden auch von der Industrie erkannt. Fast alle renommierten Implantatanbieter haben derzeit auch Keramikimplantate in ihr Produktportfolio aufgenommen. Materialbedingt sind dabei heute noch die Mehrzahl der angebotenen Keramikimplantate einteilige Systeme. Abutment und Implantat bestehen aus „einem Stück“ (Monoblock), wodurch sie als hermetisch dicht gelten (keine separate Abutmentverbindung, kein Implantat-Interface). Sie haben den Vorteil, dass sie in der Versorgung der gewohnten Tätigkeit des Zahnarztes mit Abformung und Zementierung einem natürlichen Zahn sehr nahe kommen.

Jedoch kann die restaurative Versorgung auf einteiligen Implantaten eben nur durch Zementieren der Restauration

erfolgen, welche daher nicht reversibel bzw. flexibel ist. Die Implantatschulter definiert die Lage des Kronenrandes und entspricht der Zementfuge. Nachdem die Zemententfernung 1,0 mm bis 1,5 mm subgingival nicht mehr zuverlässig gewährleistet werden kann, sollte die Implantatschulter und damit der Kronenrand möglichst epigingival platziert werden.¹⁴ Im Frontzahnbereich ist eine epigingivale Platzierung der Implantatschulter jedoch aus ästhetischen Gründen nur in seltenen Fällen möglich. Kommt es zu supragingival liegender Implantatschulter oder ist die Implantatachse für die prothetische Restauration falsch ausgerichtet, kann dies nur durch das Beschleifen des Implantates korrigiert werden. Dies birgt jedoch das Risiko einer Verletzung der Materialstruktur (Phasentransformation durch Mikrocracks) des gesamten Implantatkörpers.

Dies sind unter anderem auch Gründe, warum auch in der modernen Titanimplantologie zweiteilige Systeme als Goldstandard gelten und einteilige Titanimplantate nur noch in seltensten spezifischen Indikationen zu finden sind. Zweiteilige Systeme decken fast alle Indikationen ab, ermöglichen unbelastete Einheilphasen sowie einzeitige, augmentative Verfahren, sie sind reversibel und flexibel.

Herausforderung „Zweiteiligkeit“

Diese Argumente und Prinzipien gelten natürlich gleichermaßen in der Implantologie mit Keramikimplantaten. Nach wie vor stellt jedoch die Verbindung von hartem, nicht elastischem Zirkonabutment mit hartem, nicht elastischem Zirkonimplantat eine große Herausforderung für die „Zweiteiligkeit“ der Systeme dar.

Ein Pionier der zweiteiligen Zirkonimplantate ist die Firma Dentalpoint aus der Schweiz. Sie beschäftigt sich ausschließlich mit zweiteiligen Keramikimplantaten und brachte bereits 2006 das erste zweiteilige Keramikimplantat „ZERAMEX® Classic“ auf den Markt. Nach den Erfahrungen aus Studien, u. a. mit den Hochschulen in Genf und

Bern, erfolgte die Weiterentwicklung zum „ZERAMEX® T“, einem konischen Zirkonimplantat mit hoher Primärstabilität. Auch heute noch wird dieser Implantattyp mit verbesserter Abutmentverbindung als „ZERAMEX® T Lock“ erfolgreich angeboten. Bei allen Generationen dieses Implantates erfolgte jedoch die Abutmentconnection durch ein Verkleben des Abutments mit dem Implantat. Man konnte somit die Vorteile eines zweiteiligen Systems, wie unbelastete Einheilphase, primärer Wundverschluss bei einzeitigen augmentativen Maßnahmen und flexible Abutmentauswahl, nutzen. Jedoch wird ein verklebtes zweiteiliges Implantat nach der Abutmentconnection zu einem einteiligen Implantat und unterliegt dann denselben Grundsätzen: Zementieren der Restauration, nicht mehr reversibel/flexibel und Lage Implantatschulter epigingival/Tissue Level.

Metallfreie Verschraubung

Eine wie bei Titanimplantaten übliche verschraubte Verbindung von Abutment und Implantat ermöglicht ein viel breiteres Indikationsspektrum. Keramik ist jedoch auf Druckkräfte stärker belastbar als auf Zug- oder Biegekräfte, welche bei Innenverbindungen und Metallverschraubungen auftreten können.¹⁵ Im Jahr 2013 wurde daher das ZERAMEX® P6 (Abb. 1) auf den Markt gebracht, welches sich mit seinem neuen Material ATZ (A-lumina T-houghend Zirconia mit 2.000 MPa Biegefestigkeit) bis heute bewährt hat. Durch einen Außenhex als Implantat-Abument-Interface werden interne Kräfte und Spannungsspitzen im Implantatkörper vermieden.¹⁶ Einen vollkommen neuen Ansatz birgt vor allem die metallfreie VICARBO-Schraube aus hochfester Karbonfaser (60 Prozent) und abgerundeten Gewindegängen. Laut Herstellerangaben erlaubt diese Schraube Anzugskräfte von bis zu 85 Ncm (empfohlen 25 Ncm). Auftretende Kräfte werden im Sinne eines Federelementes abgefangen und gleichmäßig im Implantatkörper verteilt. Die Außengeometrie des Implantates entspricht exakt der Außengeometrie

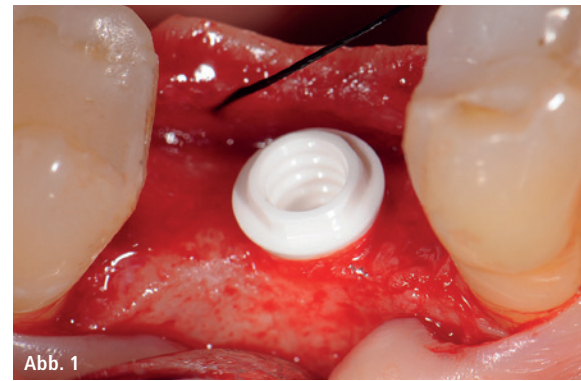


Abb. 1



Abb. 2



Abb. 3

Abb. 1: ZERAMEX® P6-Implantat Regio 46 bei derselben Patientin kontralateral der Fallpräsentation Regio 36. – **Abb. 2:** ZERAMEX® XT mit Abutment. Die Abumentzinnen dienen lediglich der Rotationssicherung und nicht der Kraftübertragung. – **Abb. 3:** VICARBO-Schraube P6 (links) und XT (rechts).

des Straumann® SP-Implantates. Daher ist auch das chirurgische Protokoll das gleiche wie das Protokoll des Straumann® SP und kann mit demselben chirurgischen Instrumentarium gesetzt werden. Folglich unterliegt es jedoch auch denselben Indikationen und Kontraindikationen wie das Straumann® SP-Implantat: Der klassische tulpenförmige Halsbereich ist vor allem als „Tissue Level-Implantat“ für die Indikation „Molarenregion“ geeignet. Da verschraubt und zementfrei gearbeitet werden kann, kann das

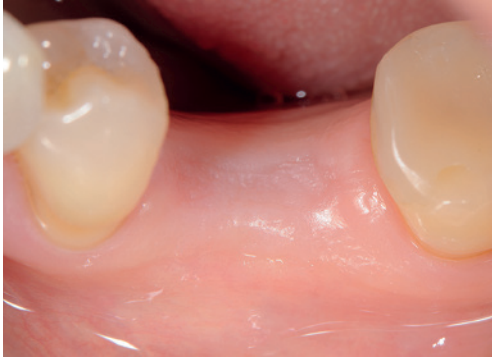

Abb. 4: Operationssitus vier Monate nach Exzision.

Implantat vor allem im Frontzahnbe- reich auch nahezu epikrestal platziert werden. Jedoch führt dies wie bei dem SP-Implantat zu einem Bone Re- modelling im Bereich des Implantat- halses, womit es für den ästhetischen Frontzahnbereich weniger geeignet erscheint. Aufgrund der tief ansetzen- den und weiten Gewindgänge mit nicht allzu hoher Primärstabilität ist es vor allem für verzögerte Sofort- und Spätimplantation und nicht für Sofor- timplantation geeignet.

In logischer Konsequenz führte diese Indikationseinschränkung zur Entwick- lung des dritten Mitgliedes der Produkt- familie: dem ZERAMEX® XT-Implantat. Mit diesem Implantat wurden die Vorteile der beiden bereits bewähr- ten Systeme kombiniert: der konische, hoch primärstabile Implantatkörper wurde mit der metallfreien, reversiblen VICARBO-Schraube sowie der hohen Festigkeit der ATZ-Keramik (2.000 MPa) versehen. Neu hinzugekommen ist die „Bolt-in-Tube“-Innenverbindung. Die

vier am Abutment angebrachten Zin- nen stehen bei vertikaler oder horizon- taler Belastung außer Kontakt mit dem Implantatkörper. Sie dienen ausschließ- lich der Rotationsicherung des Abut- ments auf dem Implantat (Abb. 2), nehmen keine Kräfte auf und können daher sehr grazil gestaltet werden. Ver- tikale und horizontale Kräfte werden als Druckkräfte von auf der nach innen abgeschrägten Implantatschulter auf- genommen. Auf diese Weise werden Spannungsspitzen im Implantatkörper vermieden. Die Verbindung durch die VICARBO-Schraube unterliegt den gleichen Prinzipien wie das ZERAMEX® P6-Implantat. Die XT-Schraube konnte dabei aufgrund der Implantatgeometrie bei gleicher Leistung deutlich schmaler (Durchmesser des Schraubenkopfes 2,8 mm) gefertigt werden (Abb. 3), was einen gängigen Implantatdurch- messer von 4,2 mm ermöglicht.

Da bereits positive Erfahrungen so- wohl zum Osseointegrationsverhalten und zu der Implantatgeometrie des ZERAMEX® T, als auch zur Stabilität der VICARBO-Schraube des ZERAMEX® P6 vorlagen, wurde präklinisch zusätz- lich die neue Bolt-in-Tube-Verbindung nach ISO 14801 geprüft. Das in dieser dynamischen Ermüdungsprüfung mit 375 Ncm positive Ergebnis (lt. Herstel- lerausgaben) und die bereits erfolgte CE-Zertifizierung ließen nun einen Ein- satz des ZERAMEX® XT in ersten klini- schen Pilotfällen zu, und in der Praxis konnte das weltweit erste ZERAMEX® XT-Implantat inseriert werden.

Patientenfall

Ausgangssituation

Im April 2016 stellte sich eine 56-jäh- rige Patientin mit gutem Allgemein- zustand mit dem Wunsch nach Ersatz des Zahnes 46 vor. Der Zahn 46 wurde bereits circa ein Jahr zuvor, aufgrund immer wiederkehrender Zahnschmer- zen, alio loco entfernt. Da die Patien- tin einen von einem Dermatologen ausgestellten Allergiepass auf Alumi- nium hatte und ihrer Meinung nach Titanimplantate Aluminium enthalten, kam für sie nur ein Keramikimplantat infrage. Ganz unrecht hatte sie mit ihrer Vermutung dabei nicht: Implan- tate aus Titan Grad 5 enthalten bis zu 6 Prozent Volumenanteil Aluminium. Das von den meisten Anbietern für den Implantatkörper verwendetet Reintitan Grad 4 enthält zwar kein Aluminium, jedoch bestehen die Abutments aus Titan Grad 5 oder sind aus einer Titan- Aluminium-Niob-Legierung (TAN) ge- fertigt. Ein vollkeramisches Abutment wäre im Molarenbereich kontraindiziert. Bei ausreichendem Knochenan- gebot wurde folglich im Juni 2016 ein ZERAMEX® P6-Implantat inseriert und im Oktober 2016 mit einer verschraub- ten metallfreien Einzelkrone versorgt. Im Rahmen der präoperativen radio- logischen Diagnostik (OPG) für die Implantation 46 ließ sich bei nicht ein- deutiger Vitalität als Zufallsbefund eine periapikale Aufhellung der mesiobuk- kalen Wurzel an Zahn 36 feststellen. Die Patientin wurde hierüber informiert und ausführlich über notwendige en- dodontische Maßnahmen aufgeklärt, konnte sich jedoch zunächst nicht zur einer Behandlung des Zahnes 36 durchringen.

Erst nach Eingliederung der Krone auf dem Implantat 46 stimmte sie im Okto- ber 2016 einer Therapie zu, jedoch kam für sie die empfohlene endodontische Behandlung nicht infrage. Die Patientin bestand auf die Entfernung des Zahnes und den Ersatz durch ein weiteres Ker- amikimplantat. Geplant war zunächst, circa vier Monate nach Exzision, ein weiteres Implantat zu inserieren.

Anfang November 2016 wurde der Zahn 36 folglich unter Lokalanästhe-

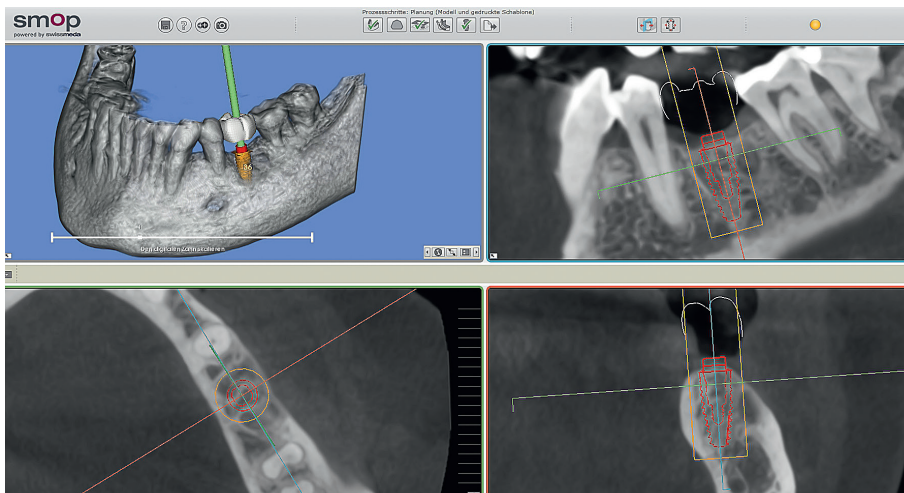


Abb. 5: Planung Implantatdimension und Position über SMOP.



Abb. 6




Abb. 7

Abb. 6: XT-Profilbohrer farbcodiert mit Karbonbeschichtung. – **Abb. 7:** Pilot- und Profilbohrer: enossale Länge 10 mm zzgl. 0,6 mm im Halsbereich.

sie unter Separieren der mesialen und distalen Wurzel schonend entfernt und die Wunde nach Kürettage der Alveole mit einer stabilisierenden Kreuznaht versorgt. Der Wundheilung verlief komplikationslos.

Als sich die Patientin vier Monate nach der Extraktion für die Weiterbehandlung vorstellte, zeigten sich ideale Weich- und Hartgewebsverhältnisse (Abb. 4), welche sich als Standard-situation für eine erste klinische Anwendung des Keramikimplantates ZERAMEX® XT anboten. Die Patientin wurde ausführlich über die Situation als „Pilotpatientin“, die Risiken und die noch fehlende Evidenz mit diesem Implantattyp aufgeklärt. Wohl nicht zuletzt aufgrund der positiven Erfahrungen mit dem Implantat 46 stimmte sie der Insertion zu.

Präoperative Planung

Die Auswahl des Implantates erfolgte mittels 3-D-Planungssoftware (SMOP, Swissmeda AG; Abb. 5). Auch wenn, wie in diesem Falle, kein schablonen-navigierter Eingriff vorgesehen war, erlaubt diese Software eine sichere prä-operative Planung. Zwar entspricht die Implantatgeometrie des Straumann Bone Level Tapered-Implantat nicht exakt der Geometrie des ZERAMEX® XT, jedoch lassen sich durch Verwendung der Bone Level Tapered-Schablone annähernd analog Länge, Durchmesser und Position auswählen.

In diesem Fall konnte ein Implantat mit einem Durchmesser von 4,2 mm und der Länge 10 mm vorgesehen werden. Die angegebene Länge entspricht dem

enossalen Anteil des Implantates. Zu beachten ist, dass zum enossalen Anteil noch ein auslaufend geätzter Halsbereich mit 1,6 mm Höhe zur Berücksichtigung der biologischen Breite hinzukommt. Folglich weist ein 10-mm-Implantat de facto eine Gesamtlänge von 11,6 mm auf. Bei einer geringen Mukosadicke kann das Implantat jedoch 1 mm tiefer platziert werden, sodass nur noch ein Halsbereich von 0,6 mm suprakrestal verbleibt und der enossale Anteil nun 11 mm beträgt. Über die Veränderung der Abutmenthöhe lässt sich dieser Umstand zuzüglich 1 mm Gingivahöhe des Abutments zuverlässig planen. Für die Pilotphase standen zunächst nur Implantate mit lediglich 0,6 mm Halsbereich zu Verfügung.

Chirurgischer Eingriff

Unter Lokalanästhesie und nach krestaler Schnitfführung erfolgten die Aufklappung und die Aufbereitung des Implantatbettes gemäß dem chirurgischen Protokoll. Aufgrund der analogen Implantatgeometrie entspricht dieses dem Protokoll des ZERAMEX® T. Nach Ankrönung mit dem Rosenbohrer erfolgte unter Beachtung der korrekten Implantatachse die erste Bohrung mit dem Pilotbohrer Durchmesser 2,3 mm auf die geplante Länge von 10 mm. Für die unterschiedlichen Längen stehen in der Folge formkongruente Profilbohrer zur Verfügung. So wird für die weitere Aufbereitung zunächst der Profilbohrer „small“ Länge 10 mm und Durchmesser 3,3 mm (Farbcodierung pink), danach

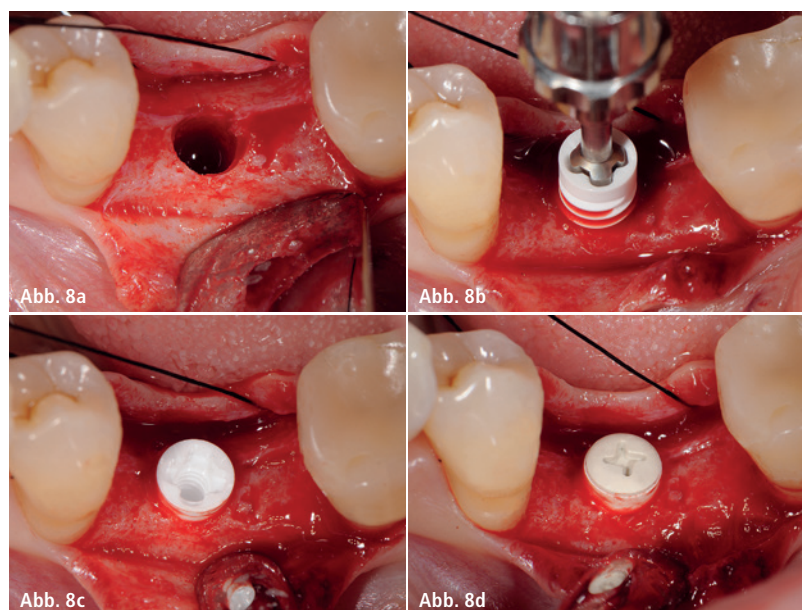


Abb. 8a: Aufbereitetes Implantatbett nach Gewindeschnitt. – **Abb. 8b:** Insertion mit Bolt-in-Tube-Einbringinstrument 30 Ncm. – **Abb. 8c:** Implantat in situ, Halsbereich 0,6 mm suprakrestal. – **Abb. 8d:** Die flache Einheilkappe erlaubt einen primären Wundverschluss.

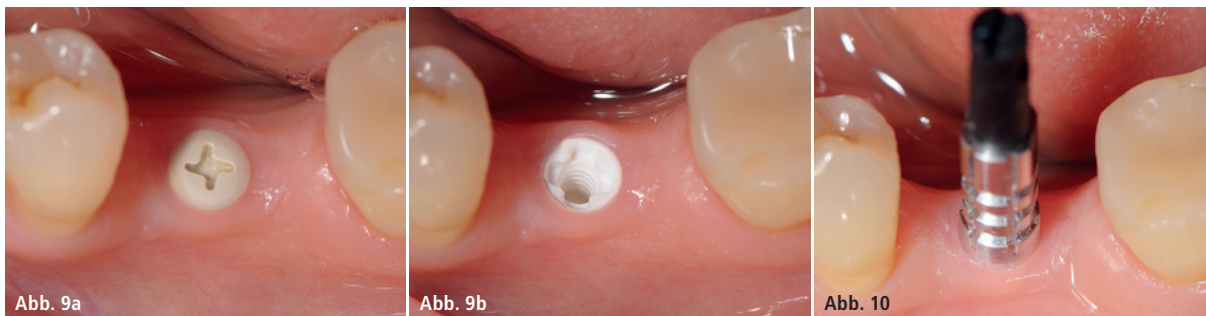

Abb. 9a: Übergangsphase mit Gingivaformer XT. – **Abb. 9b:** ZERAMEX® XT-Implantat vor der Abformung. – **Abb. 10:** Präzise Abdrucknahme durch offene Abformung.

der Profilverbohrer „regular“ Länge 10 mm und Durchmesser 4,2 mm (Farbcodierung grün) ausgewählt (Abb. 6). Die untere Schulter des Profilverbohrers entspricht hierbei der enossalen Länge des Implantates ohne den Halsbereich (Abb. 7). Da das Implantat nicht selbstschneidend ist und beim Eindrehen des Implantates der Werkstoff Keramik keine Temperatur ableitet, wie ein Titanimplantat, muss als letztes Instrument der Gewindeschneider auf die gesamte Implantatlänge eingesetzt werden (Abb. 8a). Das Implantat wurde im Anschluss mit einem Torque von 30 Ncm 0,6 mm suprakrestal platziert. Für das Einbringen des Implantates steht ein neues zur Bolt-in-Tube-Innenverbin-

dung formschlüssiges Eindrehinstrument zur Verfügung, wodurch eine optimale Kraftübertragung gewährleistet ist (Abb. 8b und c). Die Einheitskappen sind deutlich flacher als bei dem ZERAMEX® P6-Implantat und ermöglichen einen einfachen primären Wundverschluss (Abb. 8d).

Prothetische Phase

Die klinische Erfahrung zeigt, dass sich für Keramikimplantate wie für Titanimplantate eine Einheitszeit von drei Monaten bewährt hat. Aufgrund des Pilotcharakters erfolgte jedoch im vorliegenden Fall erst nach vier Monaten der Reentry mit krestaler Inzision und Einbringen des Gingivaformers. Nach

Abheilung der Weichgewebe (Abb. 9a und b) konnte zwei Wochen später offen abgeformt (Abb. 10) und das Meistermodell erstellt werden. Da es sich um ein zweiteiliges Implantatsystem handelt und die Abutments ebenfalls aus hochfester ATZ-Keramik bestehen, lassen sich diese – falls notwendig – entweder in der Praxis oder im Dentallabor durch Beschleifen individualisieren. Im vorliegenden Fall wurde die Abutmentschulter moderat an den Gingivaverlauf angeglichen und die Abutmenthöhe reduziert (Abb. 11). Im CAD/CAM-Verfahren wurde eine monolytische Zirkonkrone aus Zolid FX (Fa. Amann Girrbach) mit okklusalem Zugang zum Schraubenkanal gefertigt (Abb. 12).

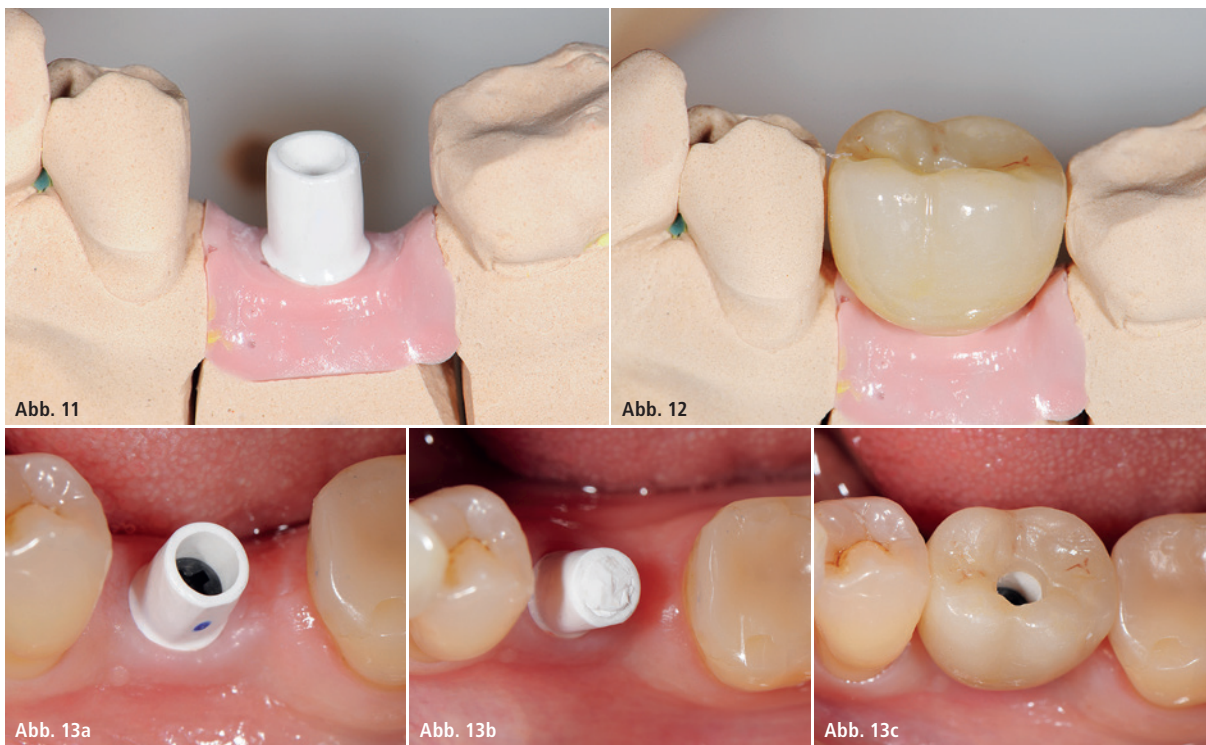


Abb. 11: Individualisiertes Abutment auf Meistermodell. – **Abb. 12:** Monolytische Zirkonkrone mit okklusaler Verschraubung. – **Abb. 13a:** Überprüfung des Abutments in situ. – **Abb. 13b:** Verschluss des Schraubenkanals mit Teflonband als Vorbereitung zur Verklebung. – **Abb. 13c:** Restauration verklebt in situ, Teflonband durch Schraubenkanal bereits entfernt.



HI-TEC IMPLANTS

KOMPATIBEL ZU FÜHRENDEN IMPLANTATSYSTEMEN

Compatible with
exocad



Beispielrechnung Einzelzahnversorgung

Implantat inkl.
Deckschraube..... 95,-
Abheilpfosten..... 15,-
Einbringpfosten =
Abdruckpfosten..... 0,-
Modellimplantat ... 14,-
Ti-Aufbau..... 43,-
bzw. CAD/CAM Kleb Basis

EURO

167,-*

*ohne Mindestabnahme!

HIER GEHT FÜR SIE DIE SONNE AUF!



Das HI-TEC Implantatsystem bietet allen Behandlern die **wirklich** kostengünstige Alternative und Ergänzung zu bereits vorhandenen Systemen.

HI-TEC IMPLANTS · Vertrieb Deutschland · Michel Aulich · Veilchenweg 11/12 · 26160 Bad Zwischenahn
Tel. 04403-5356 · Fax 04403-93 93 929 · Mobil 01 71/6 0 80 999 · michel-aulich@t-online.de · www.hitec-implants.de

HI-TEC IMPLANTS

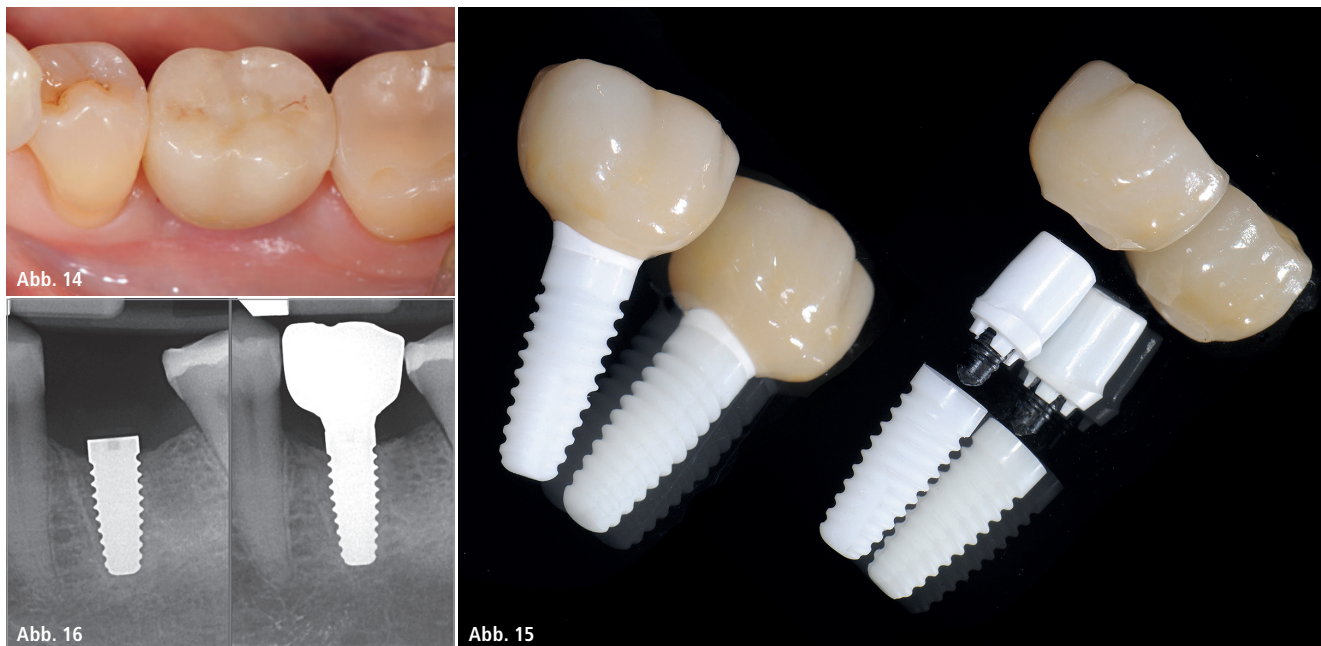


Abb. 14: Krone mit Kompositverschluss des Schraubenzugangskanals. – **Abb. 15:** ZERAMEX® XT – the next Generation. – **Abb. 16:** Postoperative Röntgenkontrolle vier Monate nach Versorgung.

Analog einer Titanklebebasis wurde die Restauration mit dem Abutment verklebt (RelyX™ Unicem, 3M ESPE). Um jegliche möglichen internen Spannungen der keramischen Implantat-Abutment-Verbindung zu vermeiden, geschieht dies intraoral im Mund der Patientin (Abb. 13a–c). Die mit dem Abutment verklebte Restauration konnte nun entnommen, Zementüberschüsse sicher entfernt und der Übergang poliert werden. Für die definitive Eingliederung ist der für die Abtumentschraube vorgegebene Anzugstorque von 25Ncm einzuhalten. Nach Auffüllen des Schraubenkanals mit Teflonband wurde die Zugangskavität in üblicher Weise mit Composite verschlossen (Abb. 14).

Das Ergebnis ist eine metall- und zementfreie, verschraubte und reversible Einzelzahnrestauration (Abb. 15). Eine radiologische Kontrollaufnahme wurde jeweils postoperativ und vier Monate später bei Eingliederung der Restauration angefertigt. Im Vergleich zeigten sich stabile periimplantäre Knochenverhältnisse (Abb. 16). Ein weiterer Vergleich wird zur ersten Jahreskontrolle erfolgen.

Resümee

Haben sich die Keramikimplantate durch die rasante Weiterentwicklung in Erfolgsraten, Material und Oberflächengestaltung den Titanimplantaten

bereits deutlich angenähert, können nun auch, wie im vorliegenden Fall geschildert, die hinsichtlich Titanimplantaten gewohnten chirurgischen und prothetischen Protokolle übernommen werden. Dies ist sicherlich ein wichtiges Argument für die weitere zukünftige Akzeptanz von Keramikimplantaten in der implantologischen Praxis. Das neue Keramikimplantat (ZERAMEX® XT) weist aufgrund seines konischen Implantatkörpers und der engen Gewindgänge eine hohe Primärstabilität auf und kann wegen der Option einer zementfreien Verschraubung wahlweise Bone Level platziert werden. Damit schließt sich eine Lücke: Neben dem bereits für den Seitenzahnbereich bewährten ZERAMEX® P6 scheint nun mit dem ZERAMEX® XT auch für den ästhetischen Frontzahnbereich eine metallfreie und flexible Alternative zur Verfügung zu stehen (Abb. 17). Weitere klinische Studien müssen folgen.

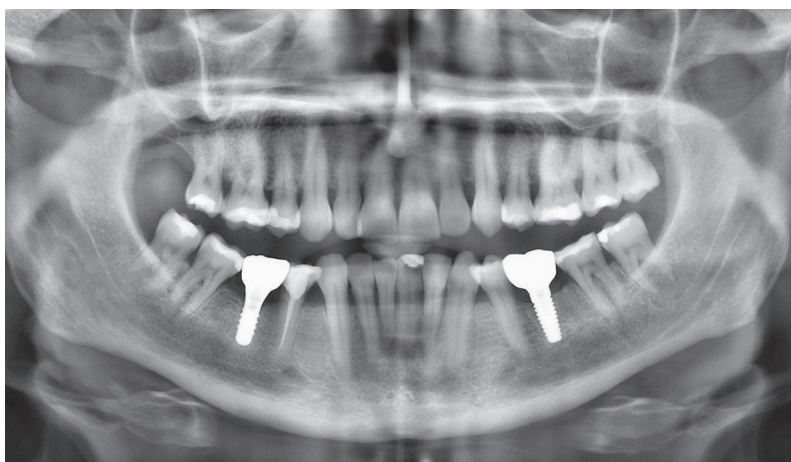
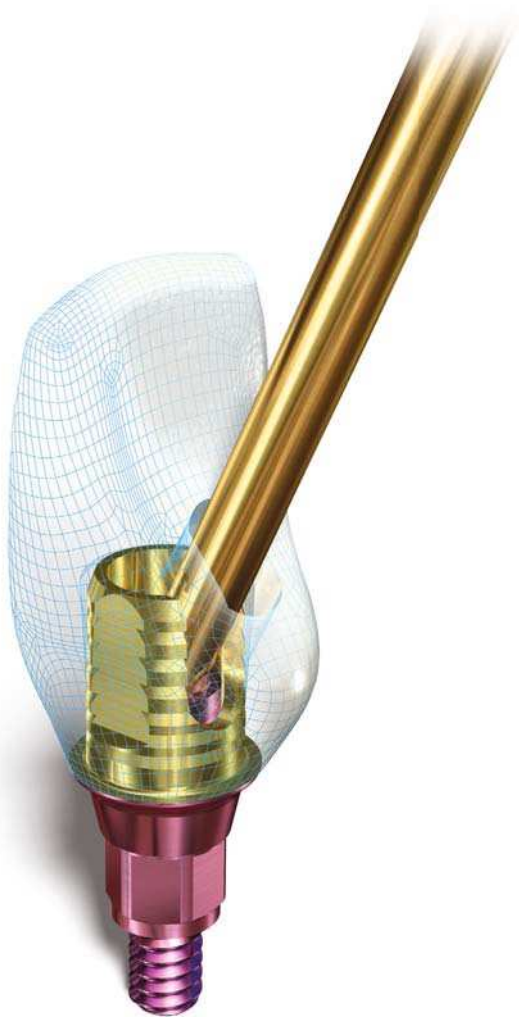


Abb. 17: Eine Besonderheit – beide ZERAMEX®-Systeme in demselben Kiefer: P6 (46) und XT (36).

Kontakt **Dr. Jens Tartsch**
 Kreuzstr. 2
 8802 Kilchberg, Schweiz
 Tel.: +41 44 7154877
 dr.tartsch@zahnarzt-kilchberg.ch
 www.zahnarzt-kilchberg.ch

Beauty Done Better

Die SMARTbase CAD/CAM-Abutments von Implant Direct verbinden eine **hervorragende Ästhetik** für Patienten mit **mehr Wahlfreiheit** für Ihre Restaurationen. Sie sind für digitale und konventionelle Herstellungsverfahren geeignet.



Off-Axis Option für optimierten Zugang

- Null bis 25 Grad Achsenabweichung für eine diskrete Zugangskavität im Frontzahnbereich
- Erleichterter Zugang für das prothetische Off-Axis Werkzeug im platzbegrenzten Seitenzahnbereich
- Verlegen der Austrittslöcher nach palatinal für eine ausgezeichnete Ästhetik und Funktionalität

Natürliches Aussehen der Restauration durch Zweifarbigkeit

- Dank der goldfarbenen Eloxierung können transluzentere Restaurationsmaterialien verwendet werden
- Die rosafarbene Eloxierung der Titanbasis bewirkt eine natürlichere Harmonie mit dem Zahnfleisch
- Die Möglichkeit, dass graues Basismaterial durchscheint, wird deutlich reduziert



Kompatibel mit Zimmer Biomet Dental,
Nobel Biocare und Straumann

Mit und ohne Rotationsschutz für Swish™,
Legacy™, InterActive™ und RePlant® erhältlich



NEU: Abutments ohne Rotationsschutz

- Vereinfachte Brückenversorgungen – auch bei vollständig unbezähntem Kiefer
- Flexible Auswahl der Höhe des Aufbaus entsprechend der geplanten Konstruktion

SMARTbase bestellen:

www.implantdirect.de | 00800 4030 4030