Dentale Implantate

zur skelettalen Verankerung im digitalen Workflow

Ein Beitrag von Priv.-Doz. Dr. Dr. Marc Schätzle[1], Dr. Goran Markic[1], Dr. Sven Mühlemann[2], ZT Thomas Bussmann[3], ZT Guido Pedroli[1] und Thomas Wagner[4].

In der Kieferorthopädie konnten sich digitale Technologien dank ihrer Vorteile schon seit Längerem etablieren. Die optische Abformung mithilfe eines intraoralen Scanners erlaubt es, Modelle digital zu erstellen und diagnostische Fragestellungen virtuell zu beantworten. Heute werden, basierend auf virtuellen Modellen, zunehmend festsitzende oder abnehmbare Apparaturen mithilfe von CAD/CAM (Computer Aided Design/Computer Aided Manufacturing) hergestellt.

Obwohl bereits vor 25 Jahren die erste wissenschaftliche Publikation über das Gaumenimplantat veröffentlicht wurde (Triaca 1992) und der Einsatz digitaler Technologien in der Implantologie bereits seit Langem möglich ist, gab es bisher keine geeignete Software, die es ermöglichte, die benötigte kieferorthopädische Verankerung digital zu planen und herzustellen. Anhand eines klinischen Falls soll im Folgenden der digitale Workflow für kieferorthopädische Apparaturen zur skelettalen Verankerung vorgestellt werden.

Abb. 1: Dreieckförmiger Orthosystem®-Implantatkopf (Straumann AG, Basel/Schweiz) zur Verbindung mit der Suprastruktur (links). Tissue Level Implantat, Standard Plus, Ø 4,1 mm, Länge 4 mm, Plattform RN – Regular Neck, Schulter-Ø 4,8 mm (Straumann AG, Basel/Schweiz) (rechts).

Gaumenimplantate (Triaca 1992; Wehrbein, Glatzmaier et al. 1996) wie das Orthosystem® (Abb. 1, links) (Straumann AG, Basel/Schweiz), bieten eine verlässliche ossäre Verankerung und sind jeglichen anderen zahngestützten und skelettalen Verankerungen überlegen (Schätzle, Männchen et al. 2009). Die einfache Handhabung, die geringe Belastung bei der Insertion und das nichtinvasive Entfernen des palatalen Implantats sowie die hohe Erfolgsrate (Jung, Wehrbein et al. 2007; Männchen und Schätzle 2008; Jung Kunkel et al. 2009; Schätzle, Männchen et al. 2009; Asscherickx, Vannet et al. 2010; Jung, Kunkel et al. 2012; Züger, Pandis et al. 2014) sind unabdingbar für die hohe Akzeptanz dieser Behandlung durch die kieferorthopädischen Patienten. Lediglich 5 Prozent der inserierten Gaumen-

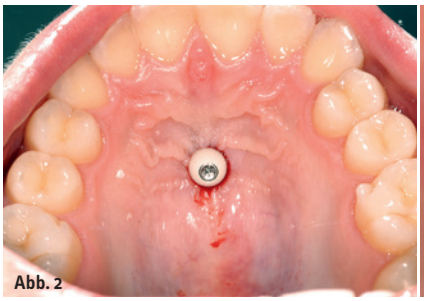

Abb. 2

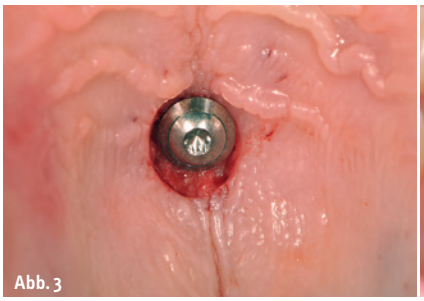

Abb. 3

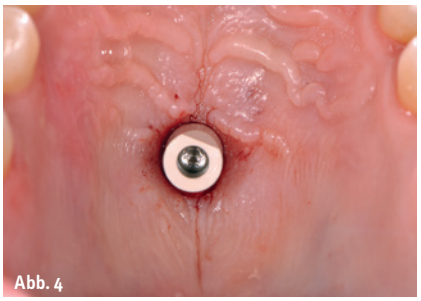

Abb. 4

Abb. 2: Inseriertes Orthosystem®-Gaumenimplantat mit Einheilkappe. – **Abb. 3:** Tissue Level Implantat, Standard Plus mit der kleinen, H 0 mm-Verschlusskappe. – **Abb. 4:** Tissue Level Implantat, Standard Plus mit Monoscankörper. Es gilt dabei zu beachten, dass die Referenzfläche nach anterior ausgerichtet ist, da der Scankörper beim Scanvorgang von distal her nur schlecht erfasst werden kann.

dentacore
DIGITAL DENTISTRY

d.tec
SOLUTIONS

TRIOS® 3 Wireless

von 3Shape – Bewegungsfreiheit durch kabelloses Scannen.

Im Technologiebereich d.tec der DentaCore werden moderne Scansysteme, fortschrittliche Fertigungstechnologien und innovative Softwarelösungen sowie ein individueller Service und Support angeboten. d.tec liefert optimale Lösungen für die Erstellung und Bearbeitung von elektronischen Daten und vereint digitale Kompetenz mit modernen Produkten. Bedarfsgerechte Schulungen und Weiterbildungen ergänzen das Angebot von d.tec.

d.lab
SERVICES

Orthodontie Modell 3D Print

von DentaCore – hochpräzise Planungs- und Arbeitsmodelle.

Der Fertigungsbereich d.lab ist die Dienstleistungssparte der DentaCore. Hier werden digitale Daten mit modernen Fertigunsanlagen in analoge Produkte umgesetzt. Von Modellen über Schienen bis hin zu Hilfs- und Spezialkonstruktionen – basierend auf den Vorgaben der Kunden werden individuelle Produkte nach Industriestandard gefertigt. Ferner werden auf Wunsch ergänzende Services, wie therapeutische Planungsvorschläge und virtuelle Konstruktionen angeboten.

dentacore
DIGITAL DENTISTRY

Bessemerstraße 16
12103 Berlin
Deutschland

Tel +49 (0)30 / 710 96 19 00
Fax +49 (0)30 / 710 96 19 05

Rothaus 5
79730 Murg
Deutschland

Tel +49 (0)7763 / 927 31 05
Fax +49 (0)7763 / 927 31 06

mail@dentacore.com | www.dentacore.com

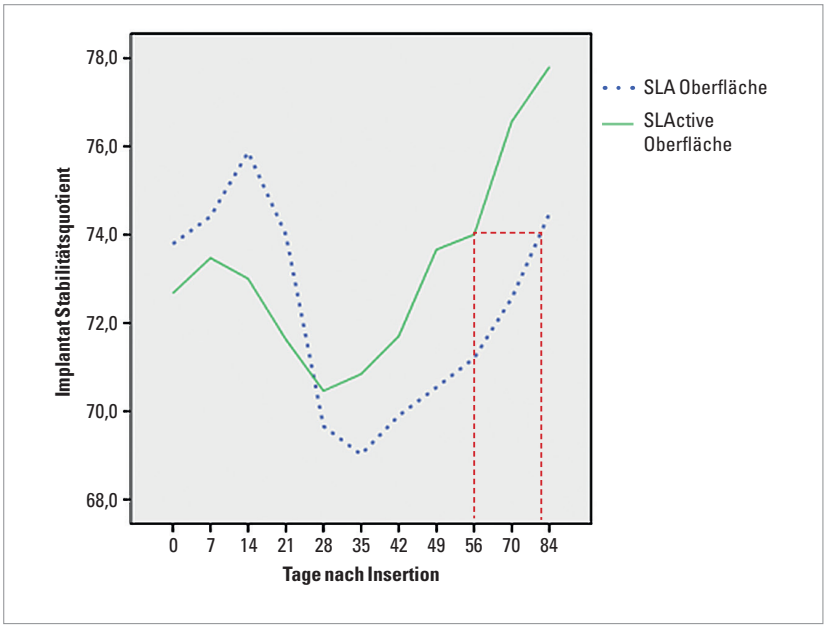

Abb. 5: Der Implantatstabilitätsquotient (ISQ) der SLActive®-Gaumenimplantate erreicht nach ca. acht Wochen die Werte der herkömmlichen Orthosystem®-Implantate (Schätzle, Männchen et al. 2009), was zu einer bis zu 33%igen Reduktion der Einheilzeit führt.

implantate zeigen einen Frühverlust mit fehlender Osseointegration. Die Ursache könnte eine mechanische Überlastung durch Parafunktionen der Zunge sein, da der dreieckförmige Implantatkopf resp. die Einheilkappe als Fremdkörper wahrgenommen werden könnte (Abb. 1 und 2) (Asscherickx, Vannet et al. 2010).

Mittlerweile werden kurze Dentalimplantate (Durchmesser 4,1 mm oder 4,8 mm und 4,0 mm Länge) erfolgreich in der Prothetik eingesetzt (Slotte, Grønningsaeter et al. 2012; Slotte, Grønningsaeter et al. 2015). Durch den Einsatz einer kleinen Verschlusskappe kann die Angriffsfläche beim Einsatz eines Dentalimplantats im Gaumen für eine allfällige Zungenparafunktion minimiert werden. Zudem erlaubt das Vorhandensein eines Scankörpers die optische Aufnahme des Implantats und die nachfolgende Verarbeitung in einem digitalen Workflow (Abb. 3 und 4). Des Weiteren haben diese Implantate im Gegensatz zu den herkömmlichen Orthosystem®-Gaumenimplantaten eine hydrophile SLActive®-Oberfläche, was theoretisch bereits nach sieben bis acht Wochen eine kieferorthopädische Belastung ermöglichen würde (Schätzle, Männchen et al. 2009) (Abb. 5).

In zehn aufeinanderfolgenden Patientenfällen wurde erfolgreich ein prothetisches Implantat (Tissue Level, Standard Plus von 4,1 mm Durchmesser und 4,0 mm Länge, Straumann) im Gaumen inseriert. Unter Lokalanästhesie wurde die palatinale Mukosa mittels eines Trepanbohrers oder einer Stanze bis auf den kortikalen Knochen perforiert und schonend entfernt. Das Implantatbett wurde unter ständiger Kühlung mit physiologischer Kochsalz- oder Ringerlösung mit den entsprechenden Pilotbohrern und in der gewünschten Bohrachse aufbereitet. Im Gegensatz zum herkömmlichen Gaumenimplantat musste zusätzlich ein Gewindeschneider eingesetzt werden (Abb. 6), da das prothetische Implantat über kein selbstschneidendes Gewinde verfügt.

Nach Insertion des Tissue Level Implantats wurde direkt mit dem aufgeschraubten Monoscankörper (Abb. 4) eine optische Abformung durchgeführt. Auf eine herkömmliche, für den Patienten oft unangenehme, Abformung konnte verzichtet werden. Nach Herstellung des entsprechenden 3D-Modells wurde die individualisierte Suprastruktur direkt hergestellt (Abb. 7a, b). Die Aufbaukappe wurde als „individuelles Sekundärteil" mit der Straumann® CARES® Software am Computer designed (CAD) und anschließend im Straumann Fräszentrum gefertigt (CAM). Aufgrund der Materialanforderung „laserschweißenfähig" wurde als Material CoCr gewählt.

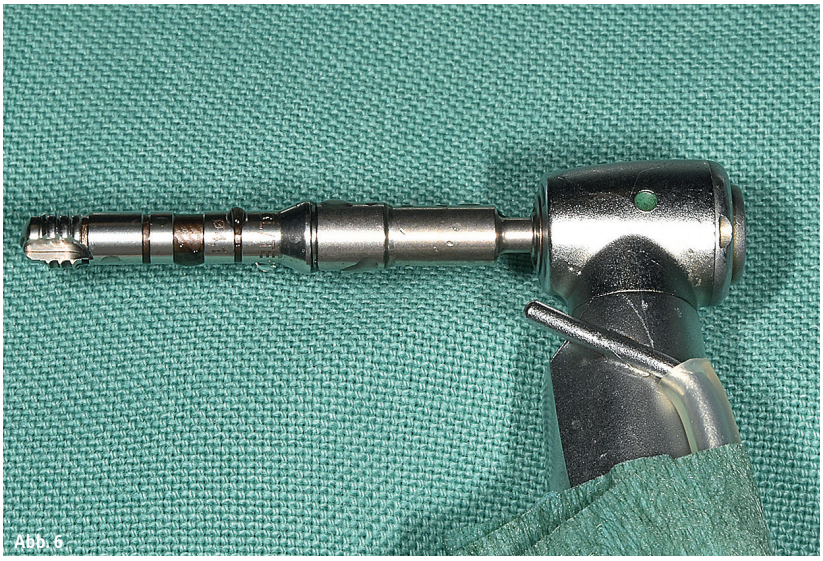

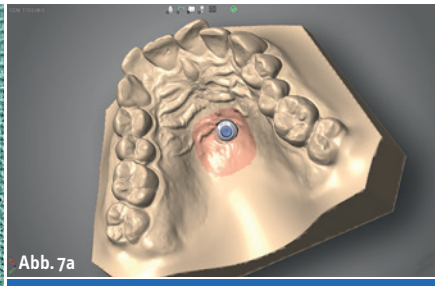

Abb. 6: Implantat-Gewindeschneider. – **Abb. 7a, b:** Intraoraler Scan und entsprechendes 3D-Modell (a) und im 3D-Druckverfahren hergestelltes Modell mit gefräster Aufbaukappe und angelasertem Transpalatinalbogen (b).

Abb. 8: Individuell hergestellte Sekundärteile aus CoCr-Legierung in zwei Höhen (links und Mitte) im Vergleich zur herkömmlichen Aufbaukappe für das Palatalimplantat (rechts) zur Herstellung der Suprastruktur.

Nach erfolgtem Scanvorgang wurde das Tissue Level Implantat® während der dreimonatigen Einheilphase mit einer kleinen Verschlusskappe versorgt (Abb. 3). Im Gegensatz zum Orthosystem benötigt das prothetische Implantat ein rotationsgesichertes, individuell gefertigtes und laserfähiges CoCr-Sekundärteil (Abb. 8) zur Herstellung der Suprastruktur. Die Transpalatinalbügel wurden manuell angepasst, auf das Sekundärteil angelasert und anschließend mit einer herkömmlichen Okklusalschraube verschraubt.

Nach der dreimonatigen Einheilphase wurde direkt die Suprastruktur (Abb. 9), welche auf dem gedruckten Modell hergestellt wurde, eingesetzt (Abb. 7a, b). Klinische Studien müssen erst zeigen, ob eine allfällig frühere Belastung (Crismani, Bernhart et al. 2006; Schätzle, Männchen et al. 2009) möglich ist.

Zusammenfassung

Die Implantologie erlaubt seit Langem einen digitalen Workflow. Bis jetzt war es jedoch nicht möglich, die entsprechende Technologie auf das bestehende Gaumenimplantatsystem zu übertragen. Dank des erfolgreichen Einsatzes eines kurzen dentalen Implantats als skelettale Verankerung ist es nun ebenfalls möglich, kieferorthopädische Suprastrukturen digital zu planen und herzustellen. Vorliegender Beitrag ist ein erster Fallbericht, die Langzeiterfahrung ist noch ausstehend. Ebenfalls muss sich noch zeigen, ob die Innenverbindung für die während der Anwendung applizierten kieferorthopädischen Kräfte stark genug ist. Inwiefern sich das dentale Implantat auch noninvasiv explantieren lässt (Hänggi, Kuhn et al. 2015), wird die Zukunft zeigen.

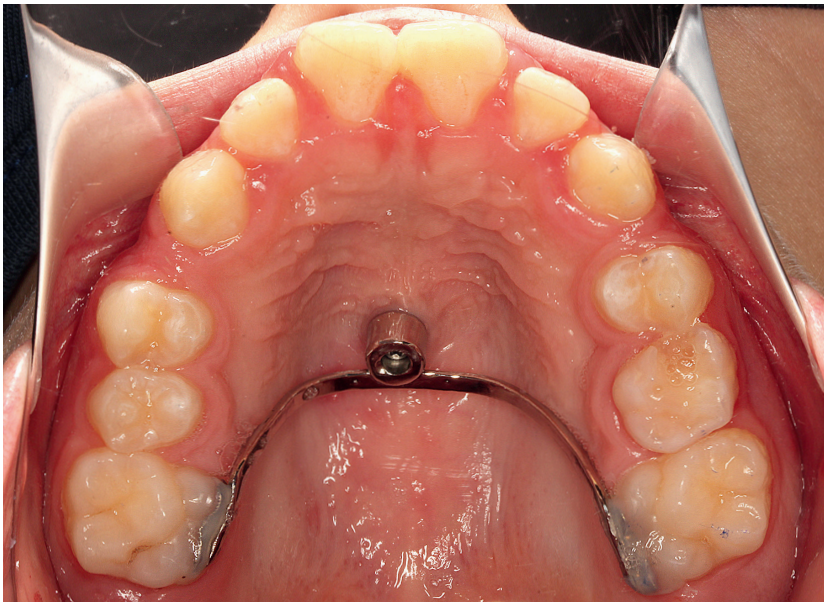

Abb. 9: Eingesetzte Suprastruktur, direkt geklebt auf 16 und 26.

1 Klinik für Kieferorthopädie und Kinderzahnmedizin, Zentrum für Zahnmedizin, Universität Zürich, Schweiz.
2 Klinik für Kronen- und Brückenprothetik, Teilprothetik und zahnärztliche Materialkunde, Zentrum für Zahnmedizin, Universität Zürich, Schweiz.
3 Bussmann Orthodontie-Labor AG, Luzern, Schweiz.
4 Institut Straumann AG, Basel, Schweiz.

Fa. Straumann, www.staumann.de

Literatur

Kurzvita

Priv.-Doz. Dr. Dr. Marc Schätzle
[Autoreninfo]

Adresse

Priv.-Doz. Dr. Dr. Marc Schätzle
Klinik für Kieferorthopädie und Kinderzahnmedizin
Zentrum für Zahnmedizin
Plattenstr. 11
8032 Zürich, Schweiz
Tel.: +41 44 6343214
Fax: +41 44 6344304
www.yoursmile.ch