# Klasse III-Korrektur mithilfe der Lingualtechnik

Anhand eines klinischen Fallberichts zeigt Kieferorthopäde Dr. Steffen Decker die Vorteile des Einsatzes von Incognito™ Brackets mit Tip Bar.

**Abb. 1a–e:** Ausgangssituation: Lateralansicht von rechts (a), Frontalansicht (b) sowie von links (c). Okklusalansicht des Oberkiefers (d) sowie Unterkiefers (e).

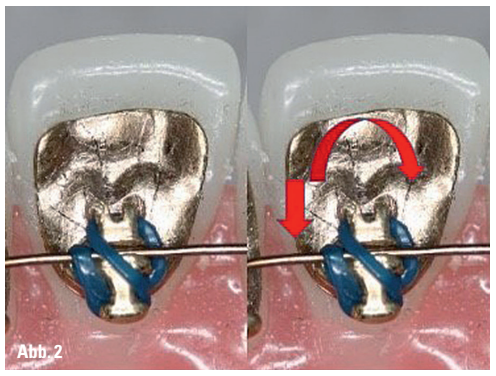

**Abb. 2:** AlastiK Tipping Tie nach Dr. Decker. – **Abb. 3:** Situation nach Bonding der Brackets im Oberkiefer.

In der Lingualtechnik ist höchste Präzision gefragt – nicht nur bei Herstellung der Brackets und ihrer Positionierung auf den Lingualflächen, sondern auch bei der kontrollierten Kraftausübung auf die Zähne. Ein nach okklusal geöffneter Slot im anterioren Bereich stellt für viele Kieferorthopäden ein Problem in der Kontrolle und Korrektur des Tips dar. Die effiziente Ligaturenwahl und ein durchdachtes Bracketdesign ersparen dem behandelnden Kieferorthopäden zahlreiche Arbeitsschritte, die erforderlich sind, um von der Planung abweichende Zahnbewegungen im Behandlungsverlauf zu kompensieren.

Incognito™-Anwender (Fa. 3M) profitieren von verschiedenen innovativen Systemelementen, die eine hohe Präzision sicherstellen. Für eine korrekte Bracketpositionierung sorgen sowohl die individuell an die Lingualflächen angepassten Bracketbasen als auch das Übertragungstray für das indirekte Bonding. Eine exakte Kontrolle und Korrektur von Torque und Angulation wird durch eine hohe Slotpräzision und die Verfügbarkeit spezieller Ligaturen sowie Brackets mit Tip Bar unterstützt. Wie mit diesen Elementen beste Ergebnisse zu erzielen sind, zeigt der folgende Fallbericht.

## Klinisches Fallbeispiel

Eine 25-jährige Schauspielerin mit frontalem Kreuzbiss und starkem Verschleiß an den Oberkiefer-Frontzähnen wünschte aus ästhetischen Gründen eine kieferorthopädische Behandlung. Im Unterhaltungsbusiness tätig und stets vor Publikum und vor der Kamera stehend, wollte sie die Zähne möglichst verbergen und fühlte sich beim Lachen unwohl. Ihre Bedingung für die Zustimmung zu einer Behandlung mit einer festsitzenden kieferorthopädischen Apparatur war, dass diese auf der Bühne nicht sichtbar sein würde. Zudem war eine Beeinträchtigung der Artikulation beim Sprechen und Singen zu vermeiden. Darum wurde entschieden, eine Lingualtherapie mit dem Incognito™ System durchzuführen. Die Erfahrung zeigt, dass dieses für den Betrachter nicht sichtbare System dank des flachen Bracketdesigns zwar anfänglich die Phonetik leicht beeinflussen kann, ein Sprach- bzw. Gesangstraining innerhalb einer zweiwöchigen Gewöhnungsphase aber in der Regel ausreicht, um die anfänglichen Einschränkungen zu eliminieren.

**Ausgangssituation**
Die Abbildungen 1a bis e zeigen die klinische Ausgangssituation. Es lag eine Klasse III-Malokklusion mit frontalem Kreuzbiss vor. Im Oberkiefer war ein leichter Engstand mit hoch- und außenstehenden Eckzähnen zu erkennen. Die Oberkieferfront war retrudiert. Im Unterkiefer zeigten sich nur minimale Fehlstellungen, die Frontzähne befanden sich in achsengerechter Position. Die seitliche Ansicht des ersten und vierten Quadranten zeigt eine Neutralverzahnung. Die Zähne des zweiten Quadranten hingegen waren um eine halbe Prämolarenbreite nach distal verlagert. Es handelte sich um eine Zwangsbisssituation mit einer Mittellinienverschiebung nach rechts und Abrasion in der Oberkieferfront.

**Behandlungsplan**
Ziel der Behandlung war die Überstellung des Kreuzbisses, Einstellung der Okklusion in eine Neutralverzahnung, Beseitigung des Zwangsbisses und Herstellung der natürlichen Zahnformen. Um beide Kiefer auszuformen und die Neutralverzahnung einzustellen, waren eine approximale Schmelzreduktion sowie der Einsatz von rund um die Uhr zu tragenden Gummizügen und Power Chains erforderlich.

**Online-Bestellung**
Über das Treatment Management Portal (TMP) des Bracketherstellers wurden die gewünschten

Fortsetzung auf Seite 10 KN

ANZEIGE
www.halbich-lingual.de
Thomas Halbich
LINGUALTECHNIK
PATIENTEN
BEHANDLER
inkl. QMS Quick Modul System
schön einfach – einfach schön!
www.halbich-qms.de

**Abb. 4a–d:** Erster Bogenwechsel im Oberkiefer: Lateralansicht von rechts (a), Frontalansicht (b), von links (c) sowie Okklusalansicht des Oberkiefers (d). – **Abb. 4e:** Erster Bogenwechsel im Unterkiefer: Okklusalansicht.

**Abb. 5:** Einsatz eines intermaxillären Gummizugs.

## RMO®, die erste Firma die kieferorthopädische Bänder hergestellt hat.

Alle RMO® Bänder werden individuell nach Ihren Wünschen in Straßburg, Sitz von RMO® Europa, angefertigt.

- Dauerhafte Lasermarkierung zur einfachen Identifikation
- Ideale Kontur: perfekte Anpassung an die Zahnform
- Für eine schnelle und genaue Anpassung an die Anatomie des Zahnes
- Keine Extrakosten für das individuelle Schweissen

**Eine kleine Auswahl der möglichen Tubes:**
Single, double, triple / Wilson / mit oder ohne Cleat

RMO_by_Orthocaps_26/01/2018

NEU !

## ALPINE SL™

**Selbstligierendes Bracket mit Nickel-Titan-Federclip**

Einfaches Handling - keine spezifischen Instrumente nötig.
Selbstligierende Klappe: einfach mit der Spitze eines handelsüblichen Instruments zu öffnen
Großzügige Unterschnitte für Ketten oder Bögen.
Einfaches Öffnen und Schließen für signifikant schnelleren Wechsel ohne spezifische Instrumente.
Glattes und abgerundetes Finish für maximalen Patientenkomfort.
Lasergeformte Basis für überdurchschnittliches Haftverhalten sowie zuverlässiges und sicheres Debonding.

**RMO®, die erste Firma die ein reibungsarmes Bracket-System auf den Markt gebracht hat. Wenn gewünscht ist es passiv, wenn nötig völlig kontrollierbar.**

SYNERGY®

**Ein reibungsloses Ergebnis**

Geringere Friktion
FSC® -Vielfältige Ligiermöglichkeiten
Reduzierte Behandlungszeiten
Abgerundete Bogenwände
Flaches Profil

Synergistic Solutions for Progressive Orthodontics
RMO® rocky mountain orthodontics EUROPE

Distributed by orthocaps®

Tel: 02385 92190 - Fax: 02385 9219080 - Email: info@rmo-deutschland.de - Web: www.rmo-deutschland.de

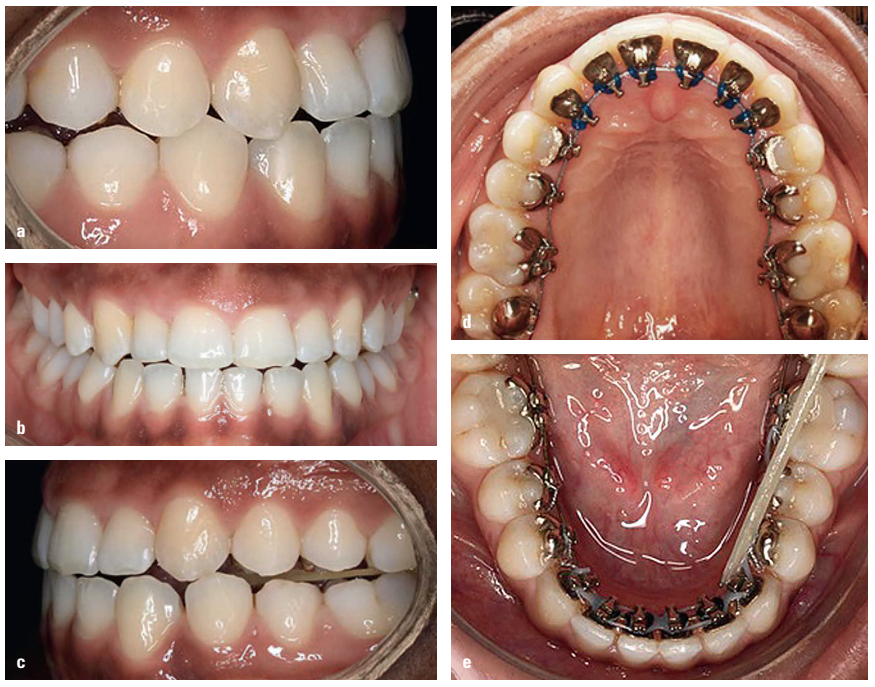

**Abb. 6a–d:** Zweiter Bogenwechsel im Oberkiefer: Lateralansicht von rechts (a), Frontalansicht (b), von links (c) sowie Okklusalansicht des Oberkiefers (d). – **Abb. 6e:** Zweiter Bogenwechsel im Unterkiefer: Okklusalansicht.

**Abb. 7a, b:** Wechsel auf slotfüllende Bögen: Frontalansicht (a) und Lateralansicht von links (b). – **Abb. 7c:** Wechsel auf slotfüllende Bögen: Okklusalansicht des Oberkiefers. – **Abb. 7d:** Wechsel auf slotausfüllende Bögen: Okklusalansicht des Unterkiefers.

KN Fortsetzung von Seite 8

Komponenten der Behandlungsapparatur bestellt. Das Onlineportal ermöglicht es, eine individuelle Beschreibung für das zu erstellende Set-up anzugeben und sowohl das Bracketdesign als auch das Material und die Stärke der Bögen selbst zu definieren.

Bestellt wurden für den Oberkiefer Brackets mit Tip Bar für die Zähne 13-23, gewöhnliche Brackets für die Zähne 14-16 und 24-26 und Tubes mit halbokklusalem Pad für die Zähne 17 und 27. Im Unterkiefer wurden gewöhnliche Brackets für die Zähne 32 bis 42, Brackets mit Tip Bar für 33 und 43, Brackets mit halbokklusalen Pads für 34 und 44 sowie Tubes für die Zähne 37 und 47 gewählt.

Genannte Tip Bar Brackets sind für die oberen Front- und Eckzähne sowie die unteren Eckzähne erhältlich und verfügen über mesiale und distale Fortsätze, die den Bracketslot verbreitern. In einer eigenen In-vitro-Studie[1] wurde ermittelt, dass sich durch ihren Einsatz das Drehmoment um die y-Achse (Angulationsmoment) um durchschnittlich 33,8 Prozent erhöht, sodass es gelingt, mehr Kraft auf die Zähne auszuüben und rascher die gewünschten Ergebnisse zu erzielen. Allerdings ist die ausgeübte Kraft auch von den verwendeten Ligaturen und der gewählten Ligationsmethode abhängig. Die stärkste Erhöhung des Drehmoments (um 52,4 Prozent) ließ sich durch die kombinierte Anwendung der Tip Bar Brackets mit AlastiK Lingualligaturen (Fa. 3M) – eingesetzt in Form eines AlastiK Tipping Tie nach Dr. Decker – erzielen (Abb. 2).

Auch die Steifigkeit der Bögen hat einen Einfluss auf die Angulationskontrolle und -korrektur. Für die Korrektur empfiehlt es sich, hochflexible Bögen mit sehr steifen und haltbaren Ligaturen zu kombinieren. Die Angulationskontrolle gelingt am besten mit starren Bögen und steifen Ligaturen. Im vorliegenden Fall wurden folgende Bögen bestellt:

*Bogensequenz Oberkiefer*
.012″ CuNiTi
.016″ CuNiTi
.016″ x .022″ CuNiTi
.018″ x .025″ CuNiTi
.017″ x .025″ Beta III Titanium

*Bogensequenz Unterkiefer*
.016″ CuNiTi
.016″ x .022″ CuNiTi
.018″ x .025″ CuNiTi
.017″ x .025″ Beta III Titanium
.0182″ x .025″ Beta III Titanium.

Gemeinsam mit der Bestellung wurden digitale Abformdaten an das Labor gesendet. Alternativ ist es auch möglich, eine konventionelle Abformung durchzuführen und einzusenden. Auf Grundlage dieser werden dann Gipsmodelle gefertigt und digitalisiert. Das Set-up wurde digital erstellt und via TMP zur Freigabe an die Praxis übermittelt. Dies ermöglicht es dem behandelnden Kieferorthopäden, den Vorschlag zu betrachten, Malokklusion und Set-up durch Überlagerung der Datensätze zu vergleichen, Messungen vorzunehmen und ggf. Änderungen anzugeben. Nach erfolgter Freigabe wurden die Brackets und Bögen computergestützt gefertigt und in indirekten Klebetrays an die Praxis geliefert.

**Bonding im Oberkiefer**

Im ersten Schritt wurden lediglich die Brackets im Oberkiefer befestigt und der erste Bogen einligiert (Abb. 3). Dies ermöglichte der Patientin eine einfachere Gewöhnung an die neue Situation. Der in der ersten Behandlungsphase gewählte runde Bogen aus einer Kupfer-Nickel-Titan-Legierung ist sehr flexibel. Kombiniert wurde er in der Front mit Stahlligaturen (.010″ Steel Tie). Im Seitenzahnbereich kamen teilweise Stahlligaturen sowie O-Ringe zum Einsatz.

**Erster Bogenwechsel / Bonding im Unterkiefer**

Nach einem Monat folgte das Bonding der Brackets im Unterkiefer, während im Oberkiefer der Bogen gewechselt wurde und teilweise neue Ligaturen zum Einsatz kamen (Abb. 4a bis 4e). In beiden Kiefern wurde nun ein .016″er Bogen aus einer Kupfer-Nickel-Titan-Legierung verwendet, der sich in Kombination mit starren Ligaturen sehr gut für die Angulationskorrektur eignet. Außerdem wurde jeweils ein Button auf der Bukkalfläche der Zähne 32 und 42 angebracht, um mithilfe von intermaxillären Gummizügen den Kreuzbiss zu beseitigen (Abb. 5).

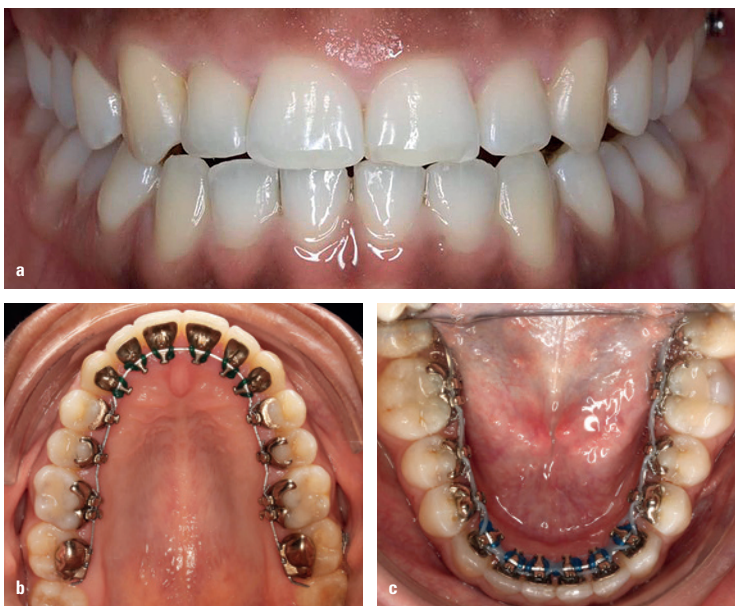

**Abb. 8a–c:** Finishing: Frontalansicht (a), Okklusalansicht des Oberkiefers (b) sowie des Unterkiefers (c).

ANZEIGE

orthoLIZE
DIGITALE KIEFERORTHOPÄDIE

Digitize. Analyze. Realize.

Herbst-GNE-Hybrid
in digitaler Fertigung

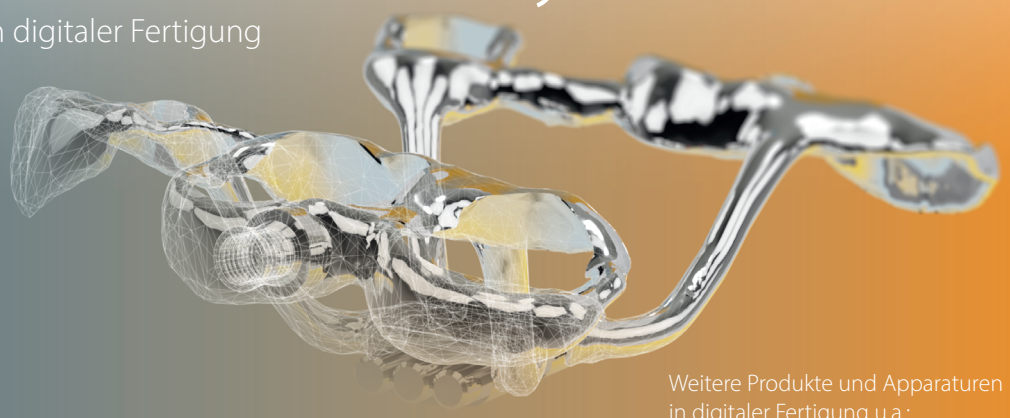

Weitere Produkte und Apparaturen in digitaler Fertigung u.a.:
- Verankerungsapparaturen
- Retainer/Kleberetainer
- Zahnkorrekturschiene
- Aufbissschiene
- Table Tops
- OP Splinte

orthoLIZE ist Ihr Partner für den vollständigen digitalen Workflow in der Kieferorthopädie – von Beratung, Training, Hardware bis zur Konstruktion und Fertigung: *Digitize. Analyze. Realize.*

orthoLIZE GmbH
Im Nordfeld 13 · 29336 Nienhagen
Tel. 05144 6989-550 · info@orthoLIZE.de

www.orthoLIZE.de

**Einsatz slotausfüllender Bögen**
In der vierten Behandlungssitzung drei Monate nach dem Kleben der Brackets im Oberkiefer (Abb. 7a bis d) kamen slotfüllende Bögen zum Einsatz, die für eine präzise Torquekontrolle und -korrektur prädestiniert sind. Einligiert wurde im Oberkiefer-Frontzahnbereich vor allem mit AlastiK Overties, die einen Powertie ersetzen, und im Seitenzahnbereich mit Easy-on O-Rings. Im Unterkiefer wurden Stahlligaturen verwendet. Mit diesen sind vor allem die Zähne zu sichern, an denen Gummizüge eingehängt werden.

**Finishing**
Für das Finishing wurden schließlich vier Monate nach Behandlungsbeginn Beta III Titanium Bögen eingesetzt. Die bruchresistenten Bögen ermöglichen es, im Nachhinein Korrekturbiegungen mit einem Tucker einzubringen, falls diese erforderlich sind. Der letzte Bogenwechsel im Unterkiefer auf einen slotfüllenden Finishing-Draht erfolgte nach sechs Monaten.

**Behandlungsergebnis**
Die kieferorthopädische Behandlung war nach acht Monaten abgeschlossen. Bei einem Vergleich mit dem Set-up zeigte sich, dass eine sehr präzise Umsetzung der Planung gelungen war. Im Ober- und Unterkiefer wurden festsitzende Retainer befestigt. Zusätzlich wurde der Patientin empfohlen, nachts einen Vivera Retainer (Fa. Align Technology) zu tragen. Außerdem wurden die Frontzähne des Oberkiefers provisorisch mit Komposit restauriert, um ein möglichst natürliches Erscheinungsbild zu erzeugen und die Zeit bis zur definitiven Versorgung mit Keramikveneers zu überbrücken (Abb. 9a bis e). Die Patientin war mit dem Resultat (Abb. 10) sehr zufrieden.

**Abb. 9a–e:** Behandlungsergebnis: Lateralansicht von rechts (a), Frontalansicht (b) und von links (c) sowie Okklusalansicht des Oberkiefers (d) und Unterkiefers (e).

**Abb. 10:** Lächeln der Patientin vor Versorgung der Oberkiefer-Frontzähne mit Veneers.

## Fazit

Das Incognito™ System bietet geschulten Kieferorthopäden die Möglichkeit, selbst komplexe Zahnfehlstellungen effizient zu korrigieren und dabei eine hohe Ergebnisqualität zu erzielen. Das Resultat ist jedoch abhängig von der Wahl geeigneter Brackets, Bögen und Ligaturen. Die neuen Brackets mit Tip Bar unterstützen den Anwender bei der raschen sowie präzisen Angulationskorrektur und -kontrolle speziell bei Extraktionsfällen, erfordern aber weiterhin genaue Kenntnisse über die verfügbaren Ligaturen und deren korrekte Anwendung. KN

1 Decker SA: Controlling and Correcting Tip in anterior Teeth with the Incognito™ Appliance System. Master Thesis University of Basel 2017.

## KN Kurzvita

**Dr. Steffen Decker**
[Autoreninfo]

## KN Adresse

**Dr. Steffen Decker**
Harley Street Dental Studio
52 Harley St
Marylebone
London W1G 9PY
Großbritannien
steffen@harleystreetdentalgroup.org

ANZEIGE

Exklusive nachhaltige Komplettpflege für Zähne und Zahnfleisch

MEDIZINISCHE ZAHNCREME MIT NATUR-PERL-SYSTEM

✔ ideal für Träger von Zahnspangen
✔ verbesserte Rezeptur mit optimiertem Doppel-Fluorid-System (1.450 ppmF)
✔ Xylitol für mehr Plaquehemmung
✔ 100 % biologisch abbaubare Pflege-Perlen

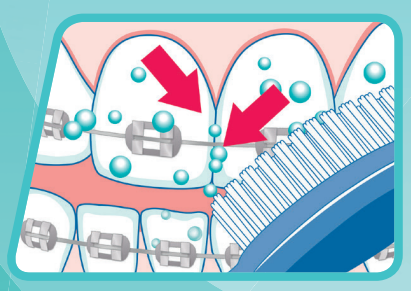

**Das Perl-System:**
Kleine, weiche, zu 100 % biologisch abbaubare Perlen rollen Beläge einfach weg – effektiv aber sehr schonend (RDA 32).

**Jetzt Proben anfordern:**
Bestell-Fax: 0711 75 85 779-71

Bitte senden Sie uns kostenlos:
☐ ein Probenpaket mit Patienteninformation
☐ Terminzettel-Blöckchen

Praxisstempel, Anschrift

KN Feb. 18

Datum/Unterschrift

Dr. Liebe Nachf. GmbH & Co. KG
D-70746 Leinfelden-Echt. · Tel. 0711 75 85 779-11
bestellung@pearls-dents.de

www.pearls-dents.de

Orthodontic World Congress Europe 2018

www.owceurope.com

# MALTA

## September 20–22, 2018




## Join us for Multidisciplinary Concepts and the Latest Innovative news in Orthodontics

Speakers:

Dr. Raffaele Spena (Italy)
Dr. Oliver Liebl (Germany]
Dr. Frank Weiland (Austria)
Dr. Julia García Baeza (Spain)
Dr. Enrico Pasin (Germany)
Dr. Arti Hindocha (England)
Dr. Anthony Ireland (England)
Dr. Collin Jacobs (Germany)
Dr. Ronald Jonkman (Holland)
Dr. Michel Le Gall (France)
Dr. Alexander Gebhardt (Germany)
Dr. Veronica Prieto (Spain)
Dr. Antonino Secchi (USA)
Dr. Sandy Van Teeseling (Holland)
Dr. Stephan Peylo (Germany)
Dr. Carole Charavet (France)
Kathy Artman (USA)

For more information visit our website **www.owceurope.com**

Dentsply Sirona Orthodontics