Die komplett digitale Zahnspange ist heute keine Utopie mehr

Dr. med. dent. Clemens Fricke

Die ständig fortschreitende Digitalisierung bringt auch ein geändertes Anspruchsdenken der Patienten an eine zeitgemäße und moderne Behandlung mit sich. CAD/CAM-gesteuerte Herstellung von Kronen und Brücken, DVT-unterstützte Diagnostik, vor allem bei schwierigen Implantatplanungen, sind in der modernen Zahnmedizin längst etablierte Methoden, die häufig nachgefragt werden. Aber auch in der kieferorthopädischen Praxis ist die Digitalisierung nicht erst seit gestern auf dem Vormarsch.

Neben einer hochwertigen und informativen Webseite und der Bedienung der einschlägigen Social Media-Kanäle erwarten gerade erwachsene Patienten heute innovative Kommunikations- und Beratungstools sowie die Möglichkeit einer Online-Terminvereinbarung. Mitentscheidend für das Wohlempfinden ist jedoch zunehmend auch die digitale Therapie – angefangen von der Diagnostik, über die Planung bis hin zum Behandlungsende. Weitreichende Vorteile ergeben sich dabei nicht nur für den Patienten, der sich in der Wahl einer hochmodernen Praxis bestätigt sieht. Auch die Arbeitsweise der Behandler und des Teams wird durch den damit verbundenen verbesserten Workflow zunehmend optimiert (vgl. Wolf 2017).

Abb. 1

Scanner

Nicht nur Patienten mit erheblichem Würgereiz schätzen den Komfort des 3-D-Scans, der herkömmliche Abdrücke und Gipsmodelle vielfach überflüssig macht. In unserer Praxis setzen wir hier den iTero Element-Scanner ein, um unseren Patienten die meist ungeliebten Silikon- oder Alignatabdrücke zu ersparen. Dabei geht es heute allerdings um weit mehr als eine angenehmere Gestaltung der Zahnkorrektur (Abb. 1).

Der iTero basiert auf dem Aufnahmeprinzip des konfokalen Laserscannens und arbeitet puderfrei. In der neuesten Generation wurde die Scangeschwindigkeit von 800 frames per secons (fps) auf 6.000 fps erhöht. Damit verbunden ist eine deutliche Reduzierung der Scanzeit am Stuhl, sodass der Scan nunmehr in Echtzeit und zudem mit einem deutlich kleineren Scankopf erfolgen kann. Im digitalen Workflow nutzen wir den iTero in Kombination mit der Cloud-Plattform von Align Technology. Dies erlaubt eine direkte Weiterverarbeitung des ClinChecks sowie eine digitale Auswertung und Planung über OrthoCAD und MyCadent. Vor allem bei einer Behandlung mit Alignern kommt es zu einer erheblichen Zeitersparnis, da die Daten digital übermittelt und nicht mehr wie früher als Abdrücke an Align Technology geschickt werden müssen (vgl. Aragón 2016, Flügge 2013, Zimmermann et al. 2015).

„Seeing is believing“

Mit dem Invisalign Outcome Simulator lässt sich für den Patienten schnell und eindrucksvoll nachvollziehen, wie die Zahnkorrektur funktioniert und mit welchem Resultat zu rechnen ist. Wenige Minuten nach dem Scan mit einem präzisen 3-D-Bild des Mundraums kann der

Abb. 2

Patient im Rahmen einer 3-D-Realtime-Simulation das Ergebnis der Zahnkorrektur betrachten. Ergänzt wird dies durch die Beratung mit Vorher-Nachher-Fotos bereits behandelter Patienten. Dieses Vorgehen führt nicht nur zu Begeisterung, sondern erhöht zudem Motivation und Compliance (vgl. Hack und Patzelt 2015).

Photobiomodulation

Zahlreiche – vor allem erwachsene – Patienten äußern den Wunsch nach einer Verkürzung der Gesamtbehandlungszeit. Auch in diesem Bereich existieren bereits heute etablierte Verfahren, die wir dem Patienten anbieten können. Die auf den kanadischen Zahnarzt Dr. Peter Brawn zurückgehende Erkenntnis, dass sich mit unterstützender Infrarotbestrahlung die Einheilung von Zahnimplantaten deutlich verbessern und sich die Zähne darüber hinaus leichter im Kiefer bewegen lassen, wird mittlerweile auch im Bereich der Kieferorthopädie genutzt. Die Technologie basiert auf der sogenannten „Low-Level-Laser-Therapie“ (LLLT), bei der Infrarotlicht von geringer Intensität (600 bis 1.000 Nanometer) zum Einsatz kommt. Mit dem von Biolux Research Ltd. entwickelten OrthoPulse™-Gerät (Abb. 2) steht Patienten ein klinisch erprobtes Medizinprodukt zur Verfügung, das bei einer nur zehnminütigen häuslichen Anwendung (fünf Minuten im Ober-, fünf Minuten im Unterkiefer) die Behandlungszeit um bis zu 50 Prozent verkürzen kann (vgl. Singh 2017, Kau 2013). In Studien wird die Aktivierung von Mitochondrien beschrieben, die durch die Infrarotwellen angeregt werden und so eine Stimulation des Kieferknochens bewirken (vgl. Huang 2014).

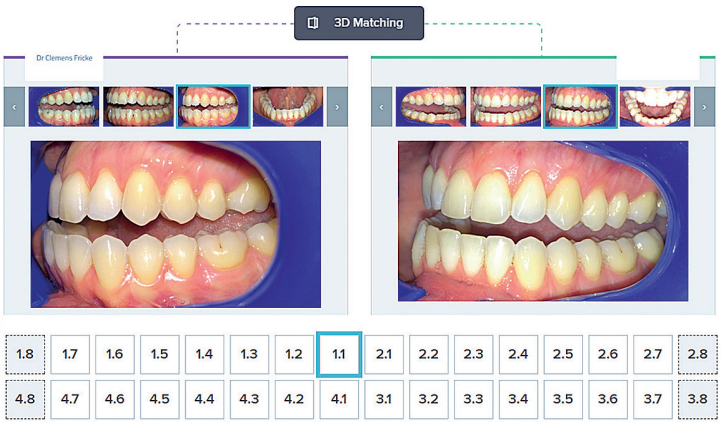

Abb. 3

Abb. 4a

Abb. 4b

Abb. 4c

Abb. 4d

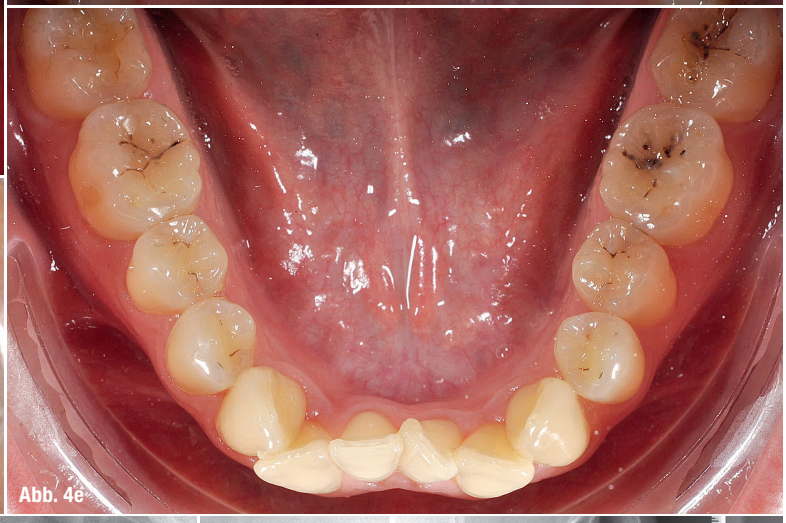
Abb. 4e

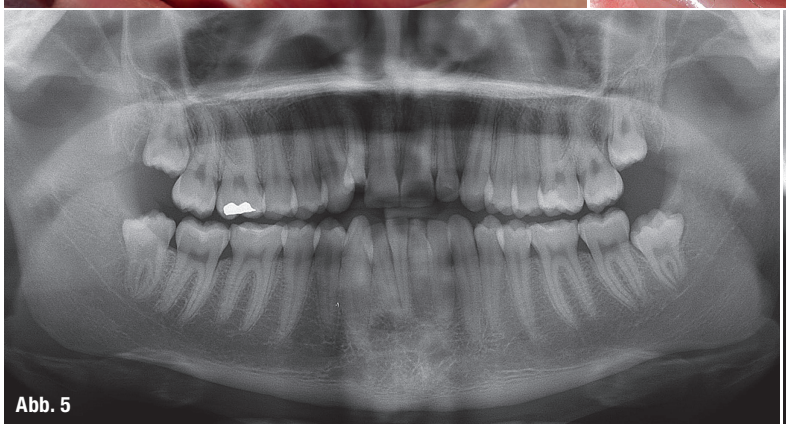
Abb. 5

Abb. 6

Neben der verkürzten Behandlungsdauer berichten Patienten zudem von einem deutlich reduzierten Schmerzempfinden in den ersten Tagen nach Bogen- bzw. Schienenwechsel oder Bogenadjustierungen.

Videountersuchung

Vor allem Patienten mit längeren Anreisewegen profitieren von einer weiteren Innovation im Bereich der Digitalisierung. Dank einer speziellen App (Dental Monitoring™), die exakt auf die Bedürfnisse der Patienten abgestimmt ist, lassen sich einige Praxisbesuche ersparen, ohne dass die Behandlungssicherheit leidet. Das System erlaubt eine Auswertung des Therapiefortschrittes anhand von Fotos. Dazu erstellt der Patient in einem zuvor abgestimmten Rhythmus ein Selfie oder ein Video seiner Zähne und speichert dieses in seinem persönlichen Bereich der Dental Monitoring™ App. Danach wird automatisch der Analyseprozess in Gang gesetzt. Durch den patentierten Tracking-Algorithmus, der im Hinblick

auf Bildverarbeitung und Metaheuristik neueste Technologie verwendet, wird ein 3-D-Modell der Zähne erstellt. Innerhalb kürzester Zeit wird daraus eine webbasierte Darstellung in Form von Grafiken, Fotos und 3-D-Visualisierung der aktuellen Zahnposition im sogenannten 3-D-Matching erarbeitet. Auf dieser Grundlage können durch das Expertenteam, bestehend aus Dental Monitoring-Mitarbeitern und Behandlern der Praxis, Status quo sowie Fortschritt der Behandlung begutachtet werden (vgl. Kravitz et al. 2016, Zotti 2016, Canbazoglu 2016).

Bei Alignerbehandlungen wird durch eine solche Realtime-Kontrolle eine schnellere und sichere Therapie auch über weite Distanzen möglich. Sofern sich beispielsweise zeigt, dass die Aligner nicht mehr wirken, bekommt der Patient die Nachricht, dass bereits zum nächsten Alignerpaar gewechselt werden kann (Abb. 3).

Falldarstellung

Beim nachstehenden Patientenfall wurden von der Diagnose bis zum Behandlungsende alle zuvor dargestellten digitalen Methoden angewendet.

Bei der 22-jährigen Patientin hatte sich über einige Jahre ein intensivierender Platzmangel im Frontzahnsegment des Ober- und Unterkiefers entwickelt, der von ihr nicht mehr toleriert wurde. Wunsch war ein gut ausgeformter Kiefer mit gerader Frontzahnstellung und übereinstimmender Mittellinie.

Als Ausgangsbefund fanden wir einen orthognathen Oberkiefer mit retrudierter Front bei frontalen Dreh- und Kippengständen, vor allem bei Zahn 12, der sich im bukkalen Außenstand befand. Im Unterkiefer lag ein retrognather Kiefer mit reklinierter Front vor. Erhebliche Engstände fanden sich vor allem im apikalen Bereich bei bestehenden Dreh- und Kippständen, speziell bei den Zähnen 31 und 42 (Abb. 4 und 5). Skelettal wies die Patientin eine leichte Klasse III-Anomalie auf, mit einem in der Front nur knappen vertikalen wie auch horizontalen Überbiss (Abb. 6). Der Zahnstatus wurde mit dem 3-D-Scanner erhoben und die Alignerbehandlung mittels ClinCheck und OrthoCAD geplant (Abb. 7–9).

Initial wurden 64 Aligner geplant, wobei eine begleitende Behandlung mit dem OrthoPulse™-Gerät erfolgte, das die Patientin regelmäßig einmal täglich für zehn Minuten einsetzte (Abb. 10). Beim finalen Kontrolltermin nach Abschluss der Behandlungsserie erfolgten zwei Refinements mit je 25 und 14 Alignern. Die gesamte Behandlungsserie mit 103 Alignern in drei Serien wurde in knapp 14 Monaten bewältigt. Im Ergebnis zeigt sich ein funktional wie ästhetisch optimales Ergebnis mit einer korrekten Frontzahnstellung und übereinstimmender Mittellinienkorrektur (Abb. 11a–e).

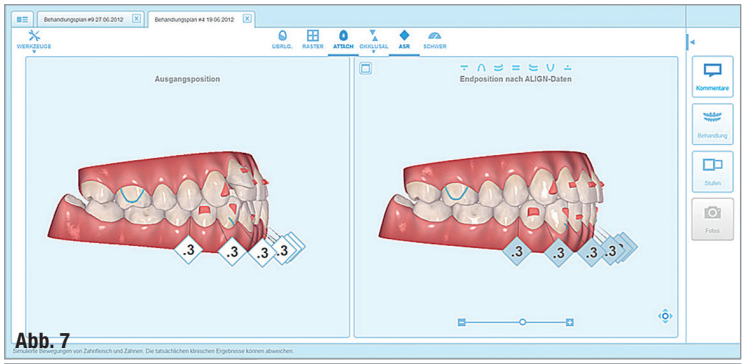

Abb. 7

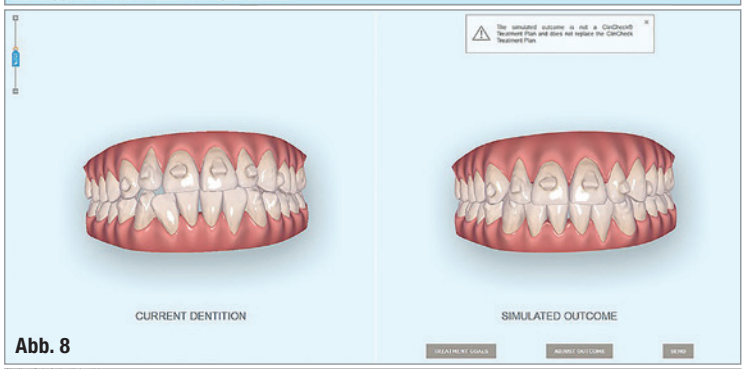

Abb. 8

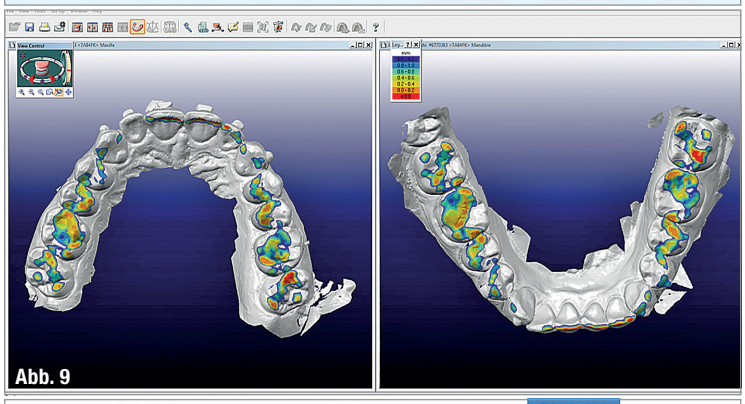
Abb. 9

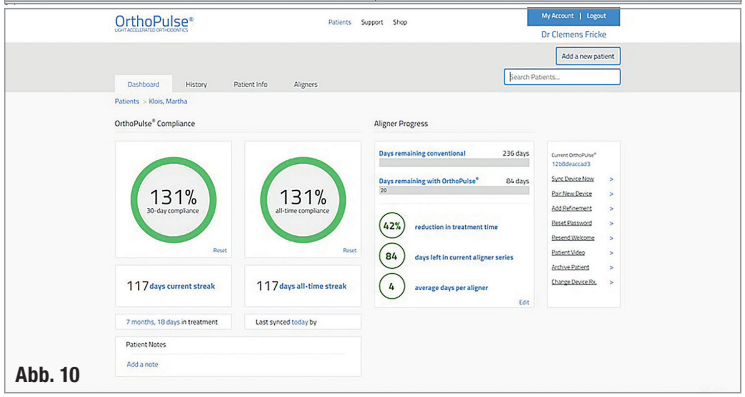

Abb. 10

Durch Nutzung der Dental Monitorig™ App (Abb. 12) hat sich nicht nur die Gesamtbehandlungszeit deutlich verkürzt. Der Patientin konnten auch zahlreiche Kontrolltermine in der Praxis erspart werden. Mehrfach stellte sich bei den Telekontrollen heraus, dass die Aligner schon früher als geplant gewechselt werden konnten. Während der Standard bei rund 7 bis 10 Tagen liegt, betrug die durchschnittliche Tragezeit hier nur 4,3 Tage.

Abb. 11a

Abb. 11b

Abb. 11c

Abb. 11d

Abb. 11e

Fazit

Die Digitalisierung hat mittlerweile in nahezu allen Lebensbereichen Einzug gehalten. Auch bei kritischer Betrachtung überwiegen die Vorteile dieser Entwicklung die möglichen Einschränkungen. Dies gilt auch – oder vielleicht gerade – für die moderne Zahnmedizin, Zahntechnik und Kieferorthopädie. Fraglos sind die Ansprüche der Patienten gestiegen, und sie werden weiter steigen. Dies betrifft zum einen die Kommunikation und Beratung, zum anderen jedoch zunehmend auch die Behandlung, die wir einem Patienten bieten. Die Aussicht, die gewünschte Zahnkorrektur mit maximalem Komfort und in kürzest möglicher Zeit zu erzielen, wird über kurz oder lang die Entscheidung für oder gegen eine Praxis maßgeblich beeinflussen. Wenn wir offen sind für diese neue Art der komplett digitalen Behandlung, blicken wir in eine Zukunft, wie sie spannender kaum sein kann. Die dazu notwendigen Möglichkeiten sind vorhanden. Wir müssen sie nur konsequent nutzen.

Literatur beim Verfasser

Infos zum Autor

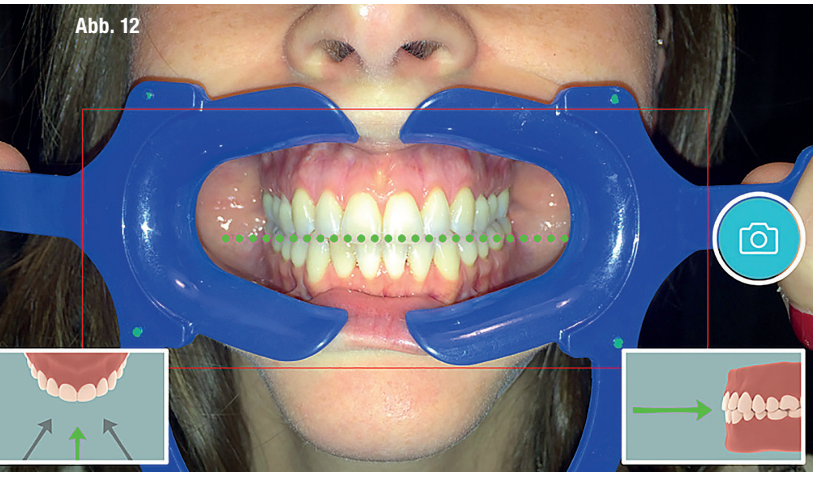
Abb. 12

Kontakt

Dr. Clemens Fricke
Fachzahnarzt für Kieferorthopädie
Saarlandstraße 80–82
44139 Dortmund
Tel.: 0231 22240810
fricke@fricke-ritschel.de
www.fricke-ritschel.de

LESEVERGNÜGEN 4.0

Alle Publikationen auf ZWP online ab sofort im verbesserten ePaper-Design.

www.zwp-online.info

ZWP ONLINE

© Farknot Architect / Shutterstock.com

ZWP ONLINE

Der brandneue ePaper-Player mit neuem Look & Feel

- Mehr Information
- Mehr Funktionalität
- Mehr Lesekomfort
- Mehr Einfachheit
- Mehr Vergnügen
- Mehr ZWP online

OEMUS MEDIA AG

Holbeinstraße 29 · 04229 Leipzig · Tel.: 0341 48474-0 · info@oemus-media.de