

# Effektiver Knochenaufbau mit Eigenblut + rh bmp2

Von der Natur abgeschaut: Ein Verfahren, aufgezeigt anhand eines Fallbeispiels. Von Dr. med. dent. Jürgen André, Salzburg, Österreich.

Zähne zu verlieren bedeutet Ungemach. Je mehr Zähne fehlen, umso schlechter kann gebissen und gekaut werden und umso schlechter ist die Verdauung.

Doch so unterschiedlich die Varianten für die Wiederherstellung der Kaufunktion sind, so wichtig ist es, zu wissen, dass jede Lösung die richtige ist, wenn nur der Patient damit zufrieden ist.

Das immer wiederkehrende Problem in der Therapie ist die al-

tik wieder augenscheinlich werden lassen.

Sowohl alte als auch neue Defekte werden mittels operativem Eingriff aufgebaut. So wird Knochen generiert, der Implantate für Zahnersatz aufnehmen kann.

Mit dem nachfolgend gezeigten Verfahren ist es möglich, neuen Knochen wachsen zu lassen, an Stellen, an denen Knochen verschwunden ist. Natürlich kann im Mund immer nur angrenzend an bestehen-

Körper. Dieses bmp2 ist dafür verantwortlich, dass bei einem Knochenbruch mithilfe des Proteins die Knochenzellen im Blut zum Ort des Bruches gelangen und so die Stelle repariert wird. Das bmp2 verschwindet, wenn die Knochenzelle entsteht. Deshalb heilt der Knochenbruch.

Diese Erkenntnis hat sich die Forschung zunutze gemacht und ein ähnliches Protein hergestellt, das rh bmp2 (recombinant human bmp2).

die Psychiatrie eingewiesen, weil sich keiner der Vorbehandler ein 3-D-Röntgenbild ansah. Der Hauszahnarzt der Patientin kam auch nicht weiter, weil ihm nur 2-D-Aufnahmen vorlagen und er von 3-D-Röntgen nichts hielt. Die auf der Panoramaaufnahme (Abb. 1) zu sehende leichte Veränderung wurde vernachlässigt. Durch die von mir veranlasste 3-D-Aufnahme kam die tatsächliche Entzündungsgröße (Größe eines Wachteils) ans Tageslicht.

bluten in die Wunde. Erst wenn das Blut zu koagulieren beginnt und kein flüssiges Blut mehr zu sehen ist, kann rh bmp2 zugegeben werden, da sonst das frische Blut die Flüssigkeit ausschwemmt (Abb. 8). Hilfreich ist dabei ein Kollagenschwamm, der bei inductOs® mitgeliefert wird.

Diese Patientin ist seit 2008 komplett metallfrei (Zirkondioxid) und mit einer festsitzenden Brücke versorgt (Abb. 9a und 9b). Implantate und Brücke sind metallfrei.

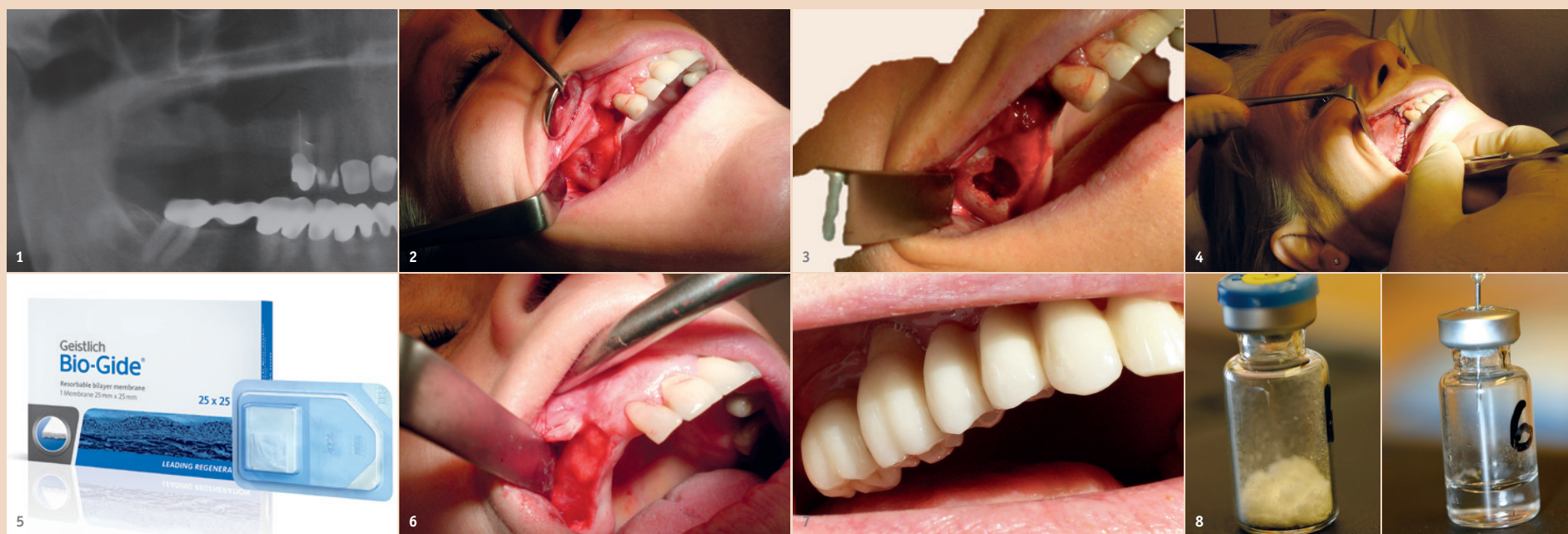


Abb. 1: OPG bei Erstanamnese. – Abb. 2–4: Zehn Jahre Osteomyelitis OK (9/2006). – Abb. 5: Abdeckmembran von Bio-Gide®. – Abb. 6: 16 Monate nach OP (2/2008)... – Abb. 7: ... mit Brücke (Hybrid). Diese Patientin ist seit 2008 komplett metallfrei (Zirkondioxid) und mit einer festsitzenden Brücke versorgt. Implantate und Brücke sind metallfrei. – Abb. 8: inductOs® + Flüssigkeit.

## Das Verfahren zeigt, wie eigener Knochen aufgebaut wird, ohne dass Sie an einer anderen Stelle einen Eingriff vornehmen müssen und ohne dass Fremdmaterialien verbleiben.

veoläre Retraction nach Extraktion und die Abstützung von Implantaten im Knochen. Relativ einfach gestaltet es sich, wenn nur ein Zahn entfernt wurde. Doch was ist zu tun bei großen Zysten, wenn einfach kein Knochen mehr da ist?

### Stabilitätsproblematik

Alles wird versucht, um den Implantaten Halt zu gewährleisten. Fremdknochen, künstlicher Knochen, Mischungen von Eigenblut mit Fremdmaterialien. Oft in Kombination mit einer weiteren Narbe im Körper (speziell Kieferbereiche oder Hüfte durch Knochenentnahmen). Die Probleme nach Ablauf von drei bis fünf Jahren sind hinlänglich bekannt und lassen viele Kollegen verzweifeln, da gut gemeinte und gut durchgeführte Eingriffe zu oft die Stabilitätsproblema-

dem Knochen neuer Knochen aufgebaut werden.

### Neues Verfahren zum Knochenaufbau

Es soll nun ein Verfahren vorgestellt werden, bei dem eigener Knochen aufgebaut wird, ohne dass Sie an einer anderen Stelle einen Eingriff vornehmen müssen und ohne den Verbleib von Fremdmaterialien. Viele Studien (Prof. Dr. Daniel Buser, Schweiz, und andere<sup>1</sup>) haben durchweg gezeigt, dass Mischungen mit festen Fremdkörpern immer auch bindegewebige Strukturen im Aufbaubereich aufweisen.

Das präsentierte Verfahren ist der Natur abgeschaut und in 30 Jahren Forschung entwickelt worden. Das Grundlagenprotein dafür heißt bmp2 (bone morphogenetic protein 2), und wir haben es selbst im

Neben anderen aktuellen Herstellern war das meines Wissens nach erste Präparat inductOs® (Diboterminalfa) von Medtronic B.V. aus Heerlen/Niederlande (ursprünglich von der Fa. Wyeth, Madison, NJ/USA entwickelt).

Eine medizinische Zulassung hat dieses Produkt für Schienbein- und Wirbelsäulenoperationen. Zahnärzte können dieses Produkt ebenso für Patienten mittels Einzelverordnung im Zahn-Mund-Kiefer-Bereich einsetzen.

### Patientenfall

Der hier vorzustellende Fall ist bemerkenswert, da die Patientin zehn Jahre an Schmerzen in der rechten Gesichtshälfte litt, ohne dass ihr geholfen werden konnte. Alle Versuche von Hausarzt, Internist und Neurologen halfen nichts. Sie wurde sogar in

In diesem Zusammenhang plädiere ich für eine umfassende Nutzung von 3-D-Röntgen. Die Vorteile, die sich für Diagnostik, Planung und Therapie ergeben, sind enorm. Bei eventuellen Gerichtsverfahren wird jeder Behandler sich rechtfertigen müssen, weshalb kein 3-D-Röntgenbild zur Verfügung stand.

In den Bildern (Abb. 2–4) ist deutlich ein übergroßer Hohlraum nach Entfernung der entzündlichen Bereiche zu sehen. Jeder Behandler weiß, dass dieses Gebiet ohne unterstützende Maßnahmen extrem kollabieren würde. Deshalb füllte ich dieses Areal mit Eigenblut und inductOs® und verschloss die Öffnung mit einer resorbierbaren Membran (Abb. 5).

Wegen der sehr großen Ausdehnung gab ich der Heilung 16 Monate Zeit, um beste Knochenkonsistenz zu gewährleisten (Abb. 6). Nachdem die Heilungsphase problemlos verlief, wurden drei Zirkonimplantate positioniert und mit einer Brücke im Hybridverfahren eingesetzt (Abb. 7).

Wichtig bei der Verwendung von rh bmp2 ist die Wartezeit beim Ein-

Das Ergebnis des Recalls 2017: Die Versorgung ist weiterhin stabil (Abb. 10).

Die Patientin steht für allfällige Verifizierungen zur Verfügung. <sup>DT</sup>

<sup>1</sup>[http://www.chir.zmk.unibe.ch/unibe/portal/fak\\_medizin/ber\\_zamed/inst\\_zmk/b\\_kli\\_orst/content/e42154/e46522/e71964/e102250/e117519/pane117683/e404677/Publ\\_Liste\\_Buser-2014.10.pdf](http://www.chir.zmk.unibe.ch/unibe/portal/fak_medizin/ber_zamed/inst_zmk/b_kli_orst/content/e42154/e46522/e71964/e102250/e117519/pane117683/e404677/Publ_Liste_Buser-2014.10.pdf)

### Kontakt



Dr. Jürgen André

Franz-Josef-Straße 19  
5020 Salzburg  
Österreich  
Tel.: +43 662 870669  
info@dr-andre.eu  
www.dr-andre.eu

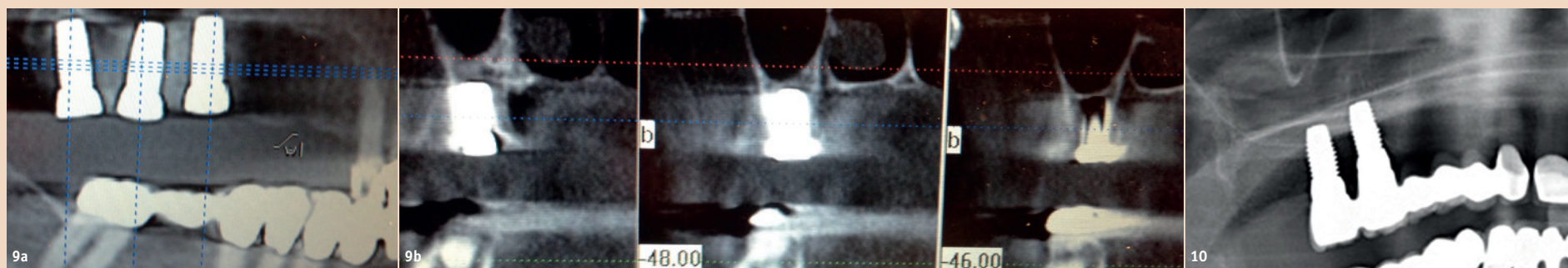


Abb. 9a und 9b: 3-D-Aufnahmen von 2008 (drei Monate post OP). – Abb. 10: Ausschnitt aus OPG von 2017 (Das 3. Implantat wurde alio loco in Wien von einem Kollegen entfernt, weil es die Patientin laut deren Angaben gestört hat; es war entzündungsfrei. Zu sehen ist, dass der Knochen trotz Implantatentfernung in der Norm ist).

## Parodontitis? Die Lösung!

### Interdentalbürsten CPS perio Entwickelt für Parodontitis-Patienten

Parodontispatienten benötigen ziemlich feste Zahnzwischenraumbürsten, und die sind unangenehm anzuwenden. Deshalb hat Curaprox eine neue Zahnzwischenraumbürste entwickelt: die CPS perio. Sie reinigt hervorragend und fühlt sich wirklich angenehm an. Erhältlich in vier Grössen.



### Wirksam und dennoch sanft

Angenehm auch bei Black Holes

### Einfach anzuwenden:

Rein, raus, fertig

CPS 405



1.3 mm\* / 5.0 mm\*\*

CPS 406



1.7 mm\* / 6.5 mm\*\*

CPS 408



2.2 mm\* / 8.0 mm\*\*

CPS 410



2.5 mm\* / 10.0 mm\*\*

### Chairside box perio



### Direkt in Ihrer Griffweite

In der CPS chairside perio box