

# Knochenaufbau mit allogenen Knochenblöcken

Innovative Materialien, exzellente Ergebnisse – ein Verfahren mit Zukunft.  
Von Priv.-Doz. DDr. Frank Kloss, Lienz, Österreich, und Phil Donkiewicz, Berlin.

Für die erfolgreiche Versorgung eines atrophierten Kiefers mit einer implantatgetragenen Prothetik ist ein Aufbau des bestehenden Knochenvolumens, trotz der Einführung durchmesser- und längenreduzierter Implantate, häufig unumgänglich.<sup>1,2</sup> Kieferkammaugmentationen können in Abhängigkeit von der Situation, Lokalisation und Größe des Knochendefekts ein komplexes Behandlungsverfahren mit einer langen Therapiedauer darstellen. Aktuell gilt nach wie vor der patienteneigene Knochentransfer (autologer Knochen) von enoralen oder extraoralen Entnahmestellen als Goldstandard.<sup>3</sup> Das damit verbundene Risiko einer Spenderstellenmorbidity und die begrenzte Verfügbarkeit des Knochens an der jeweiligen Entnahmestelle erklären das seit Jahren wachsende Interesse an Knochenersatzmaterialien (KEM).<sup>4,5</sup> In der Zahnmedizin gelten KEMs bovinen Ursprungs als am besten untersucht. Zahlreiche Studien mit bovinem Knochen zeigen in bestimmten Augmentationsindikationen gleichwertige Behandlungsergebnisse wie mit autologem Knochen.<sup>6,7</sup> Da jedoch vor allem große Kieferkammdefekte oftmals nicht suffizient mit synthetischen oder xenogenen Granulaten versorgt werden können, waren die Möglichkeiten in der Oralchirurgie grundsätzlich auf die Verwendung autologer Knochenblöcke limitiert.

In der Wirbelsäulenchirurgie stellt menschlicher Spenderknochen eine etablierte Alternative zum autologen Knochen dar.<sup>8</sup> Durch die Einführung innovativer Biomaterialien und deren Kombination mit etablierten Behandlungskonzepten kann eine Knochenblockentnahme häufig vermieden werden.<sup>9</sup> Vor allem nasschemisch behandelte, gefriergetrocknete humane Spenderknochen hat sich hierbei als valide und effektive Alternative zu autologen Knochenblocktransplantaten bewährt. Mittlerweile gibt es eine Vielzahl an Veröffentlichungen, welche exzellente klinische Ergebnisse bei Kieferkammaugmentationen mit Allografts aufzeigen.<sup>10-14</sup> Dabei verläuft die Anwendung kommerziell zu erwerbender Allografts analog zu den für die Autografts bereits bekannten Operationstechniken, wie etwa der Knochenblockaugmentation, Knochenringtechnik oder der Schalen-technik, sodass ein breites Indikationsspektrum durch diese Materialien bedient werden kann.<sup>15-17</sup>

## Sicherheit und Volumenstabilität

Die Sicherheit und Volumenstabilität allogener Knochenimplantate ist ein präsent Thema, wobei in der Literatur häufig nicht zwischen frischen, gefrorenen oder kryokonservierten humanen Knochenblocktransplantaten, bei welchen ein Großteil der organischen Substanz erhalten bleibt, und nasschemisch prozessierten Allografts differenziert wird. Alle Alloimplantate,

welche eine Zulassung durch das Paul-Ehrlich-Institut haben, durchlaufen eine komplexe chemische Dezellularisierung, deren Ziel es ist, ein Material zu generieren, welches vor allem als osteokonditiv wirkende Gerüststruktur mit optimalen physikochemischen Eigenschaften eine ideale Knochengewebeheilung ermöglicht, ohne immunogen

Volumenstabilität sowie Implantaterfolgsrate mit Autografts vergleichbare Ergebnisse geschaffen werden können.<sup>10-17</sup>

## Patientenfälle

Im Folgenden soll das Potenzial der allogenen Knochenblöcke in der klinischen Anwendung verdeutlicht werden.

neute implantatgetragene Versorgung der Regio 11 zu ermöglichen (Abb. 1b). Nach dem Entfernen des Implantats konnte ein deutlicher Knochenverlust im ästhetischen Frontzahnbereich festgestellt werden (Abb. 1c, j). Über eine krestale Schnittführung wurde zusammen mit einem Entlastungsschnitt der Mukoperiostlappen vom Kiefer-

Fünf Monate später wurde eine DVT-Kontrolle durchgeführt, in welcher sich die gute Integration des allogenen Knochenblocks zeigte (Abb. 1k), sodass die Implantation nach einem weiteren Monat geplant werden konnte. Beim Eröffnen der Augmentationsstelle zeigte sich der gut vaskularisierte und optimal in das umliegende Knochengewebe

### Fall 1

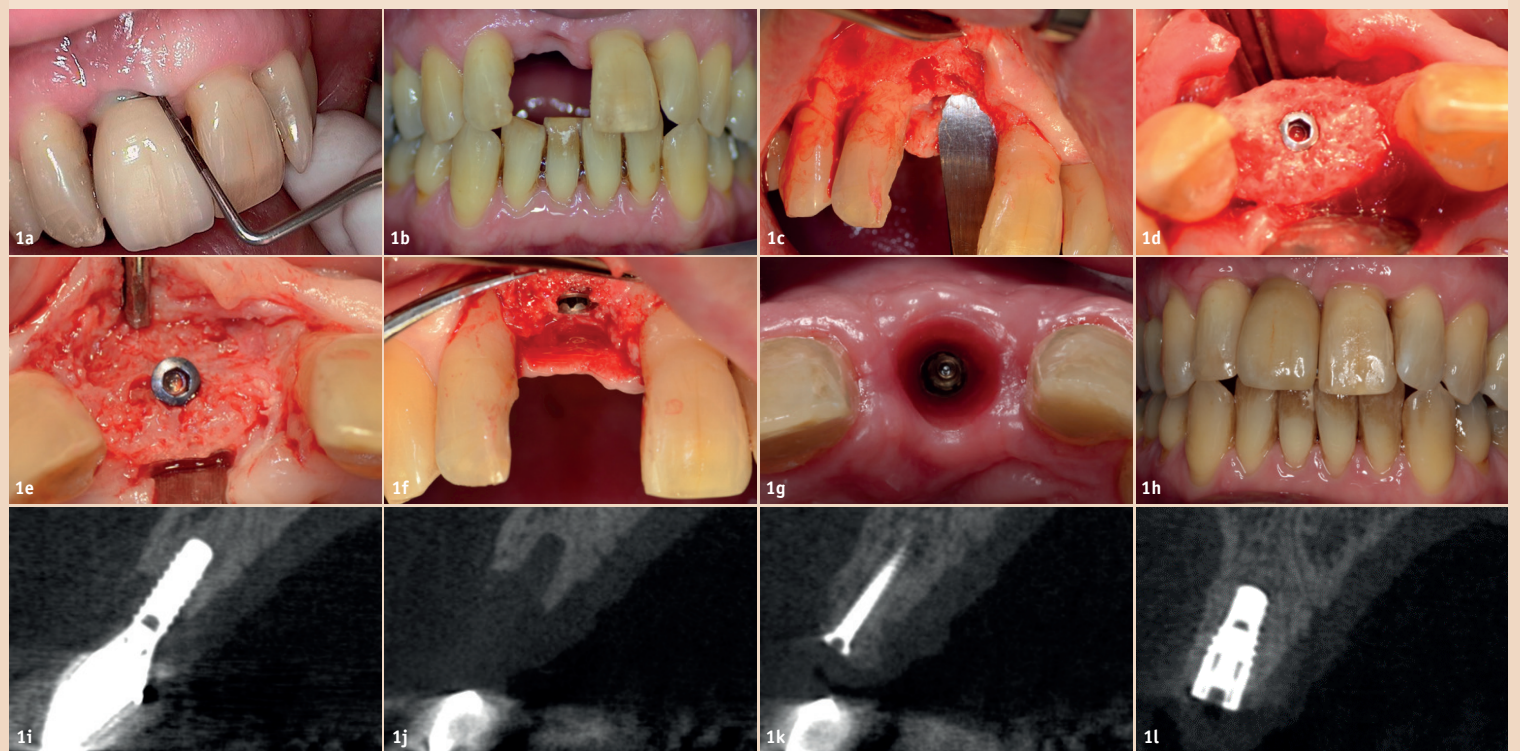


Abb. 1: Periimplantitis mit Knochenverlust in Regio 11 (a, i). Situation nach Zahnextraktion (b, j). Lappenpräparation zur Defektfreilegung (c). Befestigung des allogenen Knochenblocks mittels einer Osteosyntheseschraube (d). Optimale Integration des Knochenblocks nach fünfmonatiger Einheilung (k) und deutlicher Knochengewinn bei Freilegung der Augmentationsstelle (e). Stabile Implantation in den augmentierten Knochen (f, l). Situation nach dreimonatiger Einheilung (g). Finale prothetische Versorgung (h).

wirksame oder infektiöse Bestandteile zu enthalten.<sup>18,19</sup>

Obwohl auch bei der Anwendung nasschemisch prozessierter Allografts das Restrisiko einer Infektionsübertragung kommuniziert werden muss, ist dieses als rein hypothetisch anzusehen, da es weltweit keine Berichte hierzu für gefriergetrockneten Spenderknochen gibt.<sup>20</sup> Auch Studien, welche von einer Allosensibilisierung von Empfängern humaner Knochenblocktransplantate berichten, beziehen sich nahezu ausschließlich auf orthopädische Eingriffe unter Verwendung von frischem oder gefrorenem Knochen.<sup>21-24</sup>

Im Rahmen der dentalen Anwendung von prozessierten allogenen Knochenblöcken konnten nach bisherigen Erkenntnissen keine spenderspezifischen Antikörper in Empfängern nachgewiesen werden.<sup>25</sup> Auch den in den Knochenblöcken identifizierbaren Zelltrümmern und DNA-Resten konnte keine klinische Relevanz zugeordnet werden, sodass sich bei millionenfacher Anwendung dieser Produkte kein einziger Bericht zur Problematik bei der Spende oder dem Empfangen weiterer Organe und Gewebe eines Empfängers von dezellularisierten Allografts findet. Weiterhin wurde bereits in einigen Studien gezeigt, dass mit nasschemisch prozessierten Allografts in Bezug auf die Knochenqualität, Knochenneubildung,

Im ersten Fall präsentierte sich der Patient mit einer ausgeprägten Periimplantitis mit chronischer Suppuration am Implantat 11, welche zu einem zirkulären Abbau des umliegenden Knochengewebes führte (Abb. 1a). Mittels DVT konnte der sowohl horizontale als auch vertikale Knochenverlust um das Implantat dargestellt werden (Abb. 1i). Nach der Aufklärung des Patienten über die möglichen Behandlungsoptionen entschied sich dieser für eine Explantation mit anschließendem Knochenaufbau mittels eines allogenen Knochenblocks, um eine er-

knochen gelöst und der allogene Knochenblock (maxgraft® block, botiss biomaterials GmbH, Berlin) mittels einer Osteosyntheseschraube fixiert (Abb. 1d). Die Augmentationsstelle wurde mit einer resorbierbaren Kollagenmembran (Jason® membrane, botiss biomaterials GmbH) abgedeckt und das Weichgewebe über dem Knochenblock speicheldicht und spannungsfrei verschlossen, da das Eindringen von Speichel zu einer Infektion der Operationsstelle und Spannung auf dem Augmentationsareal zu einer erhöhten Resorption führen würden.<sup>26, 27</sup>

integrierte Knochenblock (Abb. 1e). Die Osteosyntheseschraube wurde entfernt, und das geplante Zahnimplantat konnte vollständig im augmentierten Kieferkamm versenkt werden (Abb. 1f, l). Die Freilegung und prothetische Versorgung (prothetische Versorgung durch Dr. Markus Haas, Mittersill, Österreich) des Implantats erfolgte nach einer komplikationslosen Einheilphase von drei Monaten (Abb. 1g, h). Durch die Verwendung des allogenen Knochenblocks konnte der Kieferkamm optimal rehabilitiert und ein ästhetisches und natürlich

### Fall 2

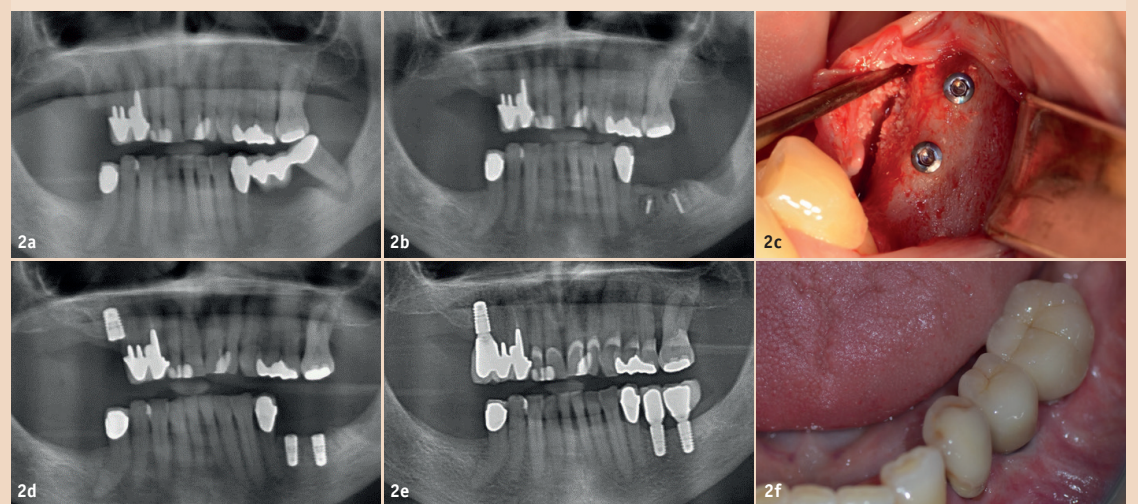
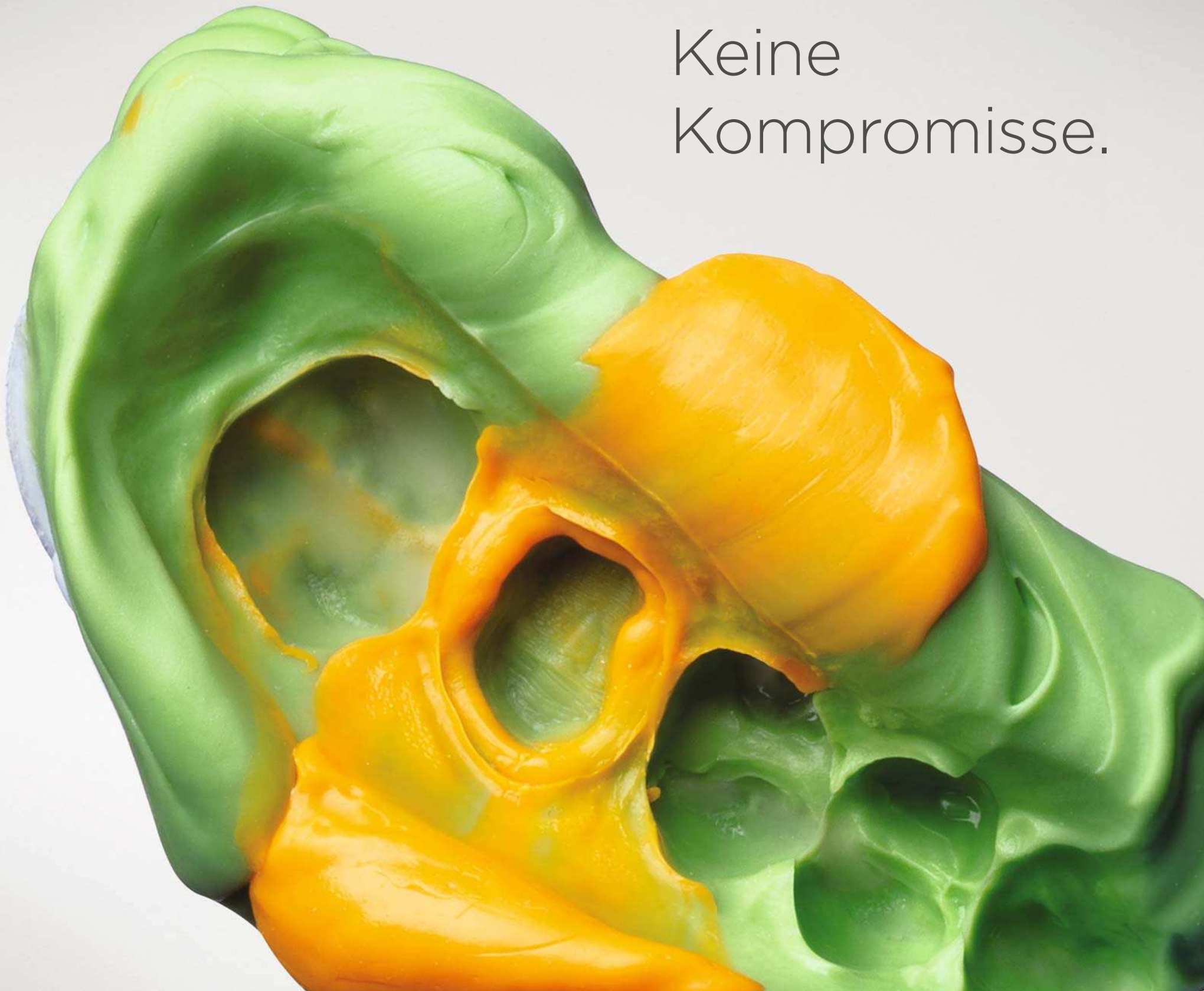

Abb. 2: Radiografische Darstellung der initialen Situation (a). Mit zwei Osteosyntheseschrauben befestigter Knochenblock (b). Freilegung der Augmentationsstelle mit vollständig integriertem Knochenblock (c). Insertion von zwei Implantaten sechs Monate nach der Augmentation (d). Röntgenkontrolle und finale Prothetik ein Jahr nach der Augmentation (e, f).



Keine  
Kompromisse.



Aquasil® Ultra+  
Smart Wetting® Abformmaterial

digit Power®  
Dispenser

**Bessere Hydrophilie. Höhere Reißfestigkeit. Präzisere Applikation.**

All das bieten wir Ihnen jetzt – mit Aquasil® Ultra+. Neuste Entwicklungen sorgen dafür, dass die klinische Leistungsfähigkeit auf allen Gebieten optimiert wurde.

Machen Sie keine Kompromisse.

- Verbesserte Hydrophilie für höhere Präzision als je zuvor.
- Verbesserte Reißfestigkeit für mehr Sicherheit.
- Verschiedene Optionen bei Abbindezeiten und Applikation für bessere klinische Resultate.

[dentsplysirona.com](https://dentsplysirona.com)



erscheinendes Ergebnis erzielt werden.

Im zweiten Fall stellte sich eine Patientin mit einem desolaten Brückenpfeiler in Regio 37 vor. Durch die prothetische Versorgung der Schaltlücke in Regio 35 und 36 mit einer Zahnbrücke und der damit einhergehenden fehlenden mechanischen Belastung des Kieferknochens zeigte sich ein deutliches Knochendefizit an dieser Stelle (Abb. 2a). Nach umfassender Aufklärung entschied sich die Patientin für eine Exzision des Brückenpfeilers in Regio 37 mit anschließender Kieferkammaugmentation mittels eines allogenen Knochenblocks, gefolgt von einer implantatgetragenen Einzelzahnversorgung in Regio 35 und 36. Die Kieferkammaugmentation erfolgte zwei Monate nach der Zahnextraktion unter Infiltrationsanästhesie. Nach der Defektdarstellung über eine Volllappenpräparation wurde der manuell auf den Defekt angepasste allogene Knochenblock (maxgraft® block, botiss biomaterials GmbH) mittels zweier Osteosyntheseschrauben am Kieferkamm fixiert. Die Augmentationsstelle wurde wieder mit einer Kollagenmembran aus porcine Perikard (Jason® membrane, botiss biomaterials GmbH) abgedeckt und das Weichgewebe speicheldicht und spannungsfrei vernäht (Abb. 2b). Bei der Eröffnung der Augmentationsstelle, welche nach sechs Monaten erfolgte, zeigte sich eine vollständige Integration des allogenen Knochenblocks in das umgebende Knochengewebe und somit ein optimaler Knochengewinn in der atrophierten Region (Abb. 2c). Nachdem die Osteosyntheseschrauben entfernt wurden, konnten die geplanten Zahnimplantate inseriert werden (Abb. 2d). Drei Monate nach Implantatinsertion erfolgte die finale prothetische Versorgung. Abbildungen 2e und 2f zeigen die Situation ein Jahr nach prothetischer Versorgung.

#### Vorteil Digitalisierung

Die digitale Revolution hat in den letzten Jahren auch ihren Einzug in die Zahnarztpraxen gehalten, wobei die Implementierung technischer und computergestützter Innovationen in das Behandlungskonzept erhebliche Vorteile mit sich bringt. So ist es beispielsweise möglich, über das CAD/CAM-Verfahren individuelle Knochenblöcke aus humanem Spenderknochen anzufertigen, welche eine optimale Passung auf den Kieferkammdefekt aufweisen.<sup>28–32</sup> Der Knochenblock wird hierbei über den DICOM-Datensatz aus einer DVT-Aufnahme des atrophierten Kieferkammes digital erstellt und anschließend in einer dreidimensiona-

#### Fall 3

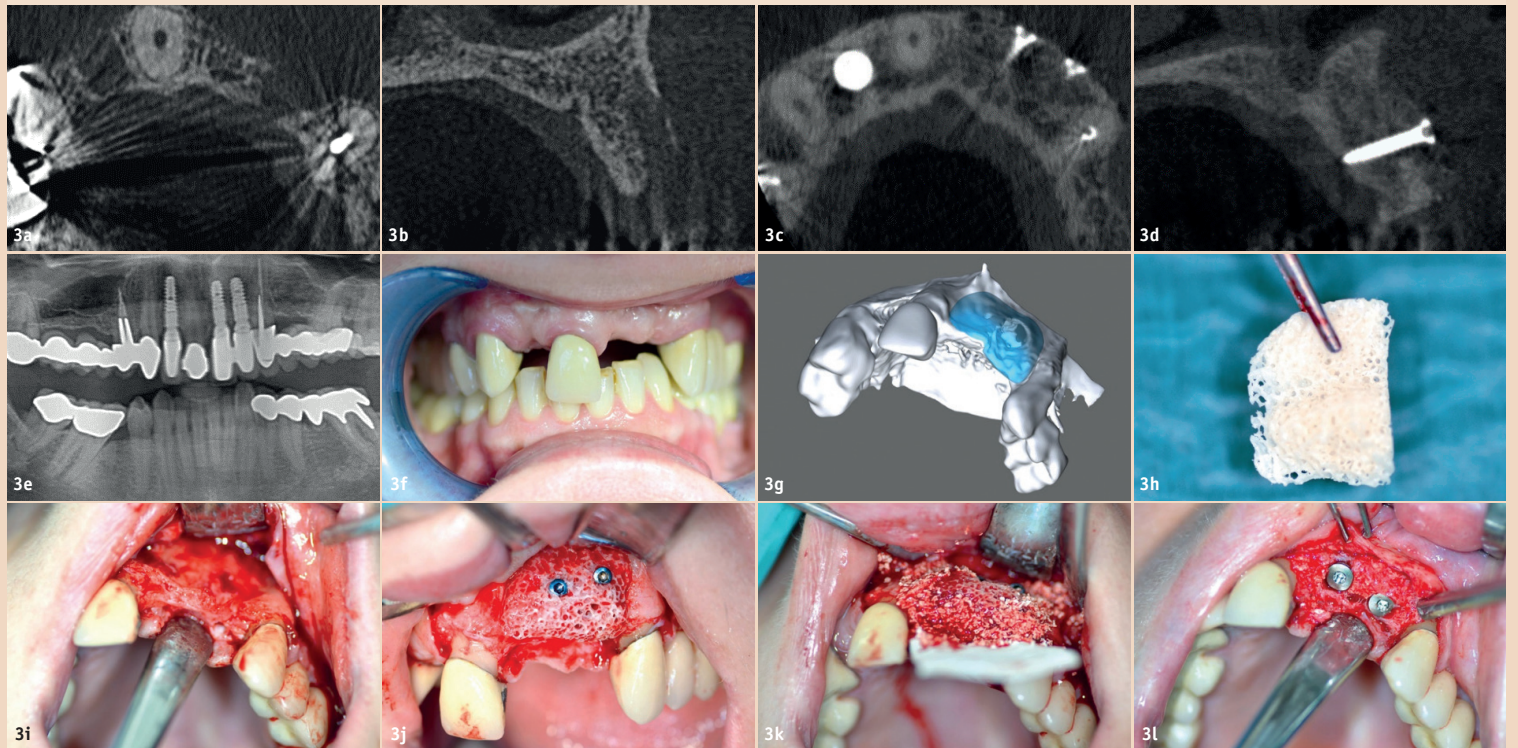


Abb. 3: Darstellung des Knochendefekts in Regio 21–22 im DVT (a, b). DVT-Kontrolle nach vier Monaten (c, d). Kontrollröntgen drei Jahre nach der Augmentation zeigt optimalen Volumenerhalt (e). Situation nach Extraktion der Zähne 12 und 21 (f). Planung des allogenen Knochenblocks (g). CAD/CAM-gefertigter Knochenblock (maxgraft® bonebuilder) (h). Lappenpräparation und Darstellung des Knochendefektes (i). Befestigung des Knochenblocks mit zwei Osteosyntheseschrauben (j). Konturierung der Augmentationsstelle mit bovinem Knochengranulat (k). Exzellente Knochenregeneration beim Reentry nach sechs Monaten (l).

len Fräse aus spongiösem Knochen, welcher ebenfalls von Lebend Spendern stammt, hergestellt. Somit wird nicht nur eine autologe Knochenblockentnahme obsolet, auch das manuelle Anpassen des Knochenblocks entfällt, wodurch die Operationszeit verkürzt wird. Weiterhin hat der individuell angepasste Knochenblock eine maximale Kontaktfläche mit dem ortsständigen Knochen, sodass dessen ideale Versorgung gewährleistet wird.

Im dritten Fall stellte sich die Patientin mit einer chronischen apikalen Parodontitis im ästhetischen Frontzahnbereich nach bereits durchgeführter Wurzelspitzenresektion vor. Da die Zähne 12 und 22 nicht erhaltungsfähig waren, wurden diese entfernt. Das Pontic, über welches der Zahn 21 versorgt wurde, musste mit der Zahnextraktion ebenfalls entfernt werden (Abb. 3f). Während in Regio 12 eine sofortige Implantation möglich war, zeigte sich ein deutliches transversales Knochendefizit in Regio 21–22 (Abb. 3a, b). Nach Aufklärung der Patientin über die verfügbaren Behandlungsoptionen, entschied diese sich für eine Anlagerungsosteoplastik mit einem allogenen, CAD/CAM-gefertigten Knochenblock, um eine Implantation in der Regio 21–22 zu ermöglichen.

Über eine DVT-Aufnahme wurde der zur Herstellung des individuellen Knochenblocks (maxgraft® bonebuilder, botiss biomaterials GmbH, Berlin) benötigte DICOM-Datensatz generiert und unter www.botiss-bonebuilder.com hochgeladen. Innerhalb von sechs Wochen wurde mittels des Datensatzes der Knochenblock digital geplant und schließlich angefertigt (Abb. 3g, h). Anschließend wurde die Patientin für die Kieferkammaugmentation einbestellt. Der Defekt wurde mit einer krestalen Schnittführung mit einem distal gelegenen Entlastungsschnitt freigelegt (Abb. 3i).

Der CAD/CAM-gefertigte Knochenblock wies eine optimale Pas-

sung für die vorliegende Defektsituation auf und konnte ohne manuelle Adaptation auf den Kieferkamm aufgelegt und mittels zwei Osteosyntheseschrauben fixiert werden (Abb. 3j). Da allogene Knochenblöcke durch den natürlichen Remodellingprozess einen Volumenverlust von etwa 10 bis 15 Prozent durchlaufen, wurde im Defektareal mit einem bovinen Knochenersatzmaterial (cerabone®, botiss biomaterials GmbH, Berlin) konturiert, um ein ästhetisches Endergebnis zu erzielen.<sup>12</sup> Bovine Knochenersatzmaterialien weisen eine höhere Volumestabilität auf, da diese nicht in den Eigenknochen des Patienten umgewandelt (remodelliert), sondern lediglich in den neugebildeten Knochen integriert werden (Abb. 3k).<sup>33</sup> Die Operationsstelle wurde mit einer resorbierbaren Kollagenmembran (Jason® membrane, botiss biomaterials GmbH) abgedeckt und speicheldicht sowie spannungsfrei verschlossen. Eine DVT-Kontrolle, welche vier Monate später erstellt wurde, zeigt die optimale Integration des allogenen Knochenblocks in das umliegende Knochengewebe (Abb. 3c, d). Die Insertion von zwei Zahnimplantaten konnte sechs Monate nach der Augmentation durchgeführt werden. Bei der Freilegung des augmentierten Bereichs zeigte sich vitaler, gut vaskularisierter Knochen, welcher eine optimale Stabilität der Implantate gewährleistet (Abb. 3l). Die Freilegung und prothetische Versorgung der Implantate konnte weitere drei Monate später durchgeführt werden. Ein Kontrollröntgen, welches drei Jahre nach der Augmentation erstellt wurde, zeigt den hervorragenden Volumenerhalt in der Augmentationsstelle, keinen Knocheneinbruch im Bereich der Implantate und veranschaulicht, dass mit allogenen Knochenblöcken funktionelle Langzeitergebnisse erzielt werden können (Abb. 3e).

#### Fazit

Die hier beschriebenen Fälle verdeutlichen den Nutzen, welchen uns

die Einführung allogener Knochenblöcke in der regenerativen Zahnmedizin bieten. Aufgrund der bei allen drei Patienten vorliegenden großen ossären Defekte war eine Knochenaugmentation unabdingbar. Die Verwendung allogener Knochenblöcke hat sich in allen Fällen als zuverlässiges Behandlungskonzept erwiesen, mit welchem das Knocheniveau des Kieferkammes wiederhergestellt und eine stabile Positionierung der Implantate ermöglicht werden konnte. Weiterhin konnte durch die Behandlung eine autologe Knochenblockentnahme vermieden und die Belastung der Patienten reduziert werden. Bei der Eröffnung der Augmentationsstelle zeigte sich in allen drei Fällen innerhalb von sechs Monaten vitaler, vaskularisierter Knochen. Die allogenen Knochenblöcke waren hierbei schon so stark in das neugebildete Knochengewebe integriert, dass ein Übergang zum ortsständigen Knochen kaum sichtbar war. Die hohe Remodelling-Kapazität des prozessierten humanen Knochens resultiert aus dessen idealer Biokompatibilität und Osteokonduktivität, welche durch die Porosität und Oberflächenstruktur gewährleistet wird.<sup>34–38</sup>

Aufgrund des exzellenten Knochengewinns konnten alle Patienten planmäßig und ohne das Auftreten von Komplikationen behandelt werden. Spätere Röntgenkontrollen verdeutlichen die hohe Volumenstabilität der allogenen Knochenblöcke: Selbst drei Jahre nach der Augmentation lässt sich keine Reduktion des wiederhergestellten Knochen-niveaus beobachten, sodass die Implantate sicher im augmentierten Knochen verbleiben. Bei Beachtung grundlegender Schritte, wie die immobile Fixierung des Blocks am Kieferkamm, einer ausreichenden Mobilisierung des Weichgewebes und einem speicheldichten und spannungsfreien Wundverschluss, ist es möglich, mit allogenen Knochenblöcken Ergebnisse bei der Kieferkammaugmentation zu erzielen, welche mit autologen Knochen-

blöcken vergleichbar sind. Die Einführung von kommerziell zu erwerbender allogenen Knochenblöcken, wie etwa der maxgraft® block und bonebuilder® (botiss biomaterials GmbH, Vertrieb in Deutschland über Straumann GmbH), eröffnet dem Behandler somit eine neue, wesentlich atraumatischere und patientenfreundlichere Methode für die effektive Behandlung komplexer ossärer Defekte.

Vor allem Patienten, welche über eine schlechte Eigenknochenqualität verfügen oder sich eine weniger schmerzhaftere Behandlung wünschen, können maßgeblich hiervon profitieren.

DT




#### Kontakt



Priv.-Doz. DDr. Frank Kloss

Kärntner Straße 62  
9900 Lienz, Österreich  
Tel.: +43 4852 64643  
info@mkg-kloss.at



Phil Donkiewicz

botiss biomaterials GmbH  
Ullsteinstraße 108  
12109 Berlin, Deutschland  
Tel.: +49 30 2060739814  
Phil.Donkiewicz@botiss.com



ZAHNÄRZTE  
LIEBEN  
ONLINE.

WWW.ZWP-ONLINE.INFO



OEMUS MEDIA AG