

Die Zahnextraktion gehört zu den ältesten und am häufigsten durchgeführten zahnärztlich-chirurgischen Eingriffen, doch in der Forschung fristet sie ein kümmerliches Dasein. Die am häufigsten eingesetzten Instrumente – Zange und Hebel – haben sich in den letzten 100 Jahren kaum verändert. Der Autor hat in den letzten 20 Jahren mehr als 10.000 Zähne extrahiert und entwickelte 2003 mit Benex® ein atraumatisches, vertikales Extraktionssystem (AES). Aus der Erfahrung unzähliger Anwendungen heraus beschreibt er, wie im Zeitalter der Implantologie gewebeschonend extrahiert wird und mittels chirurgischer Extrusion konventionell nicht erhaltungswürdige Zähne erhalten werden können.

Dr. Benno Syfrig
[Infos zum Autor]



Die minimalinvasive Extraktion und die chirurgische Extrusion

Dr. med. et med. dent. Benno Syfrig

Bei dem hier vorgestellten System handelt es sich um eine vertikale Extraktionsmethode. Dabei wird über eine axiale Zugkraft entlang der Längsachse der Wurzel eine Extraktion ohne Dehnung des Alveolarknochens ermöglicht. Der große Vorteil: Bei der Extraktion wird das umgebende Hart-

und Weichgewebe maximal und einzigartig geschont. Dies ist die beste Voraussetzung, um alveolären Knochenverlust nach der Zahnextraktion zu minimieren. Zudem wird damit eine nachfolgende Implantatinserion wesentlich erleichtert. Vor allem für die Sofortimplantation ist dies relevant.

Heute gibt es verschiedene Instrumente für die vertikale Extraktion, die das Prinzip des Korkenziehers nutzen. Im Gegensatz zum hier beschriebenen System weichen sie aber während der Wurzelevation von der vertikalen Wurzelachse ab und verursachen so eine unerwünschte Kraft auf die Alveolenwand.

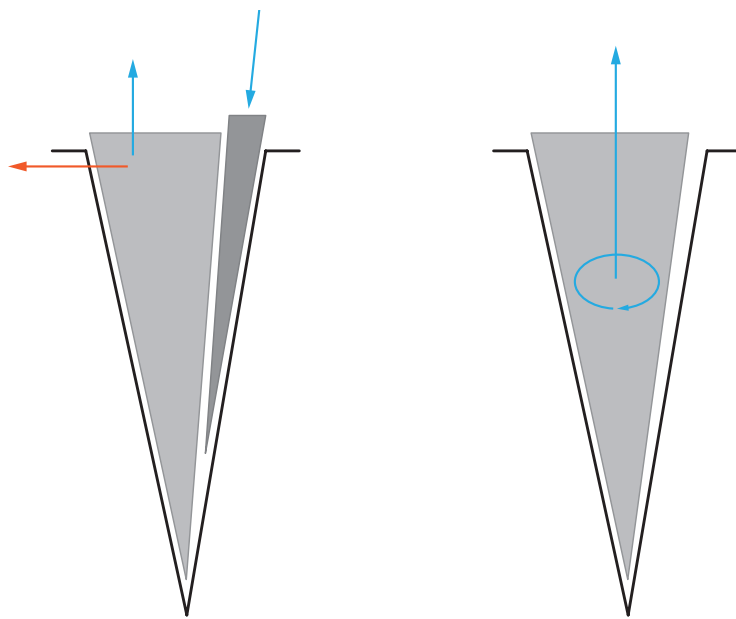
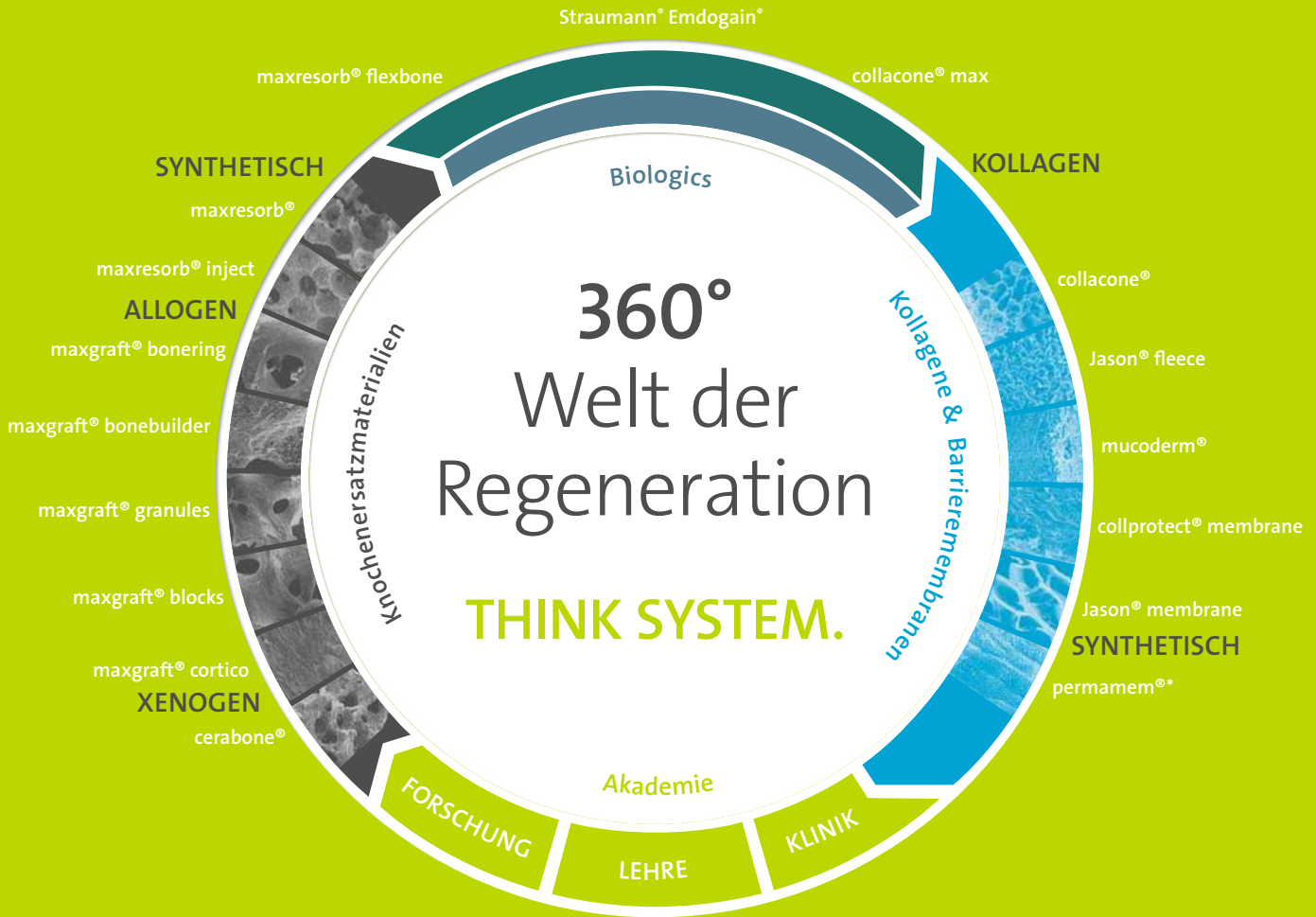

Abb. 1: Kraftvektoren bei der Extraktion: bei konventioneller Extraktion (l.), bei Längsextraktion (r.).

Die Extrusion

Nach mehreren Hundert Extraktionen wurde im November 2009 erstmals eine konventionell nicht restaurierbare Wurzel extrudiert statt extrahiert. Hierbei wurde die tief defekte Wurzel mit fehlender biologischer Breite mit dem Benex®-System intraalveolär einige Millimeter nach koronal transplantiert, dann an die Nachbarzähne geschient und mit einem Kunststoffaufbau versorgt. Diese chirurgische Extrusion ist äußerst minimalinvasiv, wodurch im Vergleich zu früheren chirurgischen Extrusionsverfahren signifikant weniger Komplikationen auftraten. Das Ergebnis konnte durch eine klinische Studie nachgewiesen werden, die in Zusam-

Biomaterials@Straumann



cerabone®

Natürlicher boviner Knochen



maxgraft® cortico

Allogene Knochenplatte



maxgraft®

Prozessiertes humanes Allograft



maxgraft® bonebuilder

Patientenindividueller allogener Knochenblock



maxgraft® bonering

Allogener Knochenring



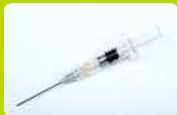maxresorb® inject

Synthetische injizierbare Knochenpaste



maxresorb®

Synthetisches biphasisches Calciumphosphat



Straumann® Emdogain® Schmelzmatrixproteine



collacone® max

Alveolar-Kegel (CaP / Kollagen Komposit)



collacone® / Jason® fleece Kollagenkegel / Kollagenfleece



mucoderm®

Natürliche dreidimensionale Kollagenmatrix



collprotect® membrane

Native Kollagenmembran



Jason® membrane


Native Perikardmembran



permamem®*

PTFE Barrieremembran

* Demnächst verfügbar



Zugkräfte Zahn 35

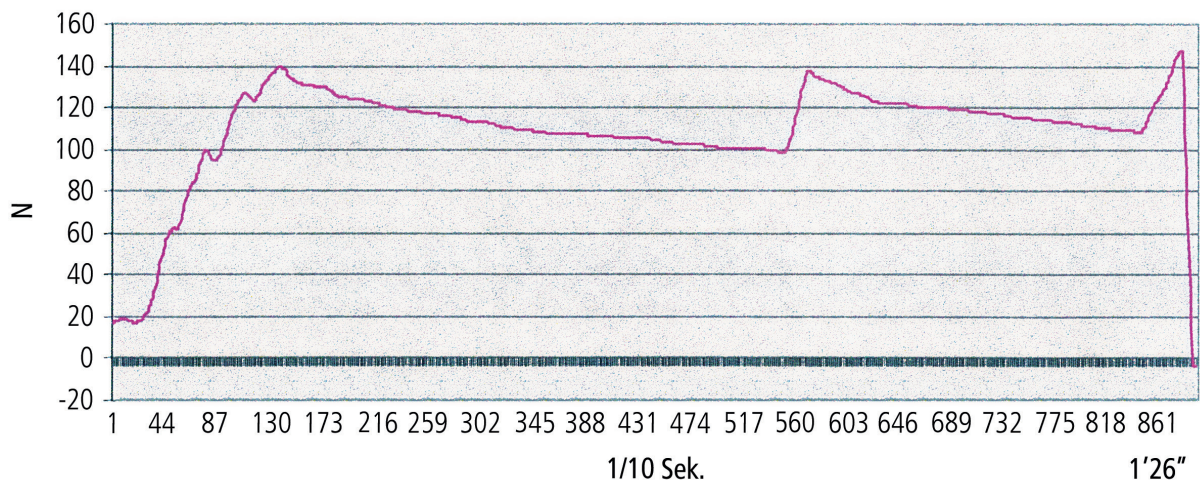


Abb. 2: Aufzeichnung der Seilspannkraft während einer Benex®-Extraktion: Nach Aufbau der Zugkraft (Zackenlinie) kommt es innerhalb von Minuten zu einer spontanen, sukzessiven Reduktion der Seilspannung, d. h. die Parodontalfasern reißen und die Wurzelretention lässt nach.

menarbeit mit Prof. Dr. Gabriel Krastl von der Universität Würzburg durchgeführt wurde.¹ So können Zähne, die üblicherweise für nicht restaurierbar gehalten werden, mit diesem Extrusionsverfahren erhalten werden. Dieser Vorteil hat auch das Universitätsklinikum Würzburg überzeugt: Seit der Studie kommt das Anwendungsverfahren bei der Zahnerhaltung häufig zum Einsatz.

Klinische Anwendung der Extraktion

Die Extraktion besteht aus Luxation und Elevation. Bei der Luxation erfolgt eine geringe, andauernde Krafteinwirkung auf das parodontale Gewebe mit Hebel bzw. Zange für eine intraalveoläre Wurzelbeweglichkeit. Bei der Elevation wirkt die Kraft in der Wurzelachse mit einem AES (Abb. 1) oder durch den Einsatz von Hebel bzw. Zange.

Erst nach der Luxation, wenn die Wurzel intraalveolär leicht beweglich ist, wird sie mit dem Benex®-System eleviert oder mit dem Hebel herausgedrückt. Die anhaltende Krafteinwirkung von 30 bis 60 Sekunden (Luxation) stresst die Parodontalfasern. In der Folge nimmt deren Reißfestigkeit sukzessive ab. Diese empirische Erfahrung konnte wissenschaftlich durch Kräftermessungen bei der Extraktion nachgewiesen werden (Abb. 2).

Daher sollten die Sharpey'schen Fasern unmittelbar nach der Anästhesie gestresst werden. Diese intraalveoläre Luxation braucht wenig Kraft, aber 30 bis 60 Sekunden Geduld, bis der Zahn bzw. die Wurzel sichtbar leicht beweglich ist. Bei fassbarer Krone erfolgt die Luxation mit der Zange, rotierend um die Längsachse. Zum Nachbarzahn muss ein approximaler Spalt bestehen, andernfalls ist die Krone approximal zu kürzen. Bei einer Wurzel ohne Krone wird mit dem Hebel hingegen in mesiodistale Richtung gedrückt. Bei vorhandenem Nachbarzahn kann der Hebel dort abgestützt werden (Abb. 3a). Ist dies nicht der Fall, wird für die Hebelansetzung approximal der Wurzel wenig osteotomiert, ohne die bukkale und orale Alveolenwand zu verletzen. Mehrwurzlige Zähne werden zunächst ganz durch die Bifurkation getrennt, und für die Luxation werden anschließend die separierten Fragmente zusammengedrückt. Im Oberkiefer wird mit einer Zange die palatinale Wurzel gegen die bukkalen Wurzeln gepresst, bis der Separationsspalt geschlossen ist (Abb. 4a). Die bukkalen Wurzeln werden erst nach der palatinalen Wurzelextraktion (Abb. 4b) separiert und mit dem Hebel in distopalatinaler bzw. mesiopalatinaler Richtung herausgedrückt (Abb. 4c).

Die günstigste Voraussetzung für einen guten Verschluss der Extraktionswunde

ist ein intaktes alveoläres Blutkoagulum. Es ermöglicht zum einen eine beschwerdefreie Heilung und fördert die rasche knöcherne Regeneration der Alveole („remodeling“). Die besten Ergebnisse erzielt man, wenn der Patient nach der Extraktion auf einen Aufbissstücker beißt und diesen erst nach 60 Minuten sanft mit Wasser wegspült (Abb. 3g).

Fallbeispiele – Step by step

Fall 1: Extraktion beim einwurzligen Zahn

1. Unmittelbar nach der Anästhesie wird die Wurzel mit einem graziilen Hebel/Twister etwa 30 Sekunden lang in mesiodistaler Richtung und ohne geringste transversale Krafteinwirkung intraalveolär luxiert (Abb. 3a). Bei gut verankerten Wurzeln muss bis zu 60 Sekunden gedrückt werden.
2. Anschließend folgt eine Kanalbohrung mit einem Torpanbohrer. So lässt sich die Wurzelachse leichter bestimmen und eventuell vorhandenes Kanalfüllmaterial entfernen (Abb. 3b). Die Bohrung mit dem diamantierten Spiralbohrer sollte möglichst in der Achse und im Zentrum des Wurzelfragments stattfinden. Dabei genügt es, wenn der Diamantanteil des Bohrers 5 bis 7 mm im festen Hartgewebe liegt –



HI-TEC IMPLANTS

KOMPATIBEL ZU FÜHRENDEN IMPLANTATSYSTEMEN

Compatible with
exocad



Implantate der TRI/TRX
Familie: 42,-/59,-
Beispiel Einzelzahnversorgung:

Implantat mit
Deckschraube.....95,-
Abheilpfosten.....15,-
Abdruckpfosten =0,
Einbringpfosten.....14,-
Ti-Aufbau gerade
bzw. CAD/CAM Klebebasis...43,-

EURO

167,-*

*ohne Mindestabnahme!



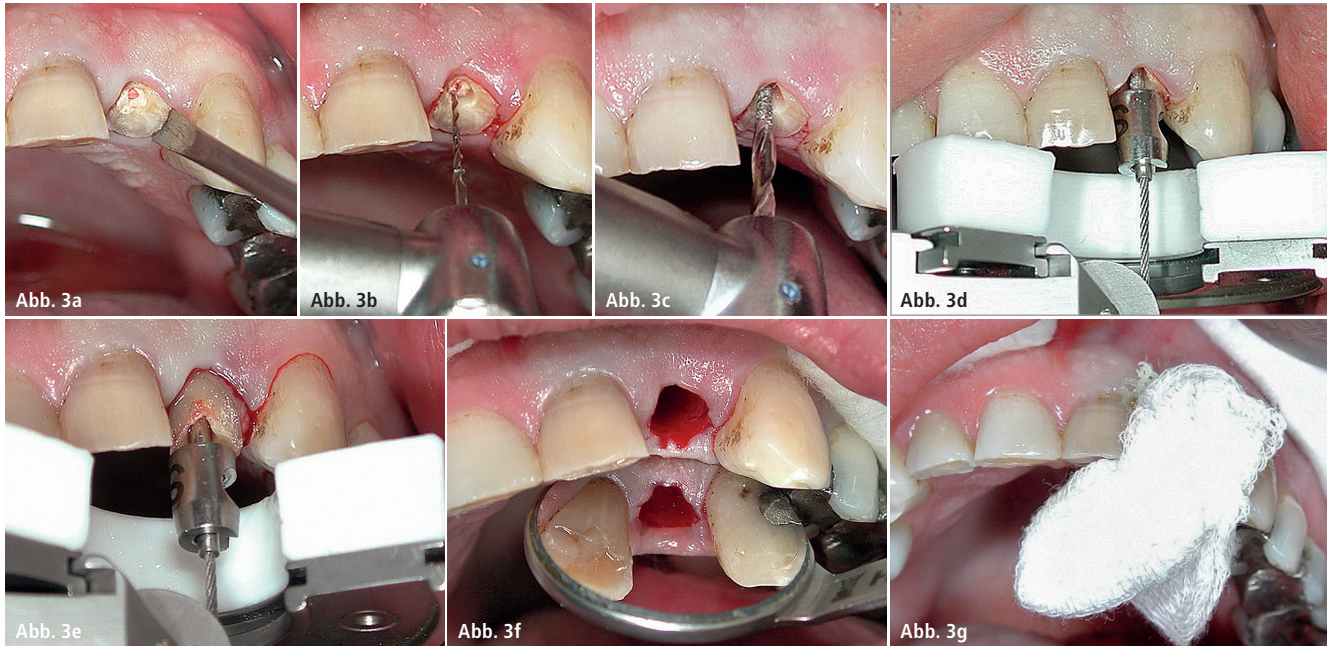
HIER GEHT FÜR SIE DIE SONNE AUF!



Das **HI-TEC Implantatsystem** bietet allen Behandlern die **wirklich** kostengünstige Alternative und Ergänzung zu bereits vorhandenen Systemen.

HI-TEC IMPLANTS · Vertrieb Deutschland · Michel Aulich · Veilchenweg 11/12 · 26160 Bad Zwischenahn
Tel. 04403-5356 · Fax 04403-93 93 929 · Mobil 01 71/6 0 80 999 · michel-aulich@t-online.de · www.hitec-implants.de

HI-TEC IMPLANTS



Fall 1 – Abb. 3a: Intraalveoläre Wurzelluxation mit dem Hebel in mesialer und distaler Richtung. – **Abb. 3b:** Kanalaufbereitung mit dem Torpanbohrer zur Bestimmung der Wurzelkanalachse und Entfernung des Kanalmaterials. – **Abb. 3c:** Bohrung entlang des Wurzelkanals. – **Abb. 3d:** Extraktor in korrekter Position. Zustand nach ca. zwei-minütigem Seilzug. Die diskrete Blutung aus dem Parodontalspalt weist auf eine Ruptur der Parodontalfasern hin. – **Abb. 3e:** Die Wurzel hat sich gelöst. – **Abb. 3f:** Zustand der Alveole nach der Extraktion. – **Abb. 3g:** Eingepresster Aufbisstuffer.

daher ist eine tiefere Bohrung nicht notwendig. Die Bohrung erfolgt mit Wasserkühlung. Bei tieferer Bohrung sollten für die Entfernung der Bohrspäne intermittierende Bewegungen durchgeführt werden (Abb. 3c).

3. Je nach Situation wird mit der Ein-drehhilfe die Extraktionsschraube eingebracht und der Extraktor auf den benachbarten Zähnen positioniert (Abb. 3d). Dabei wird die Öffnung der runden, drehbaren Segmentplatte nach vestibulär gerichtet, um eine freie Sicht auf die Extraktionsschraube zu gewährleisten.
4. Der Extraktor muss so positioniert sein, dass für die Schraube und das Seil die gleiche axiale Richtung erreicht werden kann. Sollte dies mit

der geraden und den abgeschrägten Segmentplatten nicht möglich sein, wird die Quadrantenstütze eingesetzt. Sie dient als Stütze für den Extraktor, die individuell auf die Patientensituation mit einer Knetmasse angepasst wird.

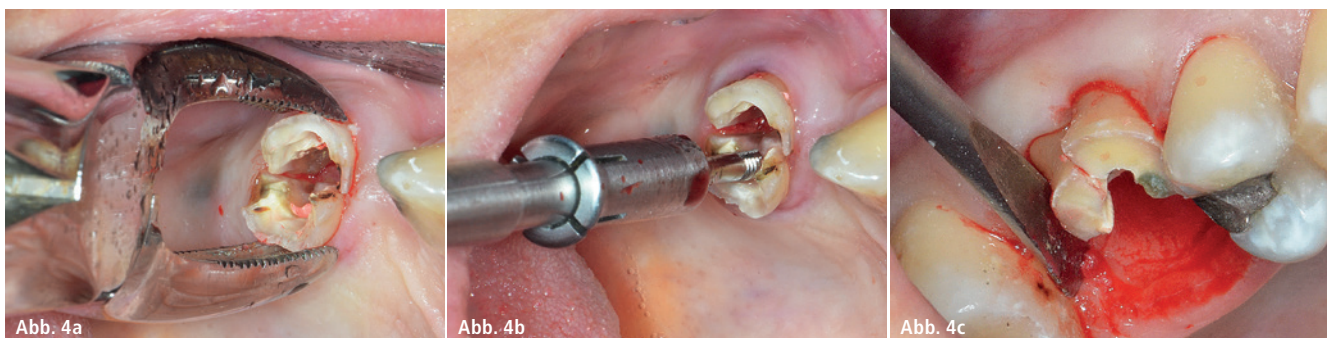
5. Die Knetmasse wird kurz abgeformt, wobei die Aushärtung extraoral geschehen kann. Wichtig: Die Knetmasse sollte möglichst dünn sein, da sonst bei der Extraktion eine ungünstige Federkraft aufgebaut wird.
6. Das Zugseil wird an der Extraktionsschraube eingehakt, über die Umlenkrolle gelegt und in den Haken des Extraktionsschlittens eingehängt. Unter leichtem Zug führt man den Extraktor durch Drehen der

Handschraube in die richtige Position. So ist sichergestellt, dass sich das Seil nicht aushängt. Nach ein bis drei Minuten konstantem Zug reißen die restlichen Parodontalfasern und die Wurzel löst sich aus der Alveole (Abb. 3e).

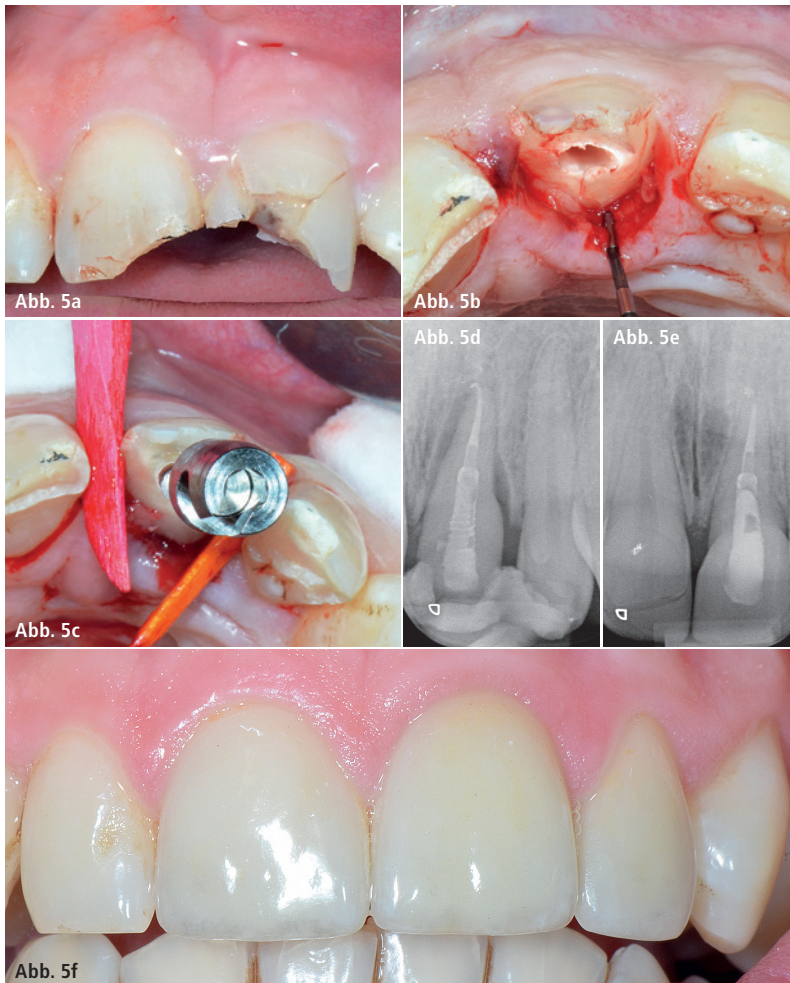7. Die vollgeblutete Alveole wird etwa 60 Minuten mit einem Aufbisstuffer abgedeckt (Abb. 3f und g). Bei einer trockenen Alveole wird tief apikal mit einem Rosenbohrer eine Blutung erzeugt.

Fall 2: Extraktion beim mehrwurzligen Zahn

1. Mehrwurzlige Zähne werden ganz durch die Bifurkation separiert, die Kontrolle erfolgt mit dem Spiegel



Fall 2 – Abb. 4a: Im Oberkiefer werden die separierten Wurzeln bei einem mehrwurzligen Zahn mit einer Zange zusammengepresst. – **Abb. 4b:** Entfernung der gelösten palatinalen Molarenwurzel mit dem Stabextraktor. – **Abb. 4c:** Die bukkalen Wurzeln werden mit dem Hebel herausgedrückt.



Fall 3 – Abb. 5a: Zustand nach Schlag mit einem Eishockey Puck. – **Abb. 5b:** Fraktur 3 mm subkrestal reichend: konventionell nicht restaurierbarer Zahn. – **Abb. 5c:** Klinischer Zustand nach 5 mm Extrusion, Keilfixation. – **Abb. 5d:** Radiologischer Zustand nach 5 mm Extrusion und Schienung an Nachbarzähnen. – **Abb. 5e:** Radiologischer Zustand 18 Monate nach Extrusion. – **Abb. 5f:** Klinischer Zustand mit Überkronung 18 Monate nach Extrusion.

und mit sehr leichtem Hebelndruck. Die separierten Wurzeln werden im Oberkiefer mit einer Zange (Abb. 4a) und im Unterkiefer mit einem Hebel mit wenig Kraft zusammengedrückt, bis der Separationsspalt geschlossen ist. So lösen sich die Wurzeln ohne den geringsten Druck auf die bukkalen und oralen Alveolenflächen.

- Die gut gelöste palatinale Molarenwurzel wird mit dem Stabextraktor entfernt (Abb. 4b), wobei die Bohrung dazu mit dem Handstück erfolgt. Erst dann werden die bukkalen Wurzeln getrennt und mit dem Hebel in palatomesialer bzw. palatodistaler Richtung herausgedrückt (Abb. 4c).
- Die distale Unterkiefermolarenwurzel kann dann mit dem Extraktor eleviert oder wie die mesiale Wurzel mit dem Hebel herausgelöst werden.

Fall 3: Die chirurgische Extrusion


Prinzipiell können nur einwurzlige Zähne extrudiert werden (Abb. 5a und b). Damit die Extrusion so reibungslos wie möglich gelingt, sollten neue, gut schneidende Schrauben verwendet werden. Die ersten Schritte bei der chirurgischen Extrusion werden analog der Extraktionsbehandlung (s. Fall 1, Schritte 1–6) durchgeführt.

- Bei der gewünschten Höhe der intraalveolären Wurzeltransposition und genügend hoher biologischer Breite wird die Elevation gestoppt und die Schraube entfernt. Für die Lösung der Schraube wird die Wurzel in die Alveole zurückgestoßen.
- Die Wurzel wird von der gelösten Schraube gehalten und kann in die gewünschte Position zurückgebracht werden. Anschließend wird

Extraktion mehrwurzliger Zahn
[Video]



Chirurgische Extrusion
[Video]



sie mit Holzkeilen fixiert, bevor die Schraube ganz herausgedreht wird (Abb. 5c).

- Dann kann mit dem Wurzelstift-Aufbau begonnen werden, z. B. mit everStick/GRADIA CORE. Außerdem ist die Schienenfixation zu den Nachbarzähnen erforderlich, die für drei Wochen bestehen bleibt (Abb. 5d).
- Nach etwa drei Monaten kann die definitive Kronenversorgung erfolgen (Abb. 5e und f).

Fazit

Die Längsextraktion mit dem hier angewendeten System ist eine schonende Extraktionsmethode, die im Zeitalter der Implantologie besondere Relevanz besitzt. Zudem können mit dem System tief zerstörte, üblicherweise nicht erhaltungswürdige Wurzeln extrudiert und erhalten werden.

Literatur

- Krug R., Connert T., Soliman S., Syfrig B., Dietrich T., Krastl G.: „Surgical extrusion with an atraumatic extraction system: A clinical study“, J. Prosth Dent 2018 (in Druck).

Kontakt

Dr. med. et med. dent. Benno Syfrig
Guggistr. 23
6005 Luzern, Schweiz
Tel.: +41 79 1205413
benno.syfrig@bluewin.ch

Produktbezug Benex®-Control System:
Hager & Meisinger GmbH
Hansemanstraße 10
41468 Neuss
www.meisinger.de