

CMD-Kieler-Konzept diagnostikgesteuerte Therapie (dgT)

Die Vorgehensweise ist interdisziplinär. Von Prof. Dr. Helge Fischer-Brandies, Marc-Daniel Asche und Christian Wunderlich, Kiel.

Der vorliegende Artikel erklärt die Arbeitsstruktur des CMD-Kieler-Konzeptes. Das Konzept basiert auf einer interdisziplinären Diagnostik und Therapie der craniomandibulären Dysfunktion (CMD). Die Vorgehensweise ist eine diagnostikgesteuerte Therapie (dgT), die den beschwerde- und therapie-relevanten Befund der Erkrankung in den Vordergrund der klinischen Arbeitsweise setzt. Der organspezifische Befund wird mittels Schiene und manueller Therapie behandelt. Die Rekonstruktion der Okklusion ist häufig für die Stabilisierung des Ergebnisses erforderlich. Das individuelle Optimum ist unabhängig von der strukturellen Schädigung der Kiefergelenke erreicht, wenn der Patient weitestgehend beschwerdefrei ist. Das Ergebnis wird langfristig über fallbezogene individuelle Therapiemaßnahmen stabilisiert. Die Belastung der Kiefergelenke wird dadurch auf ein physiologisches Niveau reduziert und angepasst.

Einführung

Das CMD-Kieler-Konzept ist ein seit mehreren Jahren bestehendes Therapieschema für Patienten, die an einer CMD erkrankt sind. Die Vorgehensweise ist interdisziplinär und über eine diagnostikgesteuerte Therapie definiert.

Die CMD wird in den letzten Jahren zunehmend als komplexes Krankheitsbild erkannt. Ätiologisch und pathogenetisch werden okklusale und neuromuskuläre Störfaktoren diskutiert. Neurovegetative und psychoemotionale Komponente bilden nicht selten den biopsychosozialen Anteil des pathophysiologischen Geschehens. Die Beteiligung der Halswirbelsäule wird mittlerweile grundsätzlich in die klinische Argumentation einbezogen (de Laat et al. 1998, Clark et al. 1987). Eine einheitliche Diagnostik und Therapieleitlinie lässt sich aufgrund der Individualität des Symptomenkomplexes bislang nicht auf einem evidenzbasierten Level etablieren.

Ältere monokausale Therapieansätze können der Komplexität der Erkrankung oft nicht ausreichend gerecht werden. Ein für den Pa-

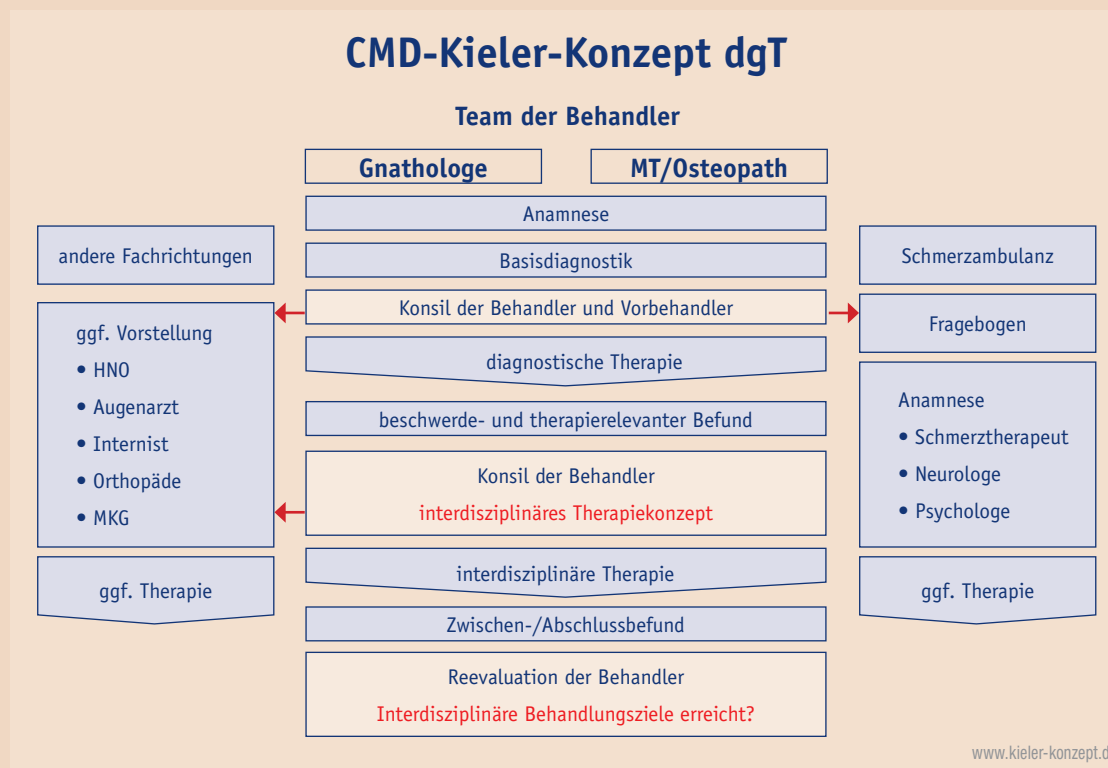


Abb. 1: Übersicht Kieler-Konzept dgT.

tienten erträgliches Ergebnis bleibt nicht selten unerreicht. Die Entstehung des CMD-Kieler-Konzeptes basiert auf der klinischen Erkenntnis, dass das Therapieresultat nicht unerheblich davon abhängt, wie gut ein interdisziplinäres Team von Behandlern eine diagnostikgesteuerte Behandlung durchführt und steuert. Das sog. Rumpfteam wird gebildet aus Gnathologe, Manualtherapeut und Osteopath. Das erweiterte Team besteht aus Kieferchirurg, Kieferorthopäde, Schmerztherapeut, Orthopäde, Neurologe, HNO-Arzt und gegebenenfalls einer medizinischen Vertrauensperson des Patienten, z. B. dem Hausarzt.

Methode

Die Untersuchung beginnt mit der Anamnese in Form eines freien Interviews. Ein standardisierter Fragebogen „CMD – ICF“ wird im Laufe der Untersuchung ergänzend angewandt. Die International Classification of Functioning (ICF) ist ein von der WHO entwickeltes Tool zur genauen Bestimmung und Codierung der gesundheitlichen Beeinträchtigung. Das Kieler-Konzept verwendet eine für die CMD-Er-

krankung angepasste Vorlage. Die international wie national üblichen Diagnostik-Tools für CMD stellen der Helkimo-Index und in jüngerer Zeit verstärkt die Research Diagnostic Criteria for Temporomandibular Disorders (RDC/TMD).

Die drei wesentlichen Diagnosegruppen sind myofasziale Schmerzen, Diskusverlagerungen mit und ohne Reposition bzw. Limitation der Kieferfunktion und die Erkrankungen der Kiefergelenke (Helkimo 1974, Dworkin et al. 1992). Die Anamnese umfasst von Beginn an nicht nur funktions- und strukturbezogene Fragen, sondern auch Personen- und umweltbezogene Kontextfaktoren, die Aufschluss geben über biopsychosoziale Aspekte des Krankheitsgeschehens (WHO). Die Basisdiagnostik beinhaltet eine Untersuchung der Okklusion, die Kiefergelenk-Funktionsanalyse sowie die Diagnostik des neuromuskulären Systems.

Manuelle Therapie und Osteopathie

Die osteopathische und manualtherapeutische sowie gnathologische diagnostische Untersu-

chung baut auf die bereits vorliegenden Befunde auf und ermöglicht eine effiziente interdisziplinäre Therapieplanung. Eine der wesentlichen Aufgaben der manuellen Therapie ist die Wiederherstellung der neuromuskulären Funktion zwischen der Funktionseinheit Kiefer und der Wirbelsäule, insbesondere der Halswirbelsäule (Schindler et al. 2007). Neuromuskuläre Fehlstellung begünstigt die Entstehung craniofazialer und myofaszialer Schmerzen. Eine exakte Diagnostik ist eine grundlegende Voraussetzung, eine CMD-Erkrankung erfolgreich zu therapieren (Türp et al. 2006, Rammelsberg et al. 2003).

Kiefergelenk-MR

Ein MR-Kiefergelenk ist häufig eine notwendige Ergänzung der klinischen Diagnostik. Strukturelle Veränderungen der Kiefergelenke korrespondieren nicht immer mit der klinischen Symptomatik und werden bei der Kiefergelenk-Funktionsanalyse nicht oder nicht vollständig erkannt. So kann eine ventrale Diskusverlagerung oder eine fortgeschrittene Arthrose des Kondylus klinisch das dafür unspezifi-

sche Symptom Schmerz zeigen oder asymptomatisch bleiben. Technisch wird bei geschlossenem Mund eine T1- und bei offenem Mund eine T2-Gewichtung angefertigt.

Diagnostische CMD-Therapie

Der jetzt vorliegende organspezifische Befund wird zunächst mittels Schienentherapie und Osteopathie/manueller Therapie behandelt. Die Vorgehensweise benennt das Team als diagnostikgesteuerte Therapie, da sich aus der veränderten Symptomatik entscheidende diagnostische Erkenntnisse schöpfen lassen. In den ersten sechs Wochen der Behandlung entwickelt sich so der beschwerde- und therapie-relevante Befund.

dgT-Pfad und interdisziplinäres Behandlungsziel

Der diagnostischen Therapie folgt die eigentliche CMD-Therapie. Entscheidend ist dabei die regelmäßige Reevaluation des Behandlungsverlaufs im Team gut aufeinander abgestimmter Behandler als Instrument der befundbezogenen Steuerung der Therapie. Klar definierte und mit dem Patienten gut kommunizierte Therapieziele werden als individuelles Optimum verstanden, welches sich an dem Schweregrad der Pathologie orientiert. Die durchschnittliche Behandlungsdauer kann bis zu sechs Monate dauern. Liegt ein konservativ nicht lösbares gelenkspezifisches Problem vor, können operative Maßnahmen am Kiefergelenk erwogen werden.

Neuromuskuläre Funktionsstörung und Chronifizierung

Im Falle einer verbleibenden neuromuskulären Funktionsstörung im craniofazialen Bereich wird die Behandlungsstrategie angepasst. Die Chronifizierung ist häufig Folge einer komplexen Veränderung im Nervensystem. Normale Stimuli führen zu einer verstärkten Reizaufnahme (Allodynie und Hyperalgesie). Neben der verstärkten Reizaufnahme verändert sich auch die Reizverarbeitung in der grauen Substanz des Rückenmarks. Die Folgen werden als „wind-up“-Phänomen beschrieben.

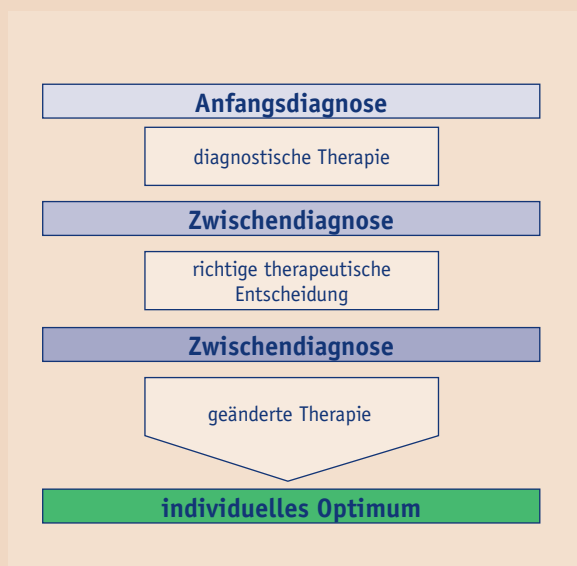


Abb. 2: Diagnostischer Pfad.

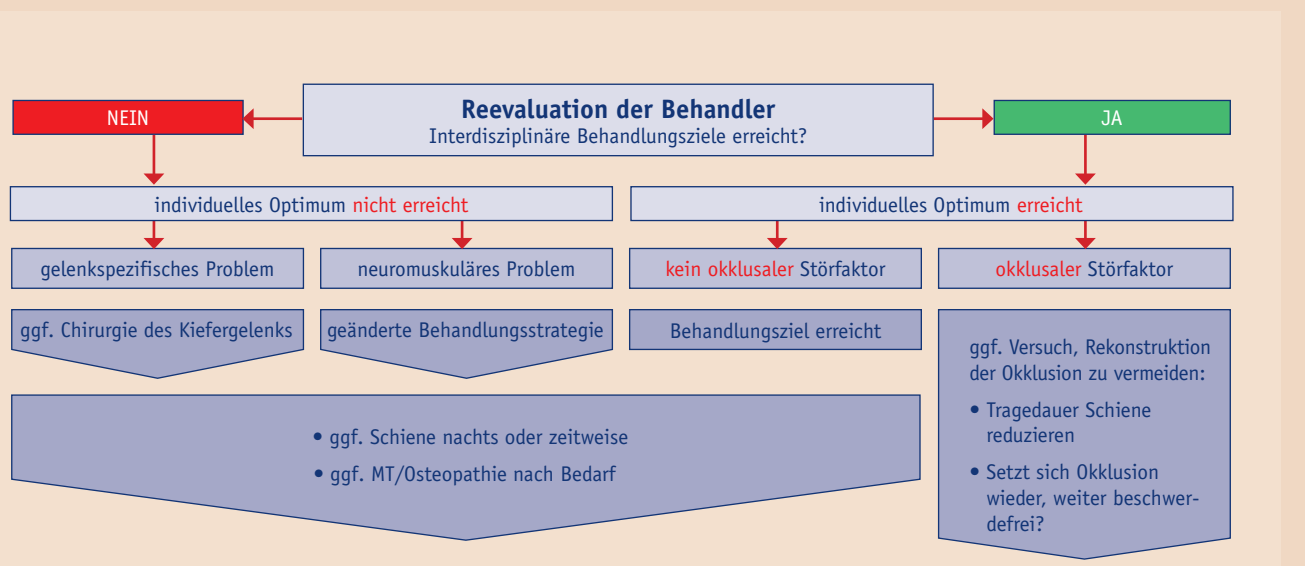


Abb. 3: Evaluation der Behandlungsziele.

Die deszendierende raphespinal Schmerzhemmung kann nicht mehr wirksam den wahrgenommenen Schmerz hemmen. Die Schmerzbeschreibung des Patienten wird diffuser und vielschichtiger, das Schmerzgedächtnis ist etabliert (Melzack et al. 2001, Phillips et al. 2011). In diesem klinischen Stadium konzentriert sich die Therapie auf die biopsychosoziale Ebene (Dworkin et al. 2002). Eine komplexe ambulante Schmerztherapie wird parallel zur CMD-Behandlung eingeleitet. Die Achse II des Krankheitsgeschehens zeigt den schleichenden Verlust der Teilhabe im täglichen Leben des Patienten (Breivik et al. 2006).

Rekonstruktion der Okklusion

Ein stabiler klinischer Zustand wird im Team der Behandler als individuelles Optimum definiert. In diesem erreichten Zustand kann evaluiert werden, ob eine Rekonstruktion der Okklusion erforderlich ist. Die Okklusion sollte rekonstruiert werden, wenn z. B. ein beschwerde- oder therapierelevanter okklusaler Störfaktor vorliegt. Dieser könnte ein Frühkontakt oder auch ein fehlender Kontakt darstellen.

Die Rekonstruktion der Okklusion kann abhängig vom Befund prothetisch, kieferorthopädisch, kieferchirurgisch oder als Kombinationstherapie erfolgen. Die prothetische Variante hat wegen der größtmöglichen gelenkspezifischen Präzision Vorrang. Vor Beginn der okklusalen Rekonstruktion soll die Schiene mindestens vier bis sechs Wochen ganztags getragen werden, um einen Verlust der neuromuskulären zentrierten therapeutischen Kondylenposition zu vermeiden. Der relevante Planungsparameter ist die Bisshöhe, die meistens durch Zurotieren des Unterkiefers unter Erhalt der therapeutischen Position der Gelenkkondylen festgelegt wird. Bei sekundär abgesunkenem Biss kann eine Bisshebung indiziert sein. Die Schienenposition selbst wird nicht okklusal rekonstruiert, da jede Schiene konstruktionsbedingt eine Bisshebung beinhaltet und diese oft nicht gewünscht ist.

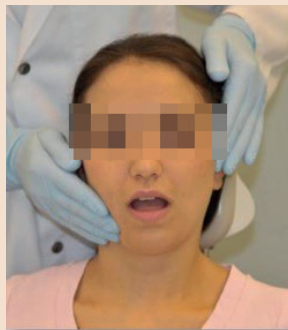
Prothetische Rekonstruktion der Okklusion

Bei der prothetischen Rekonstruktion wird nach den Prinzipien der statischen und dynamischen Okklusion verfahren. Gesunde Zähne können mit Table Tops aus Kunststoff rekonstruiert werden. Provisorien orientieren sich an der zukünftig geplanten endgültigen Versorgung. In der Eingewöhnungsphase an die rekonstruierte Bisslage und auch bei Bruxismus kann nachts eine Schiene getragen werden. Provisorische Kronen oder Brücken orientieren sich an den Zielen der geplanten definitiven prothetischen Versorgung.

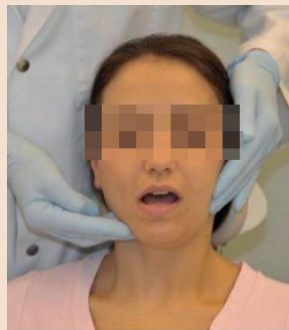
Bereits während der Schienentherapie wird erkannt, ob schleimhautgelagerter Zahnersatz die notwendige okklusale Abstützung der Kiefergelenke gewährleistet. Gegebenenfalls sind Implantate die Methode der Wahl. Eine definitive Versorgung erfolgt erst nach frühestens drei bis sechs Monaten, wenn in

KG-Funktionsuntersuchung

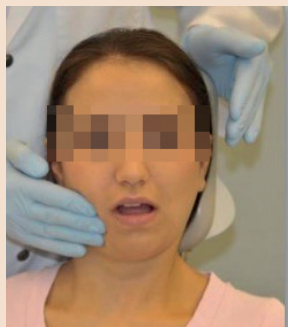
Dynamische Translation



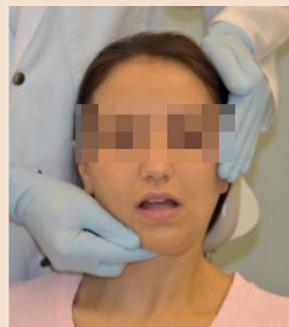
Mundöffnung mit dynamischer Translation nach lateral




Mundöffnung mit dynamischer Translation nach lateral und mit Kranialkompression



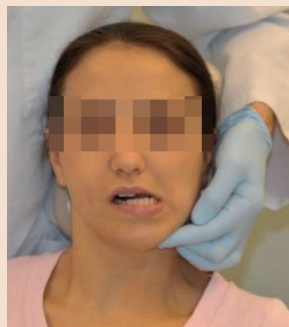Mundöffnung mit dynamischer Translation nach medial



Mundöffnung mit dynamischer Translation nach medial und mit Kranialkompression



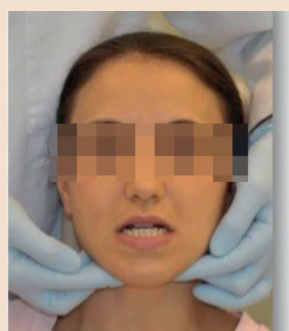
Laterotrusion



Laterotrusion mit Kranialkompression



Protrusion



Protrusion mit Kranialkompression

diesem Zeitraum das individuelle Optimum erhalten bleibt.

Kieferorthopädisch-prothetische Rekonstruktion der Okklusion

Eine kieferorthopädische Behandlung zur Rekonstruktion der Okklusion erfolgt, wenn sie als präprothetische Maßnahme therapeutisch sinnvoll ist. Eine adjustierte Schiene gewährleistet den Erhalt der therapeutischen Kondylenposition. Die Korrektur einzelner Frontzähne oder Prämolaren ist eine häufige Behandlungsaufgabe, um vertikale Defizite zu verringern. Eine abschließende Feineinstellung der Okklusion im Molarenbereich kann den Umfang der

kieferorthopädischen Behandlung begrenzen.

Kieferorthopädisch-kieferchirurgisch-prothetische Rekonstruktion der Okklusion

Eine Dysgnathieoperation zur Rekonstruktion der Okklusion nach einer CMD-Therapie erfolgt nur bei gegebener Indikation, auch unabhängig von der CMD. Das Risiko einer gelenkspezifischen Komplikation ist bei umfangreichen Rekonstruktionen erhöht, steht aber in einem ausgewogenen Verhältnis zur Indikation, da gnathisch-skelettal Fehlbisse eine hohe statische und dynamische Belastung für die Kiefergelenke darstellen.

Kommunikation und Dokumentation

Das Team ist für den Patienten da und trifft gemeinsam mit ihm die richtungsweisenden Therapieentscheidungen. Regelmäßige konsiliarische Gespräche der Behandler optimieren die therapeutischen Prozesse und reduzieren die Risiken einzelner Behandlungsphasen. CMD-Patienten benötigen eine patientenzentrierte Vorgehensweise mit aktiver Kommunikation gegenüber dem Erkrankten. Die empfundenen Schmerzen und Beschwerden sollten vorbehaltlos akzeptiert werden. Kleinste Veränderungen der Schiene können bereits aufgrund der zentralen Sensibilisierung im Nervensystem heftige Schmerzen verursachen. Die teilweise atrophiierte Kiefergelenkmuskulatur ist häufig noch nicht ausreichend funktionsfähig, um ein stabiles Gefühl für die Okklusion und neuromuskuläre Funktion der Kiefergelenke zu entwickeln. Eine gemeinsame Dokumentation beinhaltet neben der exakten Beschreibung des Befundes, der Therapie, den Informationen der stattgefundenen konsiliarischen Gespräche auch die Formulierung der Hypothese der Pathogenese. Erfahrungsgemäß bildet die Hypothese der Pathogenese eine elementare Vorlage für eine im Team maßgebliche Arbeitshypothese. Die dargestellte Vorgehensweise beschreibt eine evidenzbasierte Praxis, die in der Folge weitere Forschungsfragen aufwerfen kann.

Erfolg und Prognose

Eine CMD-Therapie ist als Erfolg zu werten, wenn ein für den Patienten tolerabler Zustand eintritt. Der strukturelle Schaden der beteiligten Organe muss in erster Instanz in eine Latenzphase geführt werden, die ein physiologisches steady-state darstellt. Die funktionelle Beanspruchung des biomechanischen Systems wird durch die beschriebene Vorgehensweise angepasst, um ein Rezidiv bzw. eine Progredienz zu vermeiden.

Die Sicherung des nachhaltigen Ergebnisses wird mit dem Patienten besprochen und eine entsprechende Nachsorge geplant. Art und Umfang der Maßnahmen können von Fall zu Fall variieren. Bei fortgeschrittener Arthrose, rezidivierender Arthritis, bei Diskusperforation, in seltenen Fällen einer therapieresistenten Diskusverlagerung oder bei Bruxismus kann längerfristig eine gelenkentlastende Schiene für nachts indiziert sein. Die Indikation zur gelenkchirurgischen Intervention wird im Kieler Team erst nach Versagen aller konservativen Optionen als Ultima Ratio gestellt.

Diskussion und Schlussfolgerung

Die volkswirtschaftliche Dimension und ätiologische Komplexität der CMD darf mittlerweile als bedeutsam erachtet werden (Al-Jundi et al. 2008, John et al. 2001). Die pathogenetische Vielschichtigkeit der CMD-Erkrankung stellt die einzelnen Behandler vor eine große Herausforderung. Langjährige und komplizierte Fälle von

CMD-Patienten führen zwangsläufig zu vielschichtigen Behandlungsansätzen. Einzelne in sich durchaus schlüssige Therapieveruche erreichen erfahrungsgemäß kein für den Patienten tolerables Ergebnis. Diverse Arbeitsgruppen haben bereits gezeigt, dass die interdisziplinäre Arbeit am Patienten erfolgreich sein kann (Schupp et al. 2008). Das CMD-Kieler-Konzept arbeitet in erster Instanz interdisziplinär und legt dabei übergeordnete Schwerpunkte in kontinuierlicher Diagnostik, Therapiesteuerung und Kommunikation im Team der Behandler. Die Hypothese der Pathogenese ist individuell an den Patienten angepasst und Grundlage der Arbeitshypothese. Die klinische Argumentation ermöglicht eine evidenzbasierte praktische und diagnostikgesteuerte Therapie. Der Endpunkt der Behandlung wird als individuelles Optimum definiert. [DT](#)



Kontakt



Prof. Dr. Helge Fischer-Brandies

Klinik für Kieferorthopädie, UK S-H, Campus Kiel Arnold-Heller-Straße 3, Haus 26 24105 Kiel, Deutschland Tel.: +49 431 500-26301 fi-br@kfo-zmk.uni-kiel.de



Marc-Daniel Asche MSc Ost (A), MSc Paed Ost (UK)

Institut für angewandte Osteopathie Kiel (IOK) Gravensteiner Straße 121a 24159 Kiel, Deutschland asche.marc@googlemail.com



Christian Wunderlich

WUNDERLICH Praxis für Physiotherapie Schauenburgerstraße 36 24105 Kiel, Deutschland Tel.: +49 431 53028456 www.wunderlich-physio.de

