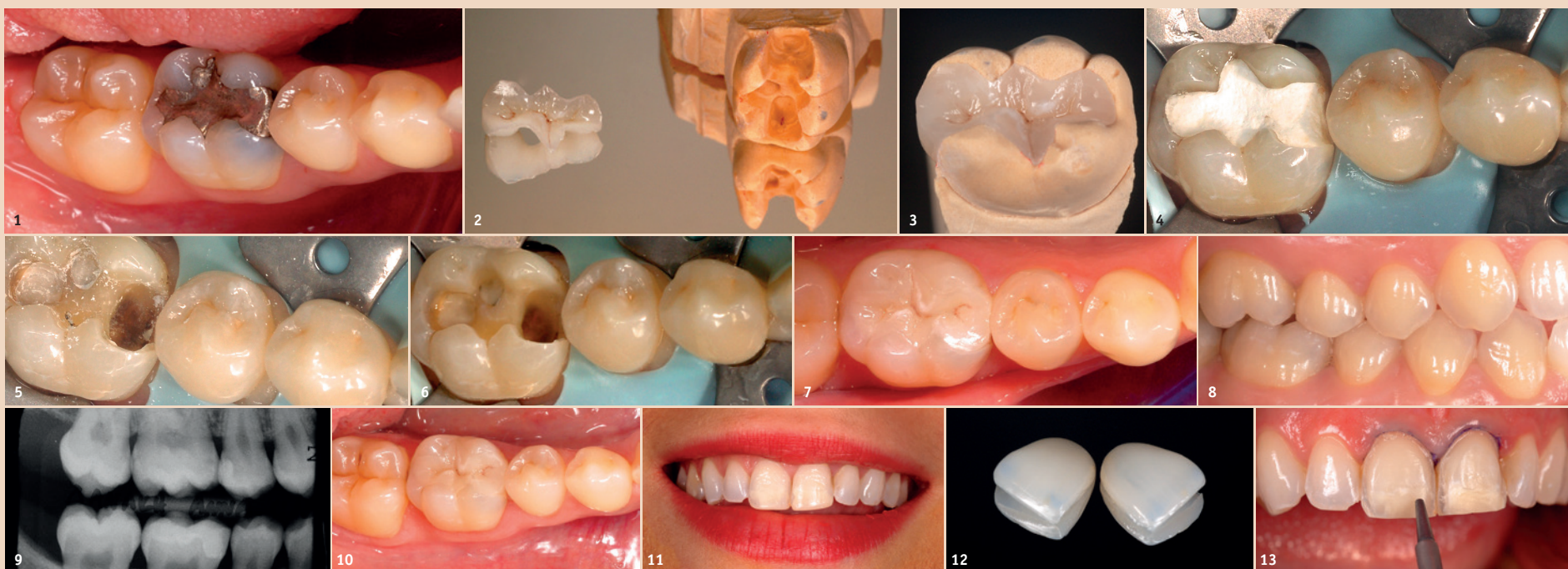


Adhäsive Zahnmedizin – Wie sauber ist eine saubere Klebefläche tatsächlich?

Kliniker unterschätzen oftmals die Notwendigkeit der optimalen Vorbereitung der zu klebenden Zahnoberflächen.
Von Dr. Kleanthis Manolakis, Thessaloniki, Griechenland.



FALL 1 Abb. 1–3: Auf Wunsch der Patientin wurde die existierende umfangreiche Amalgamfüllung mit einer vollkeramischen laborgefertigten Restauration ersetzt. – Abb. 4: Entfernung des provisorischen Füllungsmaterials. – Abb. 5: Die Reste des provisorischen Materials sind mit Bimsstein und/oder Handinstrumenten nur schwer zu entfernen. – Abb. 6: Anwendung der intraoralen Sandstrahltechnologie, um die verbleibende Zahnhartsubstanz zu reinigen. – Abb. 7 und 8: Die optimale Klebevoraussetzung wird erreicht. – Abb. 9 und 10: Vier Jahre später – optimale Verbindung zwischen natürlichem Zahn und Keramikrestauration. – **FALL 2** Abb. 11: Die natürlichen mittleren Schneidezähne sind nicht verfärbt, nur eine leichte Veränderung der Form ist erwünscht. – Abb. 12: Patientin möchte eine Versorgung der mittleren oberen Schneidezähne mit Keramikveneers aus Lithiumdisilikat.

In der modernen adhäsiven Zahnmedizin spielen Faktoren wie die Struktur des Substrats (vorhandene Schmelz- oder Dentinoberfläche), die Zusammensetzung der Bondingmaterialien sowie die Zusammensetzung der Kompositzemente eine wichtige Rolle. Außerdem ist aber auch die optimale Dekontaminierung der Kleboberflächen eine Grundvoraussetzung für Erfolg versprechende Langzeitresultate. Sowohl im Labor als auch intraoral gibt es verschiedene Verfahren zum Säubern der zu klebenden Oberflächen. Im Dentallabor haben sich die Sandstrahlgeräte schon lange für diesen Zweck etabliert; in fast jedem Dentallabor findet man heutzutage große oder kleine Sandstrahlgeräte zur Vorbereitung der adhäsiven Klebeflächen auf Zahnersatz. Dabei werden z.B. Glasperlen oder Alumi-

niumoxidpulver unterschiedlicher Körnung benutzt. Im Gegensatz dazu gibt es kaum einheitliche Richtlinien für die intraorale Anwendung der Sandstrahltechnologie. Bei vielen Klinikern wird die Notwendigkeit der optimalen Vorbereitung der zu klebenden Zahnoberflächen unterschätzt oder überhaupt nicht wahrgenommen. Im folgenden Bericht wird anhand von klinischen Fällen der Effekt der Sandstrahltechnologie auf den Erhalt optimal konditionierter Kleboberflächen optisch veranschaulicht.

Fall 1

Eine klassische Indikation für die adhäsive Technologie ist das adhäsive Zementieren einer vollkeramischen Restauration an einem präparierten natürlichen Zahn. In dem dargestellten Fall soll ein Inlay aus

Lithiumdisilikat an einem unteren rechten ersten Molaren adhäsiv geklebt werden; der Wunsch der Patientin war, die existierende umfangreiche Amalgamfüllung mit einer vollkeramischen laborgefertigten Restauration zu ersetzen (Abb. 1–3). Nach Legen von Kofferdam wird anschließend das provisorische Füllungsmaterial sorgfältig entfernt (Abb. 4). Die Dentin- und Schmelzoberfläche der Kavität ist mit Resten des provisorischen Materials kontaminiert, die mit Bimsstein und/oder Handinstrumenten nur schwer zu entfernen sind (Abb. 5).

Hier eignet sich die Anwendung der intraoralen Sandstrahltechnologie hervorragend, um schnell, effizient und minimalinvasiv die verbleibende Zahnhartsubstanz zu reinigen und somit eine optimale Klebefläche zu erreichen (Abb. 6). Auf

einem besonders unkomplizierten Weg kann man so optimale Klebevoraussetzungen erreichen (Abb. 7 und 8). Vier Jahre später ist klinisch und radiologisch eine optimale Verbindung zwischen natürlichem Zahn und Keramikrestauration festzustellen (Abb. 9 und 10).

Fall 2

In der Ästhetischen Zahnmedizin ist die Indikation der Versorgung mit laborgefertigten Keramikschalen zur Wiederherstellung der Ästhetik der Frontzähne oft gegeben. Die 23-jährige Patientin möchte eine Versorgung der mittleren oberen Schneidezähne mit Keramikveneers aus Lithiumdisilikat. Die natürlichen mittleren Schneidezähne sind nicht verfärbt, nur eine leichte Veränderung der Form ist erwünscht. Somit wird nur minimal im Schmelz präpariert (Abb. 11 und 12).

Beim adhäsiven Zementieren der zwei Keramikschalen soll man immer auf saubere Zahnoberflächen achten. Auch in diesem klinischen Fall wird die Qualität der Konditionierung der zu klebenden Zahnoberfläche mit Sandstrahlen deutlich. Die Aufnahmen beim Zementierungstermin vor und nach dem Sandstrahlen zeigen deutlich die Effizienz der Partikelstrahltechnologie (Abb. 13 und 14). Man erhält auf einem einfachen und besonders atraumatischem Weg eine besonders saubere Zahnoberfläche (Abb. 15).

Zwei Jahre später bleibt die Klebefuge sauber vor Kontaminationen und Verfärbungen (Abb. 16). Das klinische Resultat ist überzeugend.

Fall 3

Auch bei diesem Patientenfall wird die Effektivität des intraoralen Sandstrahlens auf eine deutliche und überzeugende Art demonstriert. Es handelt sich bei diesem jungen Patienten um z.T. ausgedehnte zervikale Schmelz- und Dentinerosionen der oberen Front- und Eckzähne (Abb. 17). Der Patient möchte seine

Schmelz- und Dentinläsionen auf eine besonders minimalinvasive Art wiederhergestellt haben, möglichst ohne Anästhesie. In diesem Fall soll die Anwendung der klassischen rotierenden Bohrinstrumente vermieden werden, um die verbliebene Zahnhartsubstanz möglichst zu schonen.

Bei der präzisen Anwendung eines Sandstrahlers mit einer feinen Düse unter dem Mikroskop kann man besonders konservativ den Biofilm und die weichen Dentinareale entfernen (Abb. 18).

Nach Beenden des Sandstrahlvorgangs verbleibt ein optimal konditioniertes Zahnszubstrat zum Ätzen und Bonden (Abb. 19). Mit Flow Composite erhält man schnell und unkompliziert eine dauerhafte zervikale Kompositfüllung von hoher Qualität (Abb. 20).

Zusammenfassung

Die Applikation der Sandstrahltechnologie in der täglichen klinischen minimalinvasiven Praxis hat nur Vorteile für den Patienten und den Behandler. Auf diesem Weg kann man auf eine vorbildliche Art das zeitgemäße Konzept der minimalinvasiven adhäsiven Zahnmedizin vertreten und realisieren. [DT](#)

Kontakt



Dr. Kleanthis Manolakis

Tsimiski 95
Thessaloniki, 54622
Griechenland
kleanthis@manolakis.net

Infos zum Autor

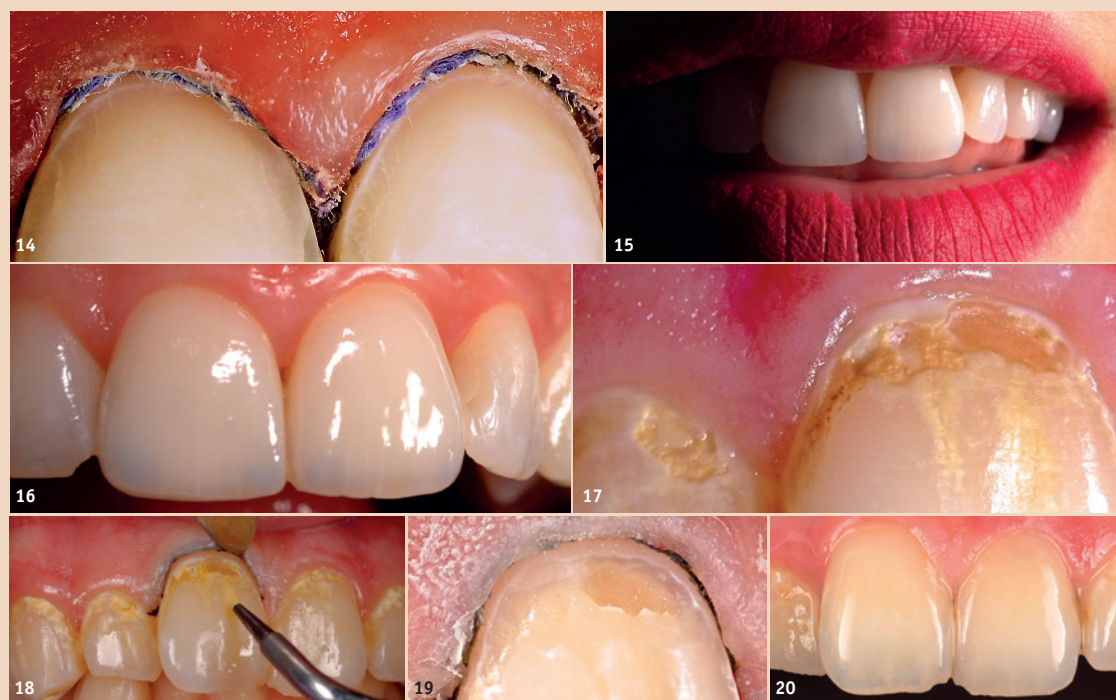

Abb. 13 und 14: Die Aufnahmen beim Zementierungstermin vor und nach dem Sandstrahlen zeigen die Effizienz der Partikelstrahltechnologie. – Abb. 15: Das aufwandarme Verfahren sorgt für besonders saubere Zahnoberflächen. – Abb. 16: Zwei Jahre später – die Klebefuge bleibt sauber vor Kontaminationen und Verfärbungen. – **FALL 3** Abb. 17: Patient mit z.T. ausgedehnten zervikalen Schmelz- und Dentinerosionen der oberen Front- und Eckzähne. – Abb. 18: Präzise Anwendung eines Sandstrahlers mit feiner Düse unter dem Mikroskop ermöglicht die besonders konservative Entfernung des Biofilms und der weichen Dentinareale. – Abb. 19: Nach Beenden des Sandstrahlvorgangs verbleibt ein optimal konditioniertes Zahnszubstrat zum Ätzen und Bonden. – Abb. 20: Mit Flow Composite erhält man schnell und unkompliziert eine dauerhafte zervikale Kompositfüllung.

AN ALL-IN-ONE TOOTHPASTE.
SIX TASTES. ONE FORMULA.

[BE YOU.]

'EXPRESS YOURSELF'



Sechs Aromen
-
Eine Formel

Bakterielle
Balance

Enzymatisches
Whitening

Anhaltende
Frische