KOSTENFREIE
CME-Fortbildung
Infos am Artikelende

Dr. Friedemann Petschelt

Implantatprothetische Versorgung eines zahnlosen Unterkiefers

CME-FACHBEITRAG Gerade bei älteren Patienten können eine Reduktion der Behandlungsschritte und ein damit verbundener geringerer Zeit- sowie Kostenaufwand die Entscheidung für eine Implantattherapie positiv beeinflussen. Viele zahnlose oder gering bezahnte Patienten wünschen sich festsitzenden Zahnersatz. Auch vonseiten des Zahnarztes wird eine festsitzende Versorgung angestrebt, da die Vorteile gegenüber herausnehmbarem Zahnersatz überwiegen. Oft stehen diesem Wunsch ein hoher chirurgischer Aufwand, ein langer Therapieweg und zahlreiche Behandlungssitzungen entgegen. Daher haben sich in den vergangenen Jahren verschiedene Sofortversorgungskonzepte etabliert. In folgendem Fachbeitrag wird eine Lösung (SmartFix®-Konzept, Dentsply Sirona Implants) anhand eines Patientenfalls näher erklärt.

Die klinischen Erfolgsraten dieses Konzeptes sind hoch und die Erfahrungen im Praxisalltag gut. Das hier genannte Konzept ist ein einfaches implantatprothetisches Verfahren, das auf dem Protokoll der Sofortversorgung des zahnlosen Kiefers mit verschraubten Brücken oder Stegen basiert. In der Regel sind im Unterkiefer vier und im Oberkiefer bevorzugt sechs Implantate zur Fixierung des Zahnersatzes ausreichend. Angulierte Aufbauten sorgen für die sichere sowie funktionell und ästhetisch optimale Positionierung der Suprastruktur. Aufgrund einer geneigten Insertion der posterioren Implantate kann das vorhandene Knochenniveau optimal genutzt und Knochenaugmentationen verhindert werden.

Von den chirurgischen Aspekten aus betrachtet, unterscheidet sich dieses Konzept nur marginal von anderen Sofortversorgungsprotokollen. Hingegen bieten die prothetischen Komponenten deutliche Vorzüge und einen effizienten Behandlungsablauf.

Spezielle Retentionskappen gewähren eine Abformung auf Abutmentniveau. Das Erstellen der temporären langlebigen Sofortversorgung wird somit deutlich vereinfacht. Die Kappen können bei Bedarf auch in die vorhandene Prothese oder Brücke einpolymerisiert werden, wodurch sich das Konzept zusätzlich vereinfacht. In eine doppelseitig verwendbare Einbringhilfe sind die zweiteiligen Aufbauten vormontiert. Da die Einbringhilfe aus dem Material PEEK besteht und somit biegbar ist, lässt sie sich gut der Mundsituation anpassen. So ist ein problemloses Einsetzen der angulierten Aufbauten möglich. Vorteilhaft ist auch, dass der filigrane Aufbau der Retentionskappen einen optimalen Gestaltungsspielraum für die Suprastruktur bietet. Seit Kurzem ist das bewährte Konzept für das Astra Tech Implant System® EV verfügbar. Eine ideale Ergänzung –

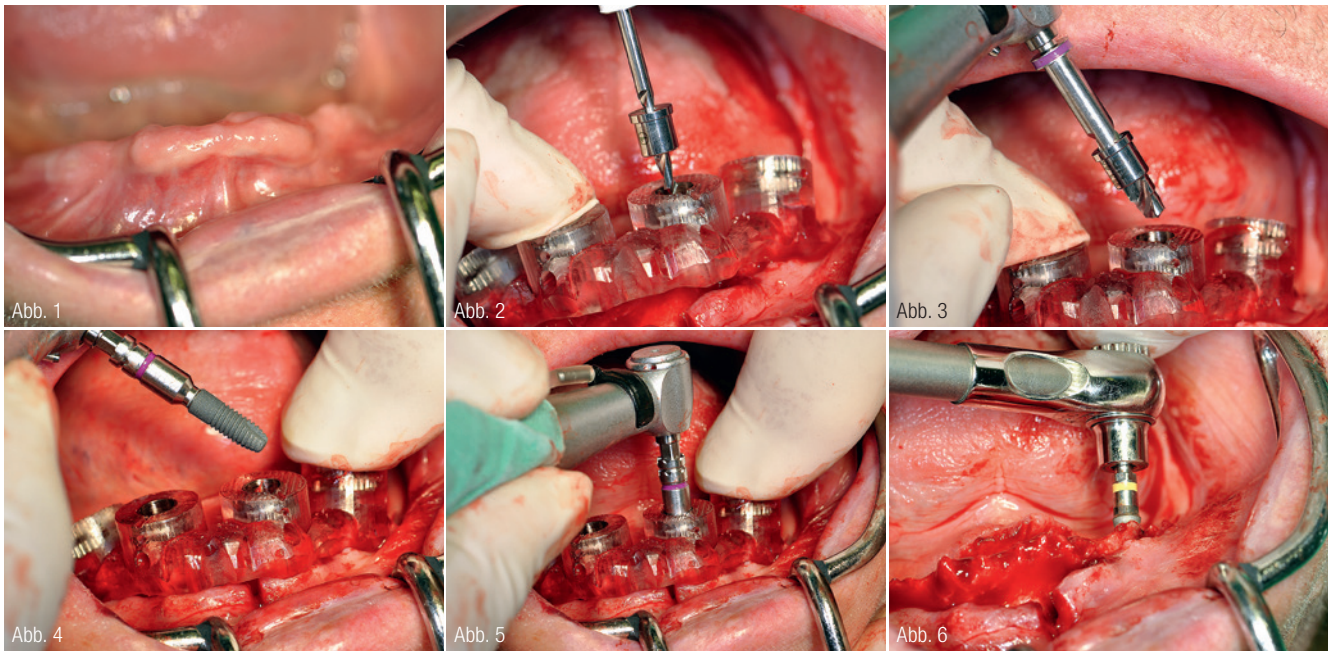

Abb. 1: Zahnloser Unterkiefer vor der Insertion der Implantate. Abb. 2: Aufbereiten des Implantatbetts Regio 42 mit Bohrschablone. Abb. 3: Präparation des Knochens für die Insertion des Implantats. Abb. 4: Das Implantat vor der Insertion mit Navigationseinbringadapter. Abb. 5: Schablonengeführte Insertion des Implantats Regio 42. Abb. 6: Insertion des posterioren Profile-Implantats (schräg inseriert).

VDW®

Endo
Easy
Efficient

Gelassenheit inklusive

Das Endo-System

Verlassen Sie sich auf uns. Schon seit 1869 widmen wir uns der Endodontie mit dem höchsten Ziel, dass Sie und Ihre Patienten zufrieden sind. Deshalb verfolgen wir einen ganzheitlichen Ansatz: Perfekt aufeinander abgestimmte Produkte treffen auf klinische Ausbildung, kombiniert mit exzellentem Kundenservice. Für einfache und effiziente Endo-Behandlungen – jetzt und in Zukunft. Gehen Sie keine Kompromisse ein: **Entscheiden Sie sich für das VDW Endo-System – mit Gelassenheit inklusive.**

Entdecken Sie mehr unter vdw-dental.com

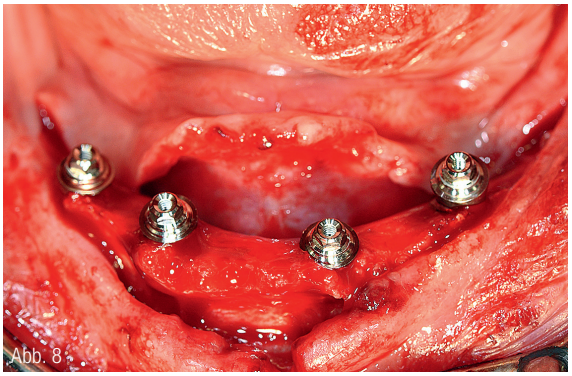

Abb. 7: Aufsetzen des Aufbaukörpers mit Einbringhilfe. Abb. 8: Alle vier Aufbaukörper sind auf den Implantaten mit definitivem Drehmoment verschraubt.

insbesondere für die anguliert eingebrachten distalen Implantate – stellen dabei die nur bei diesem System verfügbaren OsseoSpeed® Profile EV-Implantate mit der schrägen Implantatschulter dar. Die Profile-Implantate sind daher trotz angulierter Insertion krestal bündig mit dem Knochen eingebracht. So wird das Behandlungskonzept für eine noch größere Zielgruppe zugänglich gemacht. Die Vorzüge eines modernen Implantatsystems werden mit den Stärken eines prothetisch durchdachten Konzepts vereint. Anhand eines Patientenfalls wird der Behandlungsablauf dargestellt.

Patientenfall

Ausgangssituation

Der 72-jährige Patient konsultierte die Praxis mit einem zahnlosen Ober- und Unterkiefer. Bisher war der Patient mit herausnehmbaren Prothesen versorgt, die jedoch im Unterkiefer nicht mehr die Ansprüche an einen adäquaten Zahnersatz erfüllten. Gewünscht war jetzt eine festsitzende implantatprothetische Versorgung, die mit vergleichsweise wenig Aufwand realisiert werden kann. Nach der klinischen und radiologischen Diagnostik sowie dem Aufzeigen der Behandlungsoptionen fiel die Entscheidung für die implantatprothetische Sofortversorgung des zahnlosen Unterkiefers nach dem hier vorgestellten Konzept (Abb. 1). Um die Kosten weitestgehend zu reduzieren, sollte die vorhandene Prothese zur festsitzenden Sofortversorgung umgebaut werden. Im Oberkiefer sollte der abnehmbare Zahnersatz vorerst verbleiben. Eine Versorgung nach dem gleichen Konzept ist angedacht, insbesondere nach einem erfolgreichen Abschluss der Behandlung im Unterkiefer.

Chirurgischer Eingriff

Die Unterkieferprothese bot die Vorlage für die virtuelle Planung der Implantatpositionen. Basierend auf einem dreidimensionalen Bild wurden vier Implantate in den ortsständigen Knochen geplant und eine Implantatbohrschablone (Simplant® SafeGuide, Dentsply Sirona Implants) geordert. Am Tag des chirurgischen Eingriffs sind der Kieferkamm im schonenden Verfahren freigelegt und die Passung der knochengetragenen Bohrschablone geprüft worden. Entsprechend dem Bohrprotokoll erfolgte die initiale Aufbereitung für die Insertion der vier Implantate (Astra Tech Implant System® EV) mit den zum System gehörenden Kortikalis- und Initial-

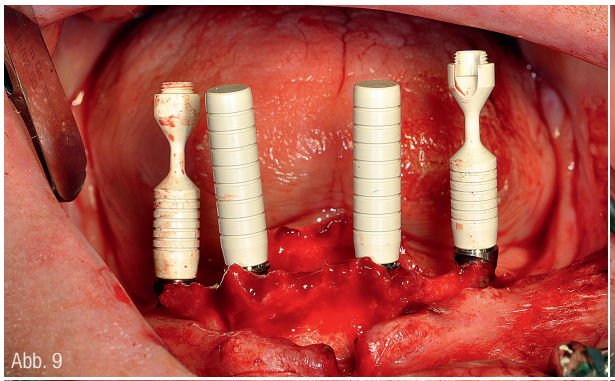

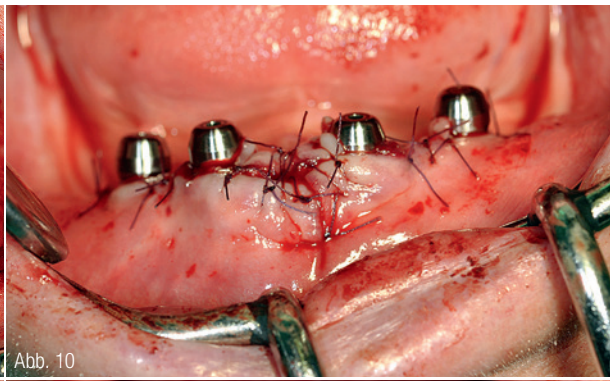

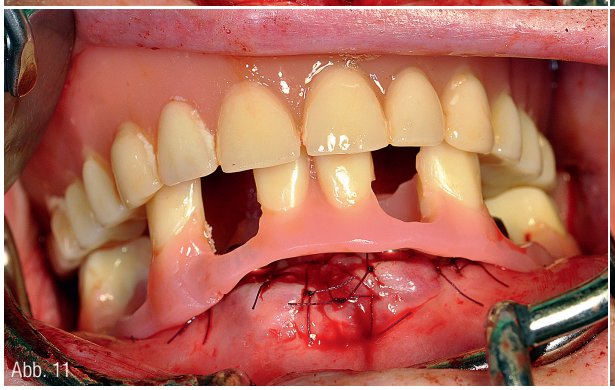

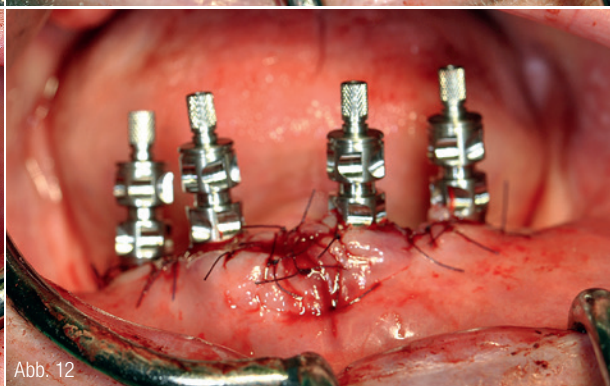

Abb. 9: Aufsetzen der Aufbauköpfe mit Einbringhilfe bei zufriedenstellender paralleler Ausrichtung. Abb. 10: Die mit den Implantaten verankerten Verschlusskappen nach dem Nahtverschluss. Abb. 11: Passungskontrolle der zum Verkleben vorbereiteten Prothese. Abb. 12: Situation mit Multibase-Abdruckpfosten.

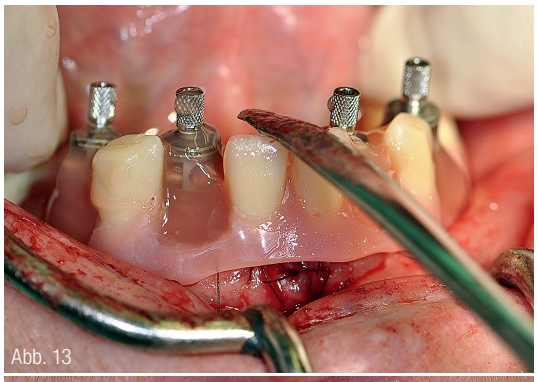

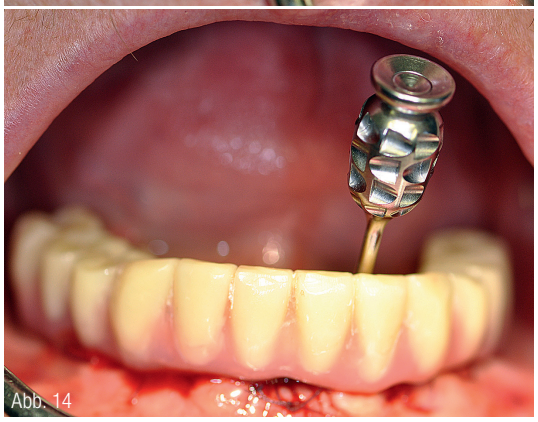

Abb. 13: Verkleben der Abdruckpfosten und der Prothese mit einem Kaltpolymerisat. Abb. 14: Verschrauben des umgearbeiteten Zahnersatzes mit den Implantaten am Tag des operativen Eingriffs.

bohrern (Abb. 2). Der sogenannte X-Bohrer unterstützte bei der Präparation des Implantatbetts (Abb. 3). Die beiden anterioren Implantate konnten mithilfe der Bohrschablone und des Implantateindrehers eingebracht werden (Abb. 4 und 5). Die posterioren Implantate wurden ohne Schablone entsprechend der Planung schräg (im Winkel von circa 40 Grad) in den Knochen inseriert (Abb. 6). Alle vier Implantate hatten eine für die Sofortbelastung ausreichende Primärstabilität mit hohem Drehmoment.

Prothetische Vorarbeit

Um die zweiteiligen Aufbauten auf den Implantaten zu fixieren, bewiesen sich die „cleveren" Einbringhilfen aus PEEK als vorteilhaft. Auf der einen Seite der Einbringhilfe befindet sich der Aufbaukörper und am anderen Ende ist der Aufbaukopf vormontiert. Insbesondere beim Verschrauben auf den posterioren Implantaten waren die biegbaren Eigenschaften der Einbringhilfe hilfreich (Abb. 7). Die vier Aufbaukörper wurden nacheinander mit den Implantaten definitiv verschraubt (Abb. 8), und es wurde darauf geachtet, dass die Plattformen der Aufbauten in etwa parallel zur Kauebene positioniert waren. Bei den schräg eingesetzten distalen Implantaten (OsseoSpeed® Profile EV, Dentsply Sirona Implants) besitzen die Abutments keine rotationssichernde Indexierung. Dadurch können die Aufbauten ideal der Einschubrichtung angepasst werden. Ist diese erreicht, wird mit der Ratsche die sichere, drehstabile Verankerung durch die Konusverbindung ermöglicht. Nach einer Passungskontrolle der Aufbaukörper

ANZEIGE

AJONA®

Medizinisches Zahncremekonzentrat
für Zähne, Zahnfleisch und Zunge

Ajona wirkt – das fühlt und schmeckt man.

Alle häufigen Zahn- und Zahnfleischprobleme werden durch schädliche Bakterien verursacht. Ajona wirkt dem intensiv und nachhaltig entgegen und beseitigt die Ursache dieser Probleme, bevor sie entstehen.

Ajona beseitigt schnell und anhaltend schädliche Bakterien wie z.B. S. mutans (Leitkeim für Karies) und A. actinomycetem comitans (Leitkeim für Parodontitis).

- ✔ antibakterielle Wirkung durch natürliche Inhaltsstoffe
- ✔ entzündungshemmende Wirkung, z.B. durch Bisabolol
- ✔ remineralisierende Wirkung durch Calcium und Phosphat

Das Ergebnis der Zahnpflege mit Ajona:
Gesunde, saubere Zähne, kräftiges Zahnfleisch, reiner Atem und eine lang anhaltende, sehr angenehme Frische im Mund.

Ideal für eine sorgfältige Mundhygiene bei Implantaten

Jetzt Proben anfordern:
Bestell-Fax: 0711-75 85 779 71

Bitte senden Sie uns
☐ kostenlose Proben
☐ Terminzettel/-blöcke

Datum/Unterschrift

Dr. Liebe Nachf.
D-70746 Leinfelden
www.ajona.de • bestellung@ajona.de

Praxisstempel/Anschrift

ZWP Mai 18

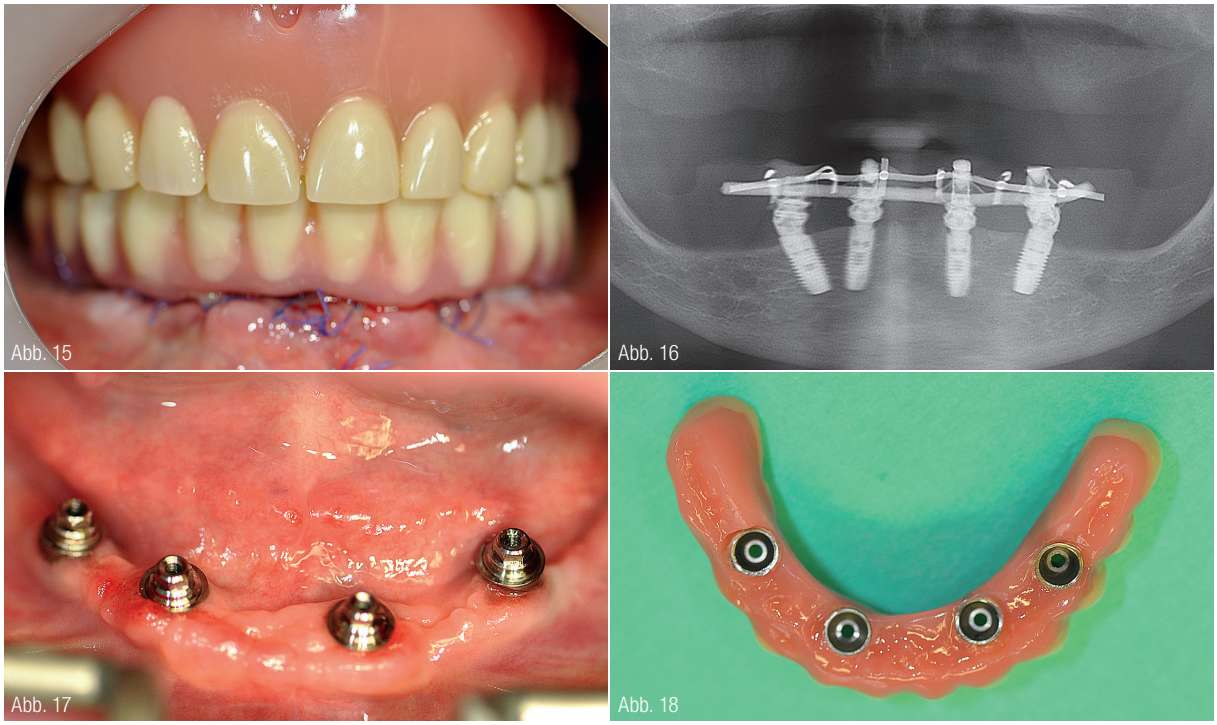

Abb. 15: Klinische Situation einen Tag nach dem chirurgischen Eingriff. Abb. 16: Röntgenkontrollbild. Abb. 17: Situation nach fünf Monaten. Abb. 18: Basale Ansicht des Zahnersatzes nach Unterfütterung fünf Monate nach der Implantatinsertion.

auf den Implantaten konnten die Einbringhilfen abgenommen und um 180 Grad gedreht werden, um den Aufbaukopf aufzusetzen (Abb. 9). Dieses Vorgehen ist einfach und gut durchdacht für den klinischen Ablauf. Nach dem handfesten Verschrauben des Aufbaukopfs wurde die Einbringhilfe einfach abgeknickt und entfernt, und mit dem Implantateindreher sind die Aufbauköpfe mit 24 Ncm festgezogen worden. Anschließend erfolgte der Wundverschluss (Abb. 10).

Langlebiger Zahnersatz

In der Zwischenzeit hatte das Dentallabor die vorhandene Prothese umgearbeitet und die Bereiche der Implantate großzügig ausgeschliffen. Der einst herausnehmbare Zahnersatz sollte zum festsitzenden Zahnersatz umgearbeitet werden. Um ein sicheres Platzieren des Zahnersatzes im Mund zu gewährleisten, wurden auch die Randbereiche (Funktionsränder) gekürzt (Abb. 11). In der Praxis wurden die Abdruckpfosten auf die Implantate geschraubt (Abb. 12) und der ausgeschliffene Zahnersatz in den Mund eingesetzt. Mit einem Kaltpolymerisat erfolgte das Verkleben der Abdruckpfosten mit der Prothese (Abb. 13). Nach dem Aushärten konnten die Abformpfosten von den Implantaten gelöst und der Zahnersatz, der sozusagen als individueller Abdrucklöffel diente, entnommen werden. Der Zahntechniker arbeitete die Prothese innerhalb kurzer Zeit zu einer verschraubbaren Brücke um. Wenige Stunden nach der Insertion der Implantate konnte der temporäre Zahnersatz fest eingegliedert werden (Abb. 14). Der Patient wurde instruiert, bis zur Nahtentfernung zweimal täglich antibakterielle Mundspülung anzuwenden und circa zwei Wochen lang nur weiche Kost zu sich zu nehmen (Abb. 15 und 16). Nach der Nahtentfernung erhielt er detaillierte Pflegehinweise und die Empfehlung zum regelmäßigen Recall. Eine Kontrolle erfolge fünf Monate nach dem operativen Eingriff (Abb. 17 und 18).

Fazit

Mit dem vorgestellten Behandlungskonzept kann der chirurgische, zeitliche und finanzielle Aufwand einer Implantatbehandlung im zahnlosen Kiefer reduziert werden. Das Vorgehen ist kosteneffizient, was zu einer hohen Zufriedenheit beiträgt. Zudem entfällt die klassische, mit einem abnehmbaren Provisorium überbrückte Implantateinheilphase. Der Patient wird am Tag des chirurgischen Eingriffs mit einem festsitzenden Zahnersatz aus der Praxis entlassen. Das hier vorgestellte Sofortversorgungskonzept – seit Kurzem auch für das Astra Tech Implant-System® EV erhältlich – ist hinsichtlich der chirurgischen und prothetischen Aspekte optimal auf den klinischen Alltag abgestimmt, unkompliziert und sicher. Patienten profitieren von einer schnellen, übergangslosen und kostenreduzierten implantatprothetischen Versorgung mit einem festsitzenden Zahnersatz.

CME-FORTBILDUNG

2 CME-Punkte

Implantatprothetische Versorgung eines zahnlosen Unterkiefers
Dr. Friedemann Petschelt

CME-Fragebogen unter:
www.zwp-online.info/cme/wissenstests

ID: 92867

Infos zur CME-Fortbildung

Alle Wissenstests auf einen Blick

INFORMATION

Dr. Friedemann Petschelt
Gemeinschaftspraxis für Zahnheilkunde
Eckertstraße 9
91207 Lauf an der Pegnitz
Tel.: 09123 12100
praxis@petschelt.de
www.petschelt.de

Infos zum Autor

Sparen im grünen Bereich:
Die KaVo Instrumentenaktionen.

4 MASTER-Instrumente
zum Preis von 3

5 MASTER-/EXPERT-Instrumente
zum Preis von 4

KV_09_18_0223_REVO © Copyright KaVo Dental GmbH.

Top-Angebote liegen in Ihrer Hand:
Jetzt KaVo Instrumentenpakete sichern!

Bei der Aktion „MASTER 3+1“ erhalten Sie beim Kauf eines Instrumentenpaketes*, bestehend aus vier Instrumenten nach Wahl (nur MASTER-Serie) einen Preisnachlass in Höhe des günstigsten Instruments im Paket.

Bei der Aktion „Instrumenten Mix 4+1“ erhalten Sie beim Kauf eines Instrumentenpaketes*, bestehend aus fünf Instrumenten nach Wahl (MASTER- und/oder EXPERT-Serie), einen Preisnachlass in Höhe des günstigsten Instruments im gewählten Paket.

Jetzt informieren und auswählen:
www.kavo.com/de-de/aktionen

* Winkelstücke, Handstücke, Turbinen, SONICflex in jeglicher Kombination.
Köpfe zählen nur in Verbindung mit einem Unterteil als Instrument.
Diese Aktionen können nicht mit anderen Aktionen kombiniert werden.

KaVo Dental GmbH | Bismarckring 39 | 88400 Biberach | Deutschland
www.kavo.com

KAVO
Dental Excellence