

Das Wurzelkanalsystem mit seiner komplexen Anatomie hält eine Reihe von „Fallstricken“ für den endodontisch tätigen Zahnarzt bereit. Dabei lassen sich kleinere „Fehler“, wie z.B. die Unterdimensionierung der Trepanationsöffnung, durch eine gezielte Erweiterung derselben leicht korrigieren – mit enorm positiven Auswirkungen auf die gesamte folgende Behandlung. Anders stellt sich diese Situation bei Komplikationen dar, welche den Behandler veranlassen müssen, den Patienten akut stationär aufnehmen zu lassen.

Dr. Andreas Simka

[Infos zum Autor]



Literatur



## Endodontische Komplikationen – Prävention und Management

Dr. Andreas Simka

Neben der anaphylaktischen Reaktion nach Injektion der Lokalanästhesie als generelles zahnmedizinisches Risiko stellen sich endodontische Komplikationen nicht weniger eindrucksvoll bei der Verursachung eines Emphysems nach Irrigation des Wurzelkanalsystems und Überpressen der Spüllösung in das umgebende Gewebe dar. Eine vollständige Diagnostik und permanente Kontrollen des Behandlungsprotokolls sollen verhindern, dass es überhaupt zu einer solchen, für den Behandler und den Patienten, extremen Situation kommt.

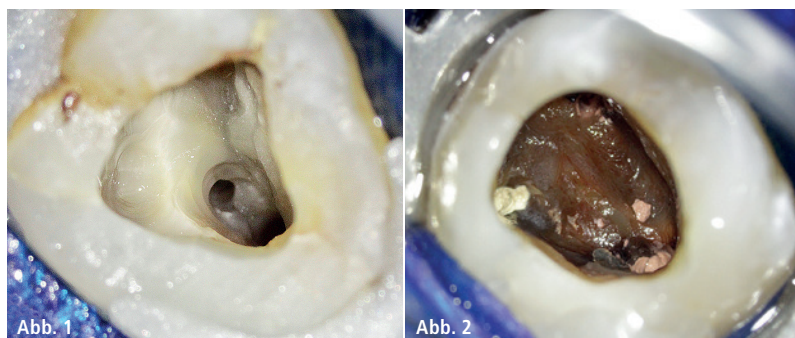
Auf die Vielzahl endodontischer Behandlungen lässt sich ein standardisiertes Behandlungsprotokoll, gegebenenfalls mit leichten situationsbeding-

ten Variationen, anwenden. Nach der Diagnosestellung erfolgt zunächst die Vorbehandlung. Diese beinhaltet die Entfernung etwaiger kariöser Läsionen, insuffizienter Füllungen und laborgefertigter Restaurationen sowie einen stabilen, bakteriendichten Aufbau des Zahns. Amalgamfüllungen sollten aufgrund der möglichen Translokation von Anteilen dieser Restauration in die Wurzelkanäle hinein ausgetauscht werden. Hinreichend bekannt, belegen zahlreiche Studien, dass ein suffizienter Aufbau und Verschluss des Zahns essenziell für den Erfolg der Behandlung ist.<sup>10,12,20,23</sup> Grundlegende anatomische Kenntnisse über die Anzahl, Lage und etwaige Varianzen (Abb. 1) helfen, Position und Ausdehnung der Zugangs-

kavität zu wählen.<sup>17</sup> Des Weiteren kann in komplexen Situationen die Anfertigung einer digitalen Volumentomografie (DVT) helfen, die Lage der Wurzelkanäleingänge sowie auch Besonderheiten der Wurzelmorphologie zu beurteilen.<sup>1,24</sup>

Beim Anlegen der Zugangskavität ist zum einen darauf zu achten, das Pulpdach und vorhandene Dentinüberhänge vollständig zu entfernen. Zum anderen darf jedoch der Pulpenboden des Zahns und damit die „Landmarke“, mit der man die Lage der Wurzelkanäle bestimmen kann, nicht zerstört werden. Zum Erschließen und zur Erweiterung der Trepanationsöffnung kommen rotierende, diamantierte Aufsätze zum Einsatz. Die vollständige Darstellung des Pulpenbodens im Anschluss lässt sich effektiv mit langschäftigen Rosenbohrern realisieren.

Eine erste Desinfektion des Pulpenkavums mit Natriumhypochlorit unter Ultraschallaktivierung vor Bearbeitung der Wurzelkanäle reduziert den Bakterienload in selbigen (Abb. 2) und verhindert eine Verschleppung dieser Bakterien sowie des entstandenen Debris in das Wurzelkanalsystem. Abhängig von der initialen Größe der Wurzelkanäle schließt sich hier die Erweiterung



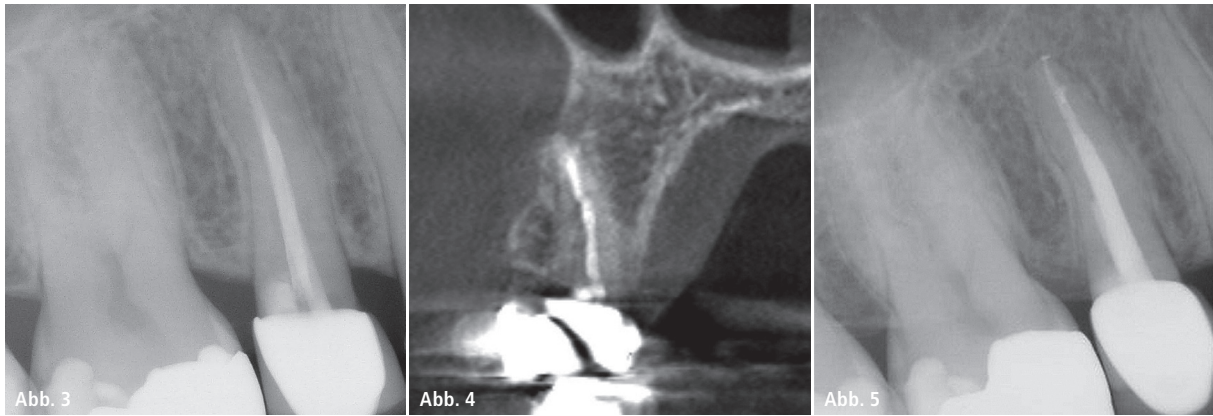
**Abb. 1:** Zweiter palatinaler Kanal eines Oberkiefers von Zahn 27. – **Abb. 2:** Mikrobiell besiedelter Zahn 26 vor der Revisionsbehandlung.



|   
Endo

**Ich bin Endo.** Ich bin Einfachheit, Sicherheit und Qualität.  
Ich bin ein komplettes Sortiment. Ich bin persönlicher Service.  
Ich bin Komet. [www.ich-bin-endo.de](http://www.ich-bin-endo.de)





**Abb. 3:** Zweidimensionale Darstellung der Wurzelfüllung an Zahn 15. – **Abb. 4:** DVT der Wurzelfüllung von Zahn 15 mit Versatz der Wurzelfüllung. – **Abb. 5:** Zustand nach Stiftentfernung und Wurzelfüllung.

der Orifizien an. Dabei sollten Gates-Glidden-Bohrer streichend eingesetzt und durch die vorsichtige Anwendung dieser Instrumente der originären Kanal-morphologie Rechnung getragen werden. Das bedeutet, dass Kanäle ovalen Querschnitts möglichst auch am Ende diesen Querschnitt aufweisen sollten. Durch dieses Standardbehandlungsprotokoll wird zum einen ein geradliniger Zugang für die eingesetzten Nickel-Titan-Feilen gewährleistet und zum anderen verhindert, dass Bakterien und Debris in das Wurzelkanalsystem verschleppt werden.

Aufgrund der immensen Anzahl an durchgeführten endodontischen Maßnahmen und den zum Teil sehr komplexen anatomischen Verhältnissen verläuft nicht immer jede Behandlung wie gewünscht. Wenn auch nicht regelmäßig, begegnet man doch immer wieder röntgenologisch suffizient behandelten Zähnen, die klinisch Beschwerden be-

reiten oder eine periapikale Pathologie aufweisen. Die zweidimensionale Darstellung gibt dem Behandler dabei oft nur unzureichende Informationen über die Wurzelkanalmorphologie, etwaige vorhandene, zusätzliche bzw. akzessorische Kanäle oder die Qualität der vorhandenen Wurzelkanalfüllung. Hier hat die DVT zweifelsfrei ihre Indikation.<sup>1,24</sup>

#### Patientenfall

Wie im vorliegenden Fall zu sehen, lässt sich die intrakanaläre Situation auf dem Zahnfilm nur unzureichend darstellen (Abb. 3). Erst die DVT zeigt eine Besonderheit, die in der Behandlungsplanung Berücksichtigung finden sollte (Abb. 4). Der Versatz der Wurzelfüllung im Übergang zum apikalen Wurzel Drittel lässt den Verdacht eines inserierten Wurzelstiftes aufkommen. Dieser Versatz ist durch eine vom Wurzelkanal abweichende Stiftbohrung

zustande gekommen und stellt den Behandler vor mehrere Probleme. Der in diesem Fall inserierte Glasfaserstift muss bis tief in die Wurzel hinein mit rotierenden Instrumenten vorsichtig herausgeschliffen werden, jedoch ohne die Stiftbohrung zu stark zu extendieren oder die Wurzel zu perforieren. Zum anderen muss die vorliegende Stufe geglättet werden, um die Guttapercha im apikalen Bereich entfernen und das Wurzelkanalsystem bis zum Apex sicher und reproduzierbar mechanisch sowie chemisch reinigen und thermoplastisch füllen zu können (Abb. 5).

Langschaftige Rosenbohrer (Munce-Discovery Burs®, CJM Engeneering) unterschiedlicher Größen ermöglichen ein sicheres Entfernen des Glasfaserstifts unter Sicht. Die Umgehung und eine Glättung der Stufe sollten sonoabrasiv mit dafür geeigneten Instrumenten erfolgen. Eine erste Darstellung der Stufe gelingt hier effektiv mit ultraschallbetriebenen Kerr-Feilen, wobei Sorge zu tragen ist, nicht weitere Stufen durch einen zu forcierten Einsatz der Feile zu verursachen. Des Weiteren kann die Überbelastung der graziilen Ultraschallfeile zu einer Fraktur derselben führen. Eine stetige Kontrolle des Zustands eingesetzter Instrumente hilft, diese rechtzeitig zu entsorgen. Zudem verhindert der provisorische Verschluss bereits aufbereiteter Kanäleingänge mittels Watterpellet oder Teflonband die Translokation des frakturierten Feilenfragments in einen anderen Kanal (Abb. 6). Im Anschluss an die erste sonoabrasive Überwindung der Stufe helfen leicht vorgebogene Stahlfeilen



**Abb. 6:** Separierte Ultraschallspitze im Vergleich mit einer Hedström-Feile ISO 10.

# HEILEN MIT DER KRAFT DES LICHTS

LASER EINFACH, SICHER & SANFT

A.R.C.  
LASER

Fotona  
choose perfection



[www.henryschein-dental.de](http://www.henryschein-dental.de)

## HENRY SCHEIN DENTAL – IHR PARTNER IN DER LASERZAHNHEILKUNDE

**Wir bieten Ihnen ein breites und exklusives Sortiment marktführender Lasermodelle verschiedener Hersteller an.**

Unsere Laserspezialisten beraten Sie gern über die vielfältigen Möglichkeiten und das für Sie individuell am besten geeignete System.

Laser ist nicht gleich Laser und genau hier liegt bei uns der Unterschied:

**Sie, Ihre Patienten und Ihre gemeinsamen Bedürfnisse stehen bei uns an erster Stelle.**

**Bei Henry Schein profitieren Sie vom Laserausbildungskonzept!**

Von der Grundlagenvermittlung über hochqualifizierte Praxistrainings und Workshops zu allen Wellenlängen bis hin zu Laseranwendertreffen.

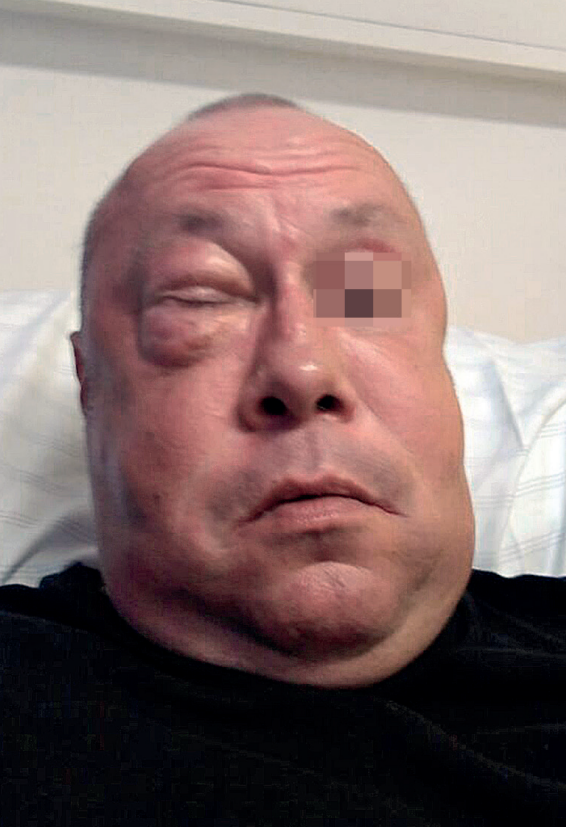**Unsere Laser-Spezialisten in Ihrer Nähe beraten Sie gerne.**

FreeTel: 0800-1400044 oder FreeFax: 08000-404444

Erfolg verbindet.

 **HENRY SCHEIN®**  
DENTAL





**Abb. 7:** Unilaterales Weichteilemphysem.

(z. B. Hedström-Feilen), diese abschließend zu glätten und einen sauberen Gleitpfad für die folgenden Nickel-Titan-Feilen zu schaffen.

Insbesondere nach traumatischen Ereignissen, welche die Zahnstruktur involvieren, kommt es häufig zur reaktiven Kalzifizierung des Wurzelkanals. Partiiell oder vollständig verschlossene Wurzelkanäle gehören zu den deutlich schwierigeren endodontischen Behandlungen mit einer dementsprechend einhergehend hohen Komplikationsrate.<sup>2,6</sup> Aufgrund der prädisponierenden Lage kommt es im Kindes- und Jugendalter oft zu traumatischen Ereignissen der Frontzähne<sup>3,5,19</sup> und in Folge nicht selten zu Obliterationen (69–73 Prozent).<sup>13</sup> Dabei ist die Gefahr, die schon von Natur aus grazilen unteren Frontzähne zu perforieren, sehr hoch. Die Trepanation noch ohne angelegten Kofferdam ermöglicht es dem Behandler, dabei die Zahnachse bestimmen zu können und einer Perforation vorzubeugen. Vorab lässt sich durch Anfertigung einer DVT die Lage des Wurzelkanals darstellen und so in die Therapieplanung miteinbeziehen. Die Prämisse eines geradlinigen Zugangs lässt sich bei fortgeschrittenen Obliterationen abhängig von der Lage des Wurzelkanals und der Neigung des Zahns gegebenenfalls nur mit dem Auflösen der Inzisalkante des

Zahns realisieren. Aus ästhetischen Gesichtspunkten ist das ein Vorgehen, das jeder Behandler zu vermeiden versucht. Im Falle einer Obliteration, ggf. mit bereits vorangegangenem Versuch der Darstellung des Kanals, überwiegt jedoch der Ansatz der Komplikationsprophylaxe.

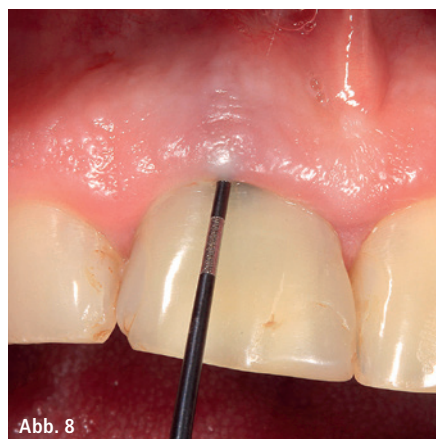Wird der Zahn trotz aller Vorsichtsmaßnahmen akzidentiell verlassen, ist die Lage der Perforation prognostisch wichtig. Dank bioaktiver Materialien (z. B. Mineralisches Trioxid-Aggregat, MTA) lassen sich auch solche Komplikationen voraussagbar behandeln. Dabei ist die Lage der Perforation für die Prognose entscheidend. Lassen sich Perforationen im Bereich des Pulpenbodens und des koronalen Wurzelmittels technisch noch zuverlässig decken, sind solche im Bereich des apikalen und mitunter des mittleren Wurzelmittels nicht immer so leicht zu erreichen oder ein Verschluss ist gar nicht möglich. In diesen Fällen ist die Behandlung unter Zuhilfenahme geeigneter Vergrößerungshilfen und Beleuchtung obligat.

Bei Vorliegen einer solchen Perforation kann es mitunter zu einer eindrucksvollen Symptomatik kommen. Ein solches Zusammentreffen ungünstiger Umstände lag auch bei diesem überwiesenen Patientenfall vor (Abb. 7).

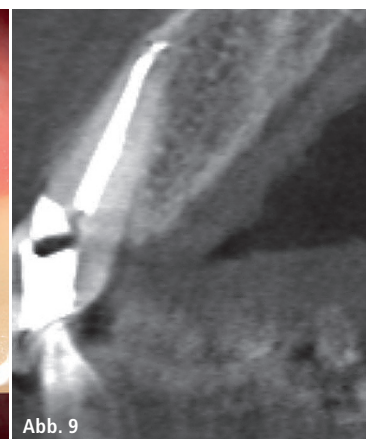
#### Emphysem nach endodontischer Behandlung

Bedingt durch einen Behandlerwechsel war zwar das Vorliegen der vestibulären

Perforation an Zahn 11 bekannt, unter Lokalanästhesie war jedoch die Behandlung des „vermeintlichen“ Wurzelkanals, so auch die Spülung mit Natriumhypochlorit, vom Patienten zunächst nicht bemerkt worden. Der daraufhin folgende Einsatz des Luftbläasers zur Verbesserung der Sicht führte zu einer sich rasant entwickelnden, unilateralen Weichteilschwellung, woraufhin der Patient hospitalisiert und stationär aufgenommen wurde. Dort wurde im Rahmen der Therapie intravenös ein Antibiotikum verabreicht. Da eine anaphylaktische Reaktion nicht ausgeschlossen werden konnte, erfolgte zudem noch die i.v.-Gabe eines Antihistaminikums und Glukokortikoids. Die Schwellung klang bereits nach kurzer Zeit wieder ab, woraufhin der Patient tags darauf entlassen werden konnte. Klinisch zeigte sich drei Wochen darauf eine deutlich erhöhte Sondierungstiefe vestibulär, wo auch die Perforation anzunehmen ist (Abb. 8). Nach Darstellung des Wurzelkanals, mechanischer und chemischer Aufbereitung erfolgte die thermoplastische Obturation des Wurzelkanalsystems und der Perforationsverschluss mit ProRoot® MTA (Dentsply Sirona; Abb. 9). Das Emphysem nach einer endodontischen Behandlung ist ein seltenes, jedoch bekanntes Risiko.<sup>21</sup> Die rasche Zunahme der Schwellung, vom Patienten beschriebene Schmerzen und Pergamentknistern im Weichgewebe sind Anzeichen einer solchen Komplikation. Mitunter kann sich ein Hämatom über

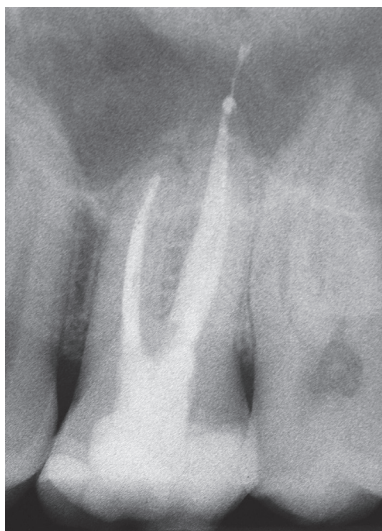


**Abb. 8:**



**Abb. 9:**

**Abb. 8:** Erhöhte Sondierungstiefe im Bereich der Perforation. – **Abb. 9:** Zustand nach der Wurzelfüllung und Perforationsdeckung.



**Abb. 10:** Dezentales Überpressen von Sealer (AH Plus) in die Kieferhöhle.

dem Punctum maximum bilden. Das Risiko der Ausbreitung ins Mediastinum über para- und retropharyngeale Wege sollte den Behandler veranlassen, den Patienten stationär aufnehmen zu lassen. Die Entstehung eines Emphysems während der Wurzelkanalbehandlung lässt sich zumeist entweder auf die Anwendung von  $H_2O_2$  als zusätzliche Spülflüssigkeit oder aber auf einen zu forcierten Einsatz des Luftbläfers zurückführen.

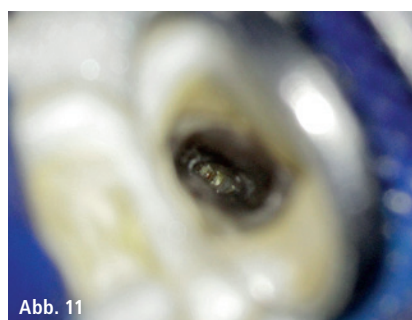
Natriumhypochlorit wirkt durch seinen stark basischen pH-Wert (11–12) toxisch auf vitales Gewebe.<sup>25</sup> Die Oxidation von Proteinen bewirkt ein Auflösen von Gewebe, was im Rahmen der endodontischen Behandlung gewünscht ist und es zur Goldstandardspülung im Rahmen der chemischen Aufbereitung des Wurzelkanalsystems macht.<sup>11</sup> Unter sachgemäßem Gebrauch ist die Anwendung von Natriumhypochlorit als unkritisch einzustufen. Kommt es dennoch zur Injektion in umliegende Regionen, sollten im Kanal verbliebene Reste von Natriumhypochlorit abgesaugt bzw. mit Papierspitzen aufgenommen und großzügig mit steriler Kochsalzlösung nachgespült werden. Das Weiterführen der endodontischen Behandlung wird meist durch den Patienten nicht akzeptiert. Nach Spülung mit NaCl erfolgt eine medikamentöse Einlage mit Calciumhydroxid. Abhängig von der Symptomatik kommen nicht steroidale Antirheumatika sowie Nasenspray, ggf.

mit Zusatz von Cortison, zum Einsatz. Zum anderen ist die Verordnung eines Antibiotikums individuell zu entscheiden, bei Injektion größerer Mengen von Natriumhypochlorit in die Kieferhöhle, bzw. bei Vorliegen eines Weichteil-emphysems jedoch obligat.

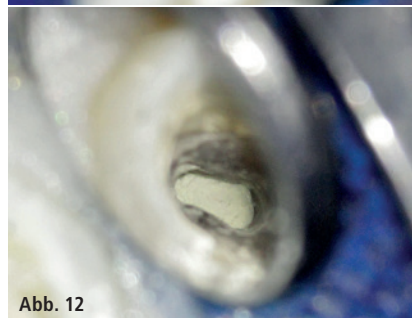
### Überpressen von Wurzelfüllmaterialien

Nicht nur das Überpressen von Spüllösungen in benachbarte Strukturen, sondern auch von Wurzelfüllmaterial sind nicht gewollte Ereignisse mit zum Teil erheblichen Folgen. So kann eine Aspergillose die Folge des Überpressens von Sealer auf Zinkoxid-Epoxydharz-Basis in die Kieferhöhle sein (Abb. 10). Der natürlich vorkommende *Aspergillus fumigatus* wird dabei durch das enthaltene Zinkoxid zum Wachstum angeregt<sup>4,14,15</sup>, wodurch es zur Ausprä-

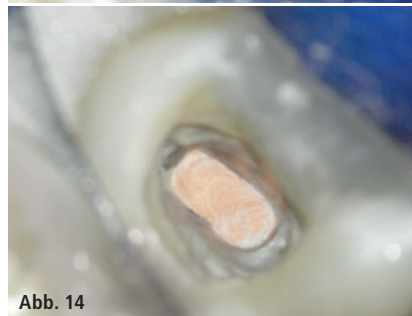
gung dieses Krankheitsbildes kommen kann. Die endoskopische Ausräumung des eingebrachten Materials sowie der reaktiv entstandenen pathologischen Strukturen aus der Kieferhöhle sind hier Therapie der Wahl. In Folge der Erweiterung der apikalen Konstriktion im Rahmen der Wurzelkanalbehandlung im Unterkiefer kann es zu einer Schädigung des Nervus alveolaris inferior (NAI) durch Wurzelkanalinstrumente, Spüllösungen, medikamentöse Einlagen oder Anteile des Wurzelfüllmaterials kommen.<sup>9,22</sup> Bei der Wurzelfüllung und insbesondere bei Nutzung thermoplastischer Obturationsmethoden muss gewährleistet sein, dass die plastifizierte Guttapercha und/oder der Sealer während der Downpack- und Backfill-Phase nicht extensiv über das Foramen apicale hinaus verbracht wird. Im Unterkiefer kann es dabei zu einer rein physikalischen Kompression



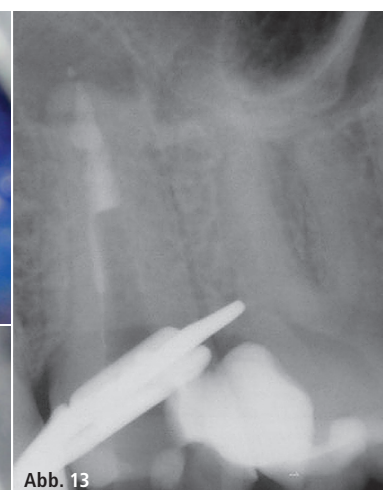
**Abb. 11**



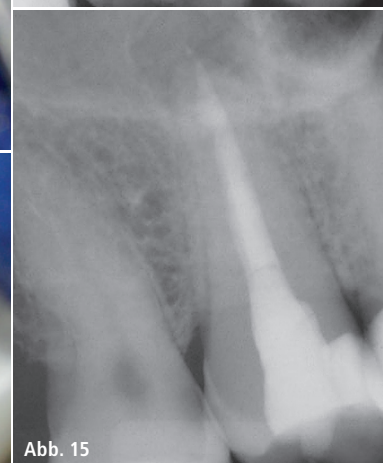
**Abb. 12**



**Abb. 14**



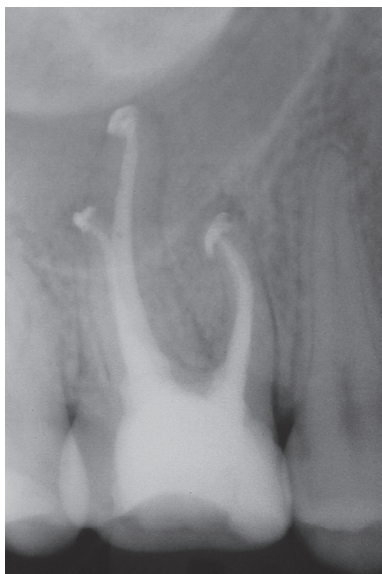**Abb. 13**



**Abb. 15**

**Abb. 11:** Zustand nach der Revision von Zahn 17, das offene Foramen ist mikroskopisch sichtbar. – **Abb. 12:** Apikaler Verschluss mit ProRoot MTA® (Dentsply Sirona). – **Abb. 13:** Röntgenkontrolle des apikalen Verschlusses, Schichtdicke des MTA beträgt 3–4 mm. – **Abb. 14:** Die thermoplastische Obturation. – **Abb. 15:** Röntgenkontrolle nach der Wurzelfüllung und dem adhäsiven Verschluss.





**Abb. 16:** Intendiertes Überpressen von Sealeranteilen („Puff“). Als Sealer kam AH Plus zum Einsatz.

des Nervens und konsekutiv entstehenden Par-, Hypo- oder Anästhesie kommen. Zum anderen wirken der pH-Wert medikamentöser Einlagen (z. B. Kalziumhydroxid: pH-Wert: 10–14) und Bestandteile des Wurzelfüllmaterials (Eugenol)<sup>7,16</sup> neurotoxisch auf das Nervengewebe und stellen eine klare Indikation zur Entfernung des Fremdmaterials dar. Die Entfernung kann entweder durch eine orthograde Revisionsbehandlung, durch die Wurzelspitzenresektion oder im ungünstigsten Fall durch Extraktion des Zahns erfolgen. In den Canalis mandibularis verbrachtes Fremdmaterial muss innerhalb von 24 Stunden mikrochirurgisch entfernt werden, um eine vollständige Remission der Funktionalität des Nervs zu ermöglichen.

Insbesondere nach Revisionsbehandlungen besteht die Gefahr der iatrogenen Erweiterung der apikalen Konstriktion. Missempfindungen des Patienten beim Spülen oder Trocknen der Kanäle sowie anhaltende bzw. wiederholte Blutungen aus dem Wurzelkanal können hinweisend auf ein erweitertes oder offenes Foramen apicale sein. Eine mikroskopische Darstellung, soweit vorhanden und möglich, sichert die Diagnose. Ein Verschluss des erweiterten Foramen apicale (Abb. 11) muss mit dafür geeigneten Materialien erfolgen. Hier, wie auch bei der

Perforationsdeckung, sind bioaktive Materialien wie MTA Mittel der Wahl (Abb. 12). Nach Insertion von MTA erfolgen die röntgenologische Kontrolle der Lage und der Schichtdicke des apikalen Verschlusses (Abb. 13). Um eine ausreichende mikrobielle Abdichtung zu gewährleisten, sollte eine Schichtdicke von 3–4 mm erreicht werden. Eine Korrektur der Position sowie eine Kompaktation des MTA lassen sich am besten mittels ultraschallaktivierter Feilen realisieren.

Kontrovers diskutiert wird ein intendiertes, minimales (!) Überpressen von Sealern im Rahmen der Wurzelfüllung, der sogenannte „Puff“ (Abb. 16). Dieser ist für viele Endodontologen Zeichen des Erfolgs einer dreidimensionalen Obturation des Wurzelkanalsystems, andere kritisieren die mögliche immunologische Reaktion auf das Fremdmaterial in der periapikalen Region.<sup>8</sup> Bei speziellen Obturationsmethoden, wie zum Beispiel der „Schilder-Technik“ sind solche „Puffs“ kaum zu vermeiden bzw. gewollt. Die Wahl des richtigen Sealers kann auch hier die Komplikationswahrscheinlichkeit zusätzlich reduzieren. Bei histologischen Untersuchungen wurden auch nach 90 Tagen keine entzündlichen Infiltrate im periapikalen Bereich bei Anwendung von Epoxidharz-basierten Sealern gefunden.<sup>18</sup> Obligat direkt nach jeder erfolgten Wurzelfüllung ist die röntgenologische Kontrolle sowie eine wiederholte Aufnahme nach drei bis sechs Monaten. Sollte es dabei zu Anzeichen einer Fremdkörperreaktion bzw. zu Beschwerden kommen, ist erneut zwischen den bereits oben genannten Therapiealternativen zu wählen.

### Reduzieren von Folgekomplikationen

Die Wahrscheinlichkeit einer solchen Komplikation bzw. von Folgekomplikationen lässt sich durch den Behandler unter Beachtung einiger Aspekte reduzieren:

- aussagekräftige röntgenologische Darstellung, ggf. eine DVT
- ausführliche Anamnese, z. B. vorangegangene endodontische

Maßnahmen bzw. Komplikationen während dieser Maßnahmen

- endometrische Längenbestimmung vor der mechanischen Aufbereitung
- Vermeidung der Überinstrumentierung (Ausnahme: Patency)
- abschnittsweise Revision einer vorliegenden Wurzelfüllung
- vorangehender apikaler Verschluss eines offenen/erweiterten Foramen apicale durch Apexifikation oder mittels bioaktiver Substanzen (z. B. MTA)
- geringe Mengen an Sealern verwenden
- Verwendung von Sealern auf Epoxidharz-Basis (z. B. AH Plus)

### Konklusion

Die moderne Endodontologie in seiner Komplexität hält in allen Phasen der Behandlung Stolpersteine bereit, die es zu vermeiden oder zu überwinden gilt. Dabei helfen technische Neuerungen, situationsangepasste Behandlungsstrategien und die richtige Auswahl von Instrumentarium und Material, um den Behandlungserfolg zu sichern. Mit geringem Aufwand und unter Beachtung entsprechender Grundregeln können häufig Komplikationen von Anfang an vermieden werden. Sollte es trotz aller Vorsicht zu einem ungewollten Ereignis kommen, ist es wichtig, sich nicht nur solitär auf das entstandene Problem zu konzentrieren. Eine Neubeurteilung der Situation und angepasste Maßnahmen sind ratsam. Hierbei darf die Lösung des entstandenen Problems die Prognose der Erhaltungsmöglichkeit des Zahns nicht zusätzlich reduzieren (z. B. übermäßige Schwächung der Zahnschubstanz bei Entfernung eines Feilenfragments).

### Kontakt

**OSA Dr. med. dent. Andreas Simka**  
Bundeswehrkrankenhaus Hamburg  
Abteilung XXIII, Zahnmedizin  
Lesserstraße 180  
22049 Hamburg  
andreassimka@bundeswehr.org

Meine Wahl?  
All-in-One!

Endo  
it your  
way!

Finden Sie den  
Endomotor,  
der zu Ihnen  
passt.

**VDW.GOLD®RECIPROC®**

Endomotor mit integriertem  
Apexlokator für reziproke und  
rotierende Aufbereitung



**RECIPROC® blue**  
one file endo

