Die Trockenlegung in der zahnärztlichen Praxis – einfach und effizient

Erfolgreiche Behandlungen bedürfen stets einer möglichst guten Vorbereitung. Auch die Abschirmung bestimmter Bereiche der Mundhöhle vor Beginn eines Eingriffs gehört dazu.

Dr. med. dent. Christoph Asper/Zürich, Schweiz

■ Die Vorteile der Trockenlegung bei restaurativen Behandlungen in der Zahnmedizin sind schon zur Genüge diskutiert und seit Einführung der Adhäsivtechniken praktisch zur „Conditio sine qua non" erklärt worden. Dabei wird zwischen der relativen (Watterollen usw.) und absoluten (Kofferdam) Trockenlegung unterschieden. Jeder, der schon viel Erfahrung mit Kofferdam gesammelt hat, wird allerdings darüber lachen, denn auch beim erfahrensten „Kofferdam-Anwender" kann es einmal vorkommen, dass es sickert, und jeder weiß, dass es Situationen gibt, wo das Legen eines Kofferdams sehr erschwert bis unmöglich ist bzw. die Qualität der Arbeit sogar beeinträchtigen kann.
Wissenschaftlich ist es nicht erwiesen, dass die Qualität der Restaurationen besser wird, ein alter Meister wird auch mit Watte-, Parotisrollen, Wangenhaltern, Dry-Tips usw. ebenso gute Resultate erzielen. Auch auf den Zeitgewinn wurde schon mehrfach hingewiesen. Der Patient spült weniger, spricht nicht und wir müssen nicht andauernd die Arbeitssituation nach Unterbrüchen wieder neu erstellen.

Ein Vergleich

Kofferdam findet schon bei den meisten Praktikern Anwendung, aus meiner eigenen Praxis ist er seit Beginn nicht mehr wegzudenken. Bei uns werden unter Kofferdam u.a. Adhäsivfüllungen gelegt, alle endodontischen Eingriffe durchgeführt, Stumpfaufbauten hergestellt und Kronen-Brücken-Restaurationen präpariert und zementiert. Auch für mich als erfahrenen Kofferdam-Anwender stellt sich bei gewissen Fällen das Problem, dass ich es mir mit dem Kofferdam nur erschwere, denn der Überblick und beispielsweise die Darstellung der Präparationsgrenze kann auch einmal durch den Kofferdam beeinträchtigt werden. Dann greife ich sehr gern nicht (nur) zur Watterolle, sondern stattdessen neuerdings zu OptiView™ (KerrHawe). Es gibt aber auch Situationen, bei denen ich damit schneller und einfacher zum Ziel komme, das Legen eines Kofferdams aber durchaus möglich wäre. Es ist in diesem Sinne kein Ersatz, sondern ein optimales Hilfsmittel für Kofferdam-Anwender, aber auch für jeden anderen Praktiker.

Abb. 1: Extraktion eines Zahnes unter Zuhilfenahme von OptiView™ klein (hellblau).

Das Hilfsmittel bringt nebst der Sterilisierbarkeit Vorteile gegenüber ähnlichen Produkten: Es gibt kaum Abfall und ist so dank x-facher Verwendung wirtschaftlicher, rutscht nicht heraus und der Patient schwitzt nicht darunter. Natürlich bedeutet auch Sterilisation und allfällige Verpackung (Chirurgie) einen gewissen Aufwand, der sich aber bezahlt macht.
Grundsätzlich verläuft die zahnärztliche Arbeit mit OptiView™ sehr entspannt, da die Stuhlassistenz kaum abhalten muss. Spiegel, Wangenhalter werden zum großen Teil überflüssig, der Zahnarzt hat v. a. vestibulär eine sehr gute Einsicht.

Einsatzmöglichkeiten

Die Einsatzmöglichkeiten des ausgewählten Lippen- und Wangenhalters sind mannigfaltig und decken beinahe das ganze Spektrum der Zahnmedizin ab:
– Panik und klaustrophobische Symptome
– Latex-Allergien

Abb. 2: Infraokklusaler Höcker 25. – **Abb. 3:** Überprüfung des Abstandes mit OptiView™.

KaVo Prophylaxesysteme

Prophylaxe von ihrer attraktivsten Seite.

PROPHYflex 3 in neuen Farben

Das einzige komplett sterilisierbare Pulverstrahlgerät mit seiner um 360° drehbaren Griffhülse für vielfältige Einsatzmöglichkeiten.
Aktuell auch in den Farben violett und apfelgrün erhältlich.
Passend für KaVo MULTIflex oder für Sirona Kupplungen.

Spitzenwechsel leicht gemacht.

Innovation und Qualität:
Das SONICflex quick 2008 L
Mit noch schnellerem und komfortablerem Spitzenwechsel ermöglicht das Universalinstrument von Prophylaxe bis Chirurgie einen reibungslosen und effizienten Arbeitsablauf.
Wählbar für KaVo MULTIflex oder für Sirona Kupplungen.

www.100-jahre-kavo.de

KaVo. Dental Excellence.

KaVo Dental GmbH · D-88400 Biberach/Riß · Telefon +49 7351 56-0 · Fax +49 7351 56-1488 · www.kavo.com

IHRE PATIENTEN-EMPFEHLUNG FÜR ZWISCHENDURCH:

Prophylaxe nach dem Mittagessen!

Bestellen Sie jetzt:
www.wrigley-dental.de
oder Bestellformular per Fax anfordern unter: 0 89/66 51 04 57

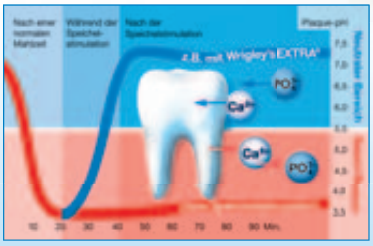

- Speichelstimulation bis um das Zehnfache
- Rasche Säureneutralisation
- Verstärkte Remineralisation
- Reduktion des Kariesrisikos um bis zu 40%

WRIGLEY
ORAL HEALTHCARE PROGRAMS

Abb. 4: Abdrucknahme. – **Abb. 5:** Applikation eines Fluoridlackes.

Abb. 6: Verlust des Steinchens. **a)** Ausgangssituation. **b)** Endresultat.

– Fotografie, Einsetzen von Glitzerschmuck, Bleachings
– Kleben von Brackets
– Legen von Zahnhalsfüllungen
– Extraktion von Zähnen (Abb. 1) und größere chirurgische Eingriffe
– Bei Patienten mit starkem Lippendruck (u.a. Behindertenzahnmedizin).

Fallbeispiele

Fall 1 – Stiftaufbauten, Präparation und Abdrucknahme plus provisorische Versorgung
Ausgangssituation: Insuffiziente Füllungen, infraokklusaler Höcker 25 (Abb. 2).
Die Vorteile bei dieser Behandlung waren neben den bereits oben Erwähnten, dass während der Präparation der okklusale Abstand und die Höckerunterstützung laufend in situ überprüft werden können (Abb. 3). Was des Weiteren mittels Fotos nicht ersichtlich gemacht werden konnte: Es handelte sich um eine Patientin mit Myoarthropathie. Sie hat den Bügel zwar als störend empfunden, aber nachdem ich nach anderthalb Stunden Behandlung OptiView™ entfernt habe, fühlte sich ihre Kaumuskulatur subjektiv entspannt an. Die Stärke und Festigkeit des Rahmens erlaubt eine inaktive Mundöffnung, die Patientin konnte sich sozusagen fallen lassen, sich außerdem bei Störungen während der Behandlung mitteilen und fühlte sich damit weniger ausgeliefert. Auf die gleiche Art wurde zehn Tage später zementiert, auch hier konnte unter Belassen des OptiView™ die Okklusion überprüft und kleine Korrekturen eingeschliffen werden.

Fall 2 – Unterkiefer-Teilprothese: Präparation und Abdruck für eine Modellgussprothese
Die Gewährleistung einer freien Spiegelführung zur Verfolgung der Arbeit mit dem Winkelstück ermöglichte dank OptiView™ eine stressfreie Präparation. Wie im obigen Fall konnte ich die okklusalen Verhältnisse und den Platz für die Klammern in situ kontrollieren. Die Abdrucknahme fand unter ebenso stressfreien und übersichtlichen Bedingungen bei völliger Trockenlegung mittels Speichelzieher statt. Der Abdruck erfolgte mit einem Polyäthergummi ohne jegliche Watterollen und konnte mitsamt dem Bügel entfernt werden (Abb. 4). Nach Spülung wurde zur Applikation eines Fluoridlackes auf die trockengelegten Zähne bei der sehr kariesaktiven Patientin erneut OptiView™ eingesetzt (Abb. 5).

Fall 3 – Verlust eines Glitzersteinchens: Entfernung der Kompositreste und erneute Platzierung des Schmucks
Eine etwas weniger häufige Anwendung mit dem Retraktor kann im folgenden Glitzersteinchen-Fall gut dargestellt werden (Abb. 6a): Zuerst wurden die Kompositreste mittels einer Polierscheibe (OptiDisc®, Kerr-Hawe) entfernt. Nach Applikation eines Ätzgels und einem Fissurenversiegler kann der Endzustand betrachtet werden (Abb. 6b).

Schlussfolgerung

OptiView™ ist ein vielseitig einsetzbarer Lippen- und Wangenhalter, der die höchsten Ansprüche der modernen Zahnarztpraxis erfüllt. Die beiden Größen (klein = hellblau, standard = weiß) ermöglichen eine einfach und unkomplizierte Anwendung bei allen Patiententypen. Für den Anwender bringt es nach kurzer Übungsphase viele Vorteile. Die Akzeptanz durch den Patienten ist generell gut, wird aber erhöht, wenn er ihn selbst einsetzen oder wenigstens dabei mithelfen kann. ■

KONTAKT

Dr. med. dent. Christoph Asper
Langstr. 215
8005 Zürich, Schweiz