



Sofortimplantationen in der ästhetischen Zone mit zweiteiligen Implantaten haben sich bei geeigneten Voraussetzungen der Hart- und Weichgewebe als ein Implantationsmodus etabliert, bei dem es in idealer Weise unter Ausnutzung sämtlicher abutmenttechnischer Möglichkeiten gelingt, die Emergenz des ursprünglichen Zahnes nachhaltig auch auf die implantatprothetische Restauration zu übertragen. Klinische Daten und Falldarstellungen zu Sofortimplantationen und Sofortversorgungen von zweiteiligen Keramikimplantaten mit reversibler verschraubbarer Implantat-Abutment-Verbindung liegen bis jetzt nicht vor. Daher sollen im Rahmen zweier Falldarstellungen die Möglichkeiten und Grenzen aufgezeigt und dem Leser klinische Erfahrungen vermittelt werden.



Sofortimplantation in der ästhetischen Zone

Möglichkeiten und Grenzen mit Keramikimplantaten

Prof. Dr. med. Dr. med. dent. Michael Stiller, Dr. Barbara Peleska

Die klinisch verfügbaren Studien von Sofortimplantationen zeigen Erfolgsraten zwischen 96,9 und 100 Prozent nach vier bzw. fünf Jahren, wobei diese vielversprechenden Daten nur mit Titanimplantaten erhoben wurden.^{1,2} Diese Zahlen bewegen sich im Bereich verfügbarer Studien und Falldarstellungen, die im Rahmen eines Review an 1.170 publizierten Patienten im Jahre 2015 erhoben wurden.³ Somit belegt die wissenschaftliche Literatur inzwischen eindrucksvoll, dass Sofortimplan-

tationen mit den unterschiedlichsten provisorischen Versorgungsmöglichkeiten heute ein fester Bestandteil im verfügbaren Therapiespektrum anteriorer Lückensituationen sind. Obwohl Daten zeigen, dass es keinen Unterschied des Stabilitätsquotienten zahnärztlicher Implantate (ISQ) zwischen Patientengruppen gibt, wo Implantate unter Funktion einheilen und solchen, bei denen Implantate sofortversorgt belastungsfrei einheilen, ist davon auszugehen, dass die Verlustraten steigen, wenn die im

Rahmen der Sofortimplantation erreichte Primärstabilität nicht ausreicht, den funktionellen Belastungen in der Einheilungszeit standzuhalten.⁴

Die Planung und Durchführung einer Sofortimplantation setzt ein ausreichend bukkales Knochenangebot, stabile parodontale Verhältnisse mit einem stabilen Weichgewebstyp und eine orofaziale Ästhetik voraus, welche im Falle der Extraktion und der Implantatinserion keine klinisch und ästhetisch relevanten Veränderungen des anterioren Erscheinungsbildes zulassen.⁵ Voraussetzung für ein solches Vorgehen ist das Erreichen einer ausreichenden Primärstabilität – auch unter Bedingungen, in denen das Implantat nur eine im Gegensatz zu dem verzögerten Vorgehen geringere Kontaktfläche zum ortständigen Knochen hat und somit primär effektiv weniger osseointegratives Potenzial vorliegt, um einen solchen funktionsstabilen

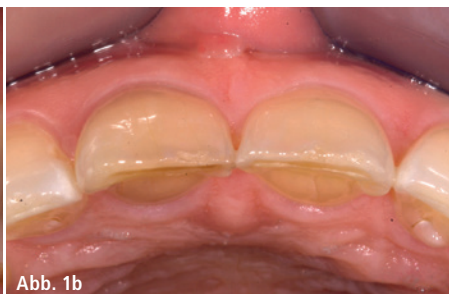
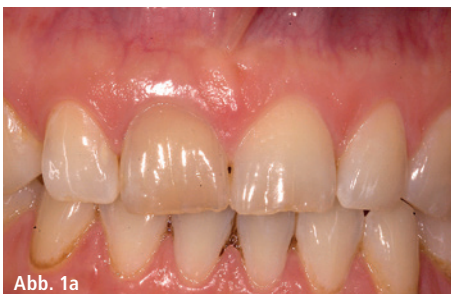
Abb. 1a und b: Ausgangssituation.

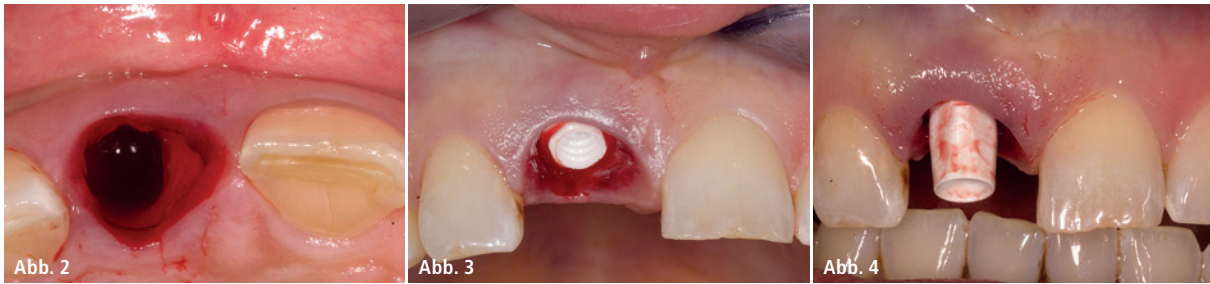


Abb. 2: Der frakturierte Zahn ließ sich nach Abnahme der provisorischen Krone atraumatisch ohne Knochenverlust entfernen. – **Abb. 3:** Das Implantat wurde nach einem Gewindefschnitt palatinal leicht versetzt primärstabil inseriert. – **Abb. 4:** Verschraubtes Zirkondioxidabutment.

Verbund zu erreichen, der das nachhaltige Überleben des Implantats unter okklusalen Belastungen ermöglicht. Um den dreidimensionalen mukogingivalen Erfordernissen einer Sofortimplantation und ggf. auch einer sofortigen temporären Versorgung gerecht zu werden, werden in den allermeisten Fällen zweiteilige Implantatsysteme bevorzugt. Dies war bis vor wenigen Jahren nur mit Titanimplantaten unter Anwendung konventioneller präfabrizierter Abutmentsysteme bzw. CAD/CAM-gefräster Abutments aus Titan und Zirkondioxid oder einer Kombination aus beiden möglich. Mit der technischen Entwicklung reversibler Füge-systeme zwischen Implantat und Abutment über metallische und nichtmetallische Schraubverbindungen erschließen sich seit wenigen Jahren nun auch für Keramikimplantate Indikationsmöglichkeiten in der ästhetischen Zone. Somit werden diese Systeme zunehmend zu einer echten Alternative zu Titan- und einteiligen Keramikimplantaten.⁶ Aussagefähige klinische Studien zu zweiteiligen vollkeramischen Restaurationen liegen bis jetzt nur mit irreversiblen Füge-techniken (Klebeverbund) vor. Diese zeigen jedoch schon vielversprechende Resultate hinsichtlich der roten und weißen Ästhetik, was auch darin begründet liegt, dass moderne Keramikimplantatsysteme zumindest vergleichbare Knochenabbauraten haben wie adäquate Titansysteme.^{7–10} Aufgrund der oben genannten technischen Innovationen und Voraussetzungen scheint es nun auch möglich, die Anwendung von vollkeramischen Implantatversorgungen im Rahmen von Sofortimplantationen und Sofortversorgungen anzudenken und umzusetzen. Somit werden die Vorteile

von Keramikimplantaten hinsichtlich ihrer ausgezeichneten Biokompatibilität, hervorragenden Weichgewebsreaktion und erreichbaren Ästhetik auch im Falle eines dünnen Weichgewebsphänotyps, bei geringer Plaqueaffinität und hoher Primärstabilität, sinnvoll genutzt.

Behandlungsfall 1

Eine 25-jährige Patientin stellte sich mit einem quer frakturierten Zahn 11 vor. Der Zahn wurde nach einem Trauma 15 Jahre zuvor wurzelkanalbehandelt und war seit einem Monat vor Erstvorstellung mit einer provisorischen Kunststoffkrone versorgt. Die Patientin hatte einen dicken stabilen Weichgewebsphänotyp bei breiter und ausreichend dimensionierter skelettaler apikaler Ba-

sis, die interproximalen Knochensepten waren dick konfiguriert. Die Patientin wies eine Funktionsstörung auf, lehnte jedoch eine komplexe okklusale restaurative Rekonstruktion bzw. kieferorthopädische Maßnahme ab. Sie wünschte explizit eine vollkeramische implantatprothetische Versorgung. Wegen der ausgezeichneten Hart- und Weichgewebsmorphologie im prospektiven Lückenbereich 11 wurde daher eine Sofortimplantation mit Sofortversorgung geplant. Zu diesem Zweck wurde vor dem Eingriff ein Silikon-schlüssel der Oberkieferfrontzahnregion angefertigt. Der frakturierte Zahn ließ sich nach Abnahme der provisorischen Krone atraumatisch ohne Knochenverlust entfernen. Nach dreidimensionaler Analyse der Hart- und

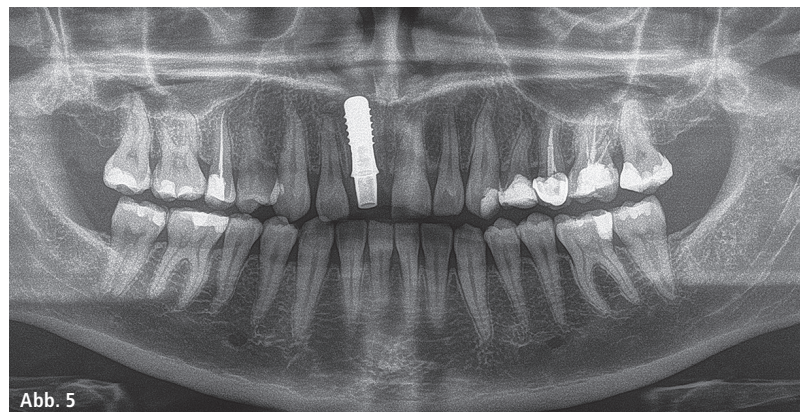


Abb. 5: OPG-Kontrollaufnahme.

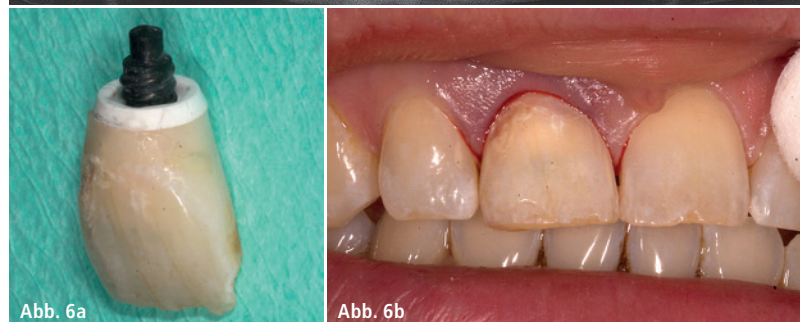

Abb. 6a

Abb. 6b

Abb. 5: OPG-Kontrollaufnahme. – **Abb. 6a und b:** Die provisorische Krone wurde mit einem lichthärtenden Komposit mit dem geraden Zirkondioxidabutment verbunden.

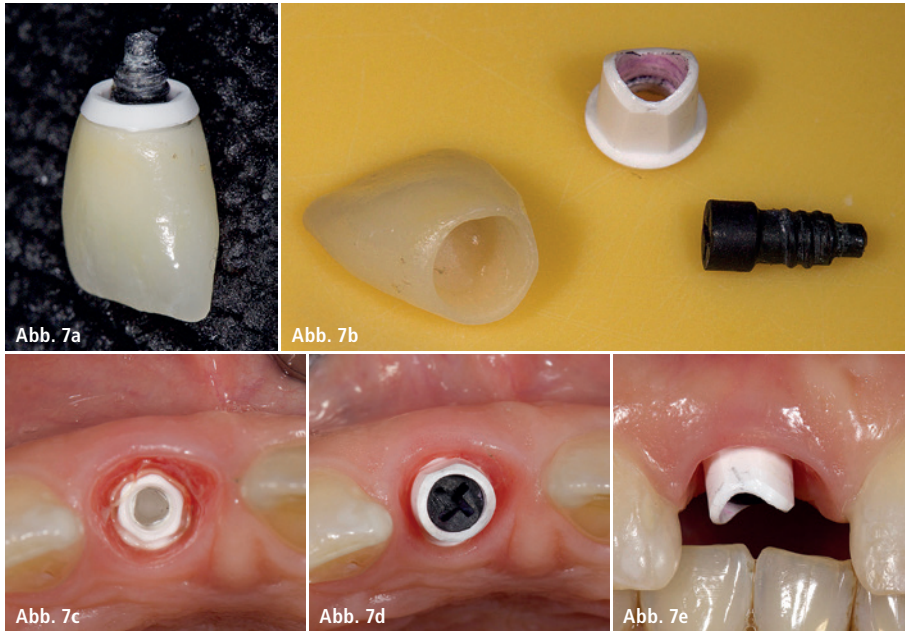


Abb. 7a–e: Nach zahntechnischer Optimierung mit Rekonturieren und Polieren wurde der einteilige Kronen-Abutment-Komplex via Karbonschraube auf dem Implantat mit einem Drehmoment von 25 Ncm verschraubt.

Weichgewebe erfolgte wie geplant dann die Sofortimplantation. Die bukkale Kompakta blieb bei der Extraktion unverletzt.

Das Implantat (ZERAMEX® P6, Dentalpoint) wurde nach systemgerechter Kavitätenpräparation und einem Gewindegang palatinal leicht versetzt primär stabil inseriert, sodass der zentrale Schraubkanal palatinal der Inzisalkante des ehemaligen Zahns positioniert lag. Der bukkal entstandene Raum wurde mit bei dem Präparationsvorgang gewonnenen Bohrspänen verfüllt.

Die intakte provisorische Krone wurde im Silikonschlüssel fixiert und dann intraoral mit einem lichthärtenden Komposit an einem geraden, mit dem Implantat verschraubten Zirkondioxidabutment verbunden. Nach Entfernung der VICARBO-Spannschraube wurde außerhalb des Mundes das neue Aufstiegsprofil derart frei modelliert, dass die frühere Form der Wurzel vom runden Abutmentquerschnitt bis zum subgingivalen Rand des ursprünglichen Provisoriums nachempfunden wurde.

Nach zahntechnischer Optimierung durch Rekonturieren und Polieren wurde der einteilige Kronen-Abutment-Komplex via Karbonschraube auf dem Implantat mit einem Drehmoment von 25 Ncm verschraubt. Der Kronen-Abutment-Komplex wurde sichtbar in Statik

und Dynamik aus der antagonistischen Kontaktzone genommen und zusätzlich mit einem lichthärtenden Komposit an den Nachbarzähnen immobilisiert.

Die Einheilungszeit betrug sechs Monate. Entsprechend den Vorgaben des Herstellers erfolgten die Abformung und die Herstellung der definitiven Krone. In diesem Fall wurde eine e.max-Krone adhäsiv auf dem Zirkondioxidabutment verklebt und der so entstandene einteilige Kronen-Abutment-Komplex ohne Verwendung eines Befestigungszements mit dem Implantat über eine VICARBO-Schraube verbunden.

Die klinischen Bilder nach zwei Jahren zeigten absolut reizfreie periimplantäre Verhältnisse und eine Papillenhöhe, die sich zu 100 Prozent auf dem Niveau der Nachbarzähne eingestellt hatte. Interessanterweise zeigte sich über den Beobachtungszeitraum, dass sich der bukkale Gingivazoenit 1 mm in Richtung der Inzisalkante entwickelt hatte. Pathologische Sondierungstiefen und Blutungen nach Sondieren waren nicht zu beobachten. Die Patientin war nach dem zweijährigen Verlauf mit dem Ergebnis zufrieden und hatte keinerlei Beschwerden. Das Röntgeneinzelbild zeigte eine subtotale Reossifikation der ursprünglichen Alveole unter Berücksichtigung der dreidimensionalen Diskrepanz zwischen Zahnwurzelform und der Form des Implantatkörpers. Subgingival-mesial war abutmentnah noch ein transluzenter Bereich erkennbar.

Behandlungsfall 2

Eine 45-jährige Patientin stellte sich mit einem wurzelkanalbehandelten Zahn 21 vor. Die endodontische Behandlung des Zahns lag über 20 Jahre zurück. Der Zahn wies palatinal subgingival eine massive Wurzelkaries auf, welche die Stabilität des Zahns infrage stellte. Ein Erhaltungsversuch wurde nicht unternommen, da bei einem solchen der alveoläre Knochen beeinträchtigt und im Fall einer danach durchgeführten Implantatbehandlung das knöcherne Lager kompromittiert worden wäre.

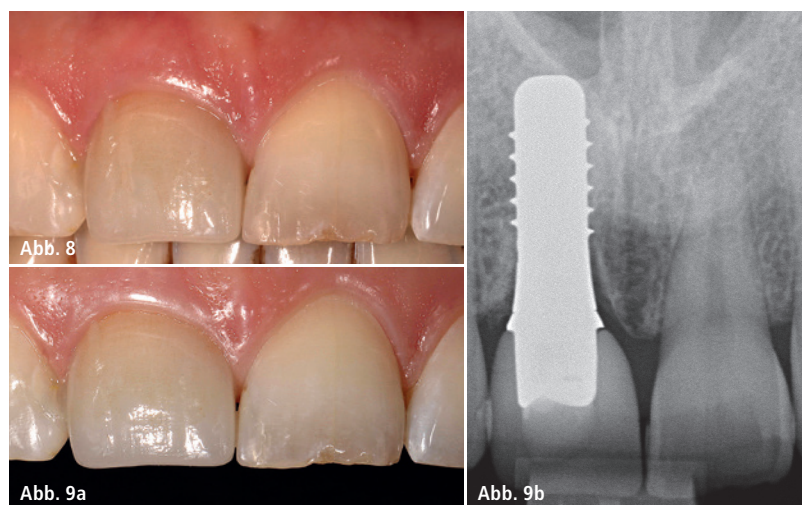




Abb. 8: Klinisches Abschlussbild. – **Abb. 9a und b:** Das klinische Bild und die Röntgenkontrolle nach zwei Jahren zeigen reizfreie periimplantäre Verhältnisse.



DIE RUNDUM- SORGLOS-GARANTIE GIBT ES NUR BEI UNS.



Mehr als eine lebenslange Produktgarantie. Zusätzlich ersetzt die BEGO SECURITY Implants neben Ihrem Honorar auch die prothetische Versorgung und anfallende Materialkosten.

BEGO Implant Systems

Weitere Informationen unter: www.bego.com

Miteinander zum Erfolg



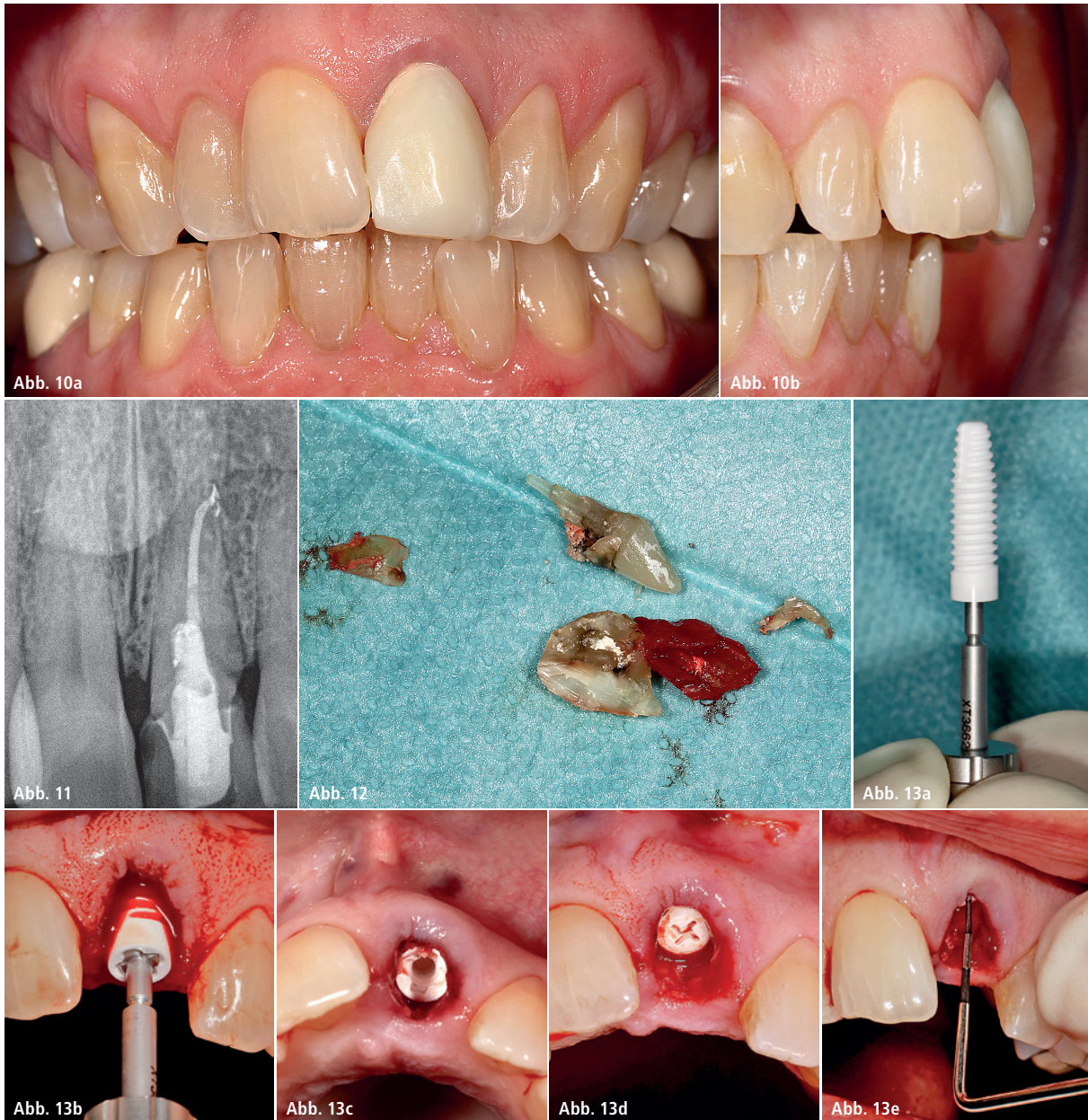


Abb. 10a und b: Klinische Ausgangssituation: Schmal kiefer bei einem Overjet von 9 mm. – **Abb. 11:** Der Zahn 21 wies palatinal und subgingival eine massive Wurzelkaries auf. – **Abb. 12:** Entfernung des Zahns 21. – **Abb. 13a–e:** Nach Gewindeschnitt des Knochens erfolgte die Insertion des Implantats mit hoher Primärstabilität.

Wegen des sagittalen Defizits (Schmal kiefer mit protrudierter Front) und einem Overjet von 9 mm sowie der optimalen knöchernen Ausgangsbedingungen, wurde auch in diesem Fall eine Sofortimplantation geplant. Die Patientin hatte einen dicken Weichgewebstyp und eine breite apikale alveoläre Basis mit dicken Approximalsepten. Somit lagen gute Ausgangsbedingungen vor, um eine Sofortimplantation mit Sofortversorgung analog der Falldarstellung 1 zu planen.

In Vorbereitung der Sofortimplantation wurde vor Extraktion ein Silikonvorwall

angefertigt, um die sorgfältig geborgene provisorische Krone später wieder als provisorische Implantatkrone verwenden zu können. Auch in diesem Fall wurde die Wurzel des Zahns 21 knochenschonend minimalinvasiv entfernt, die bukkale Knochenwand konnte zu circa zwei Dritteln mittig bis apikal erhalten werden.

Nach der Extraktion wurde zur Vorbereitung der Implantation eine Kavität für ein Implantat (ZERAMEX® XT, Dentalpoint) mit einem Durchmesser von 4,2 x 14 mm Länge entsprechend den Vorgaben des Herstellers präpariert. Die Kavität wurde

identisch dem Fall 1 so angelegt, dass der spätere Schraubzugang wieder palatinal der Inzisalkante der ehemaligen Krone positioniert wurde. Entsprechend musste die Kavität wiederum leicht nach palatinal versetzt präpariert werden. Nach Gewindeschnitt des Knochens erfolgte die Insertion des Implantats bei hoher Primärstabilität. Dysgnathiebedingt zeigte sich eine Höhendifferenz zwischen bukkalem Gingivazent und palatinaler Mukosa von 6 mm. Die Implantatschulter musste für eine ästhetisch optimale Gestaltung der Emergenz 3 mm subgingival positioniert werden.

MEISINGER

PERFECT SURGICAL SOLUTIONS

Surgical Instruments



Periimplantitis Kit

Long Tungsten Carbide instruments for ideal peri-implantitis treatment (2575)



Implant System



Bone Management®



Membranes & Sutures



Bone Grafting Material

NanoBone®

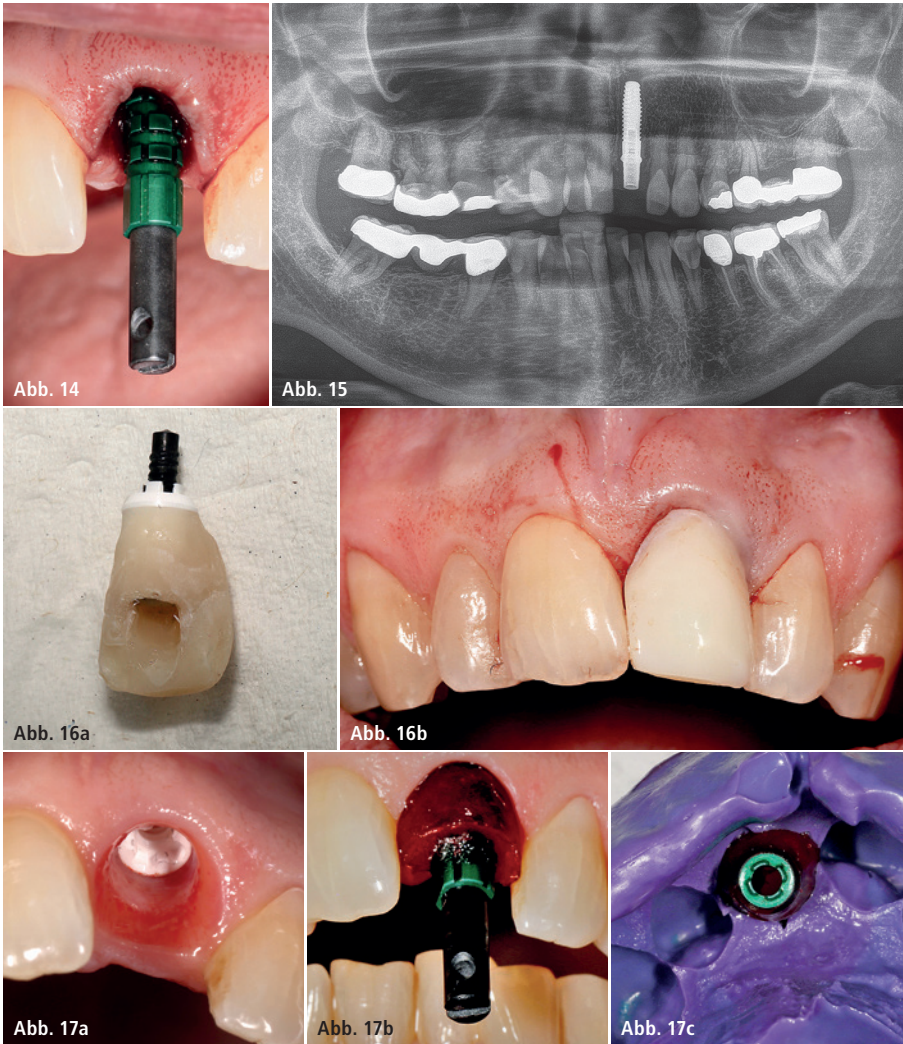


Abb. 14: Abformpfosten für ein zusätzliches intraoperatives Registrat in situ. – **Abb. 15:** OPG-Kontrollaufnahme nach Implantation und Abutmentinstallation. – **Abb. 16a und b:** Provisorische Versorgung Regio 21 für sechs Monate (Kronen-Abutment-Komplex). – **Abb. 17a–c:** Nach sechs Monaten wurde die provisorische Versorgung entfernt. Ein modifizierter Abformpfosten für die Abformung wurde eingebracht.

Die durch die schonende Extraktion von Zahn 21 erhaltene provisorische Krone wurde in den Silikonvorwall reponiert und intraoral mit einem lichthärtenden Komposit und einem geraden Zirkondioxidabutment lichthärtend verbunden, wobei ein Haftvermittler verwendet wurde. Außerhalb des Mundes wurde schließlich die subgingivale Kontur der Wurzel wieder mit Komposit nachempfunden und so der Anschluss an die kreisrunde Implantatschulter geschaffen. Nach zahntechnischer Optimierung über Rekonturierung und Politur sowie Oberflächenversiegelung wurde der so wiederum entstandene einteilige Kronen-Abutment-Komplex über eine VICARBO-Schraube mit einem Drehmoment von 25 Ncm im Implantat verankert. Aufgrund der hohen Pri-

märstabilität und des offenen Bisses konnte auf eine zusätzliche Immobilisation der Restauration an den Nachbarzähnen verzichtet werden. Die Einheilung des Implantats erfolgte somit stressfrei über sechs Monate. Nach sechs Monaten wurde der Kronen-Abutment-Komplex demontiert und in Vorbereitung eines individualisierten Abformpfostens mit Silikon abgeformt. Mit diesem modifizierten Abformpfosten wurde schließlich die Abformung vorgenommen, um dem Zahntechniker ein identisches Abbild des subgingivalen Emergenzprofils bis auf die Implantatschulter zu geben. Die Herstellung der definitiven Krone erfolgte unter Verwendung eines geraden Zirkondioxidabutments und einem Veneer-System (Willi Geller). Die Pa-

tientin war nach Fertigstellung der Restauration mit dem funktionellen und ästhetischen Ergebnis zufrieden. Die parodontalen Parameter zeigten reizlose Verhältnisse bei einem Papillenniveau, welches sich nahezu unverändert zur gesunden Nachbarbeziehung eingestellt hatte.

Diskussion

Neue und innovative Techniken brauchen immer Zeit, bis diese sich etablieren und evidenzbasiert auf breiter Basis eingesetzt werden können. Erste Erfahrungen werden dabei immer aus Fallsammlungen generiert, die dann die Basis für eine ethisch vertretbare Planung und Durchführung prospektiver Studien darstellen. Trotz inzwischen jahrzehntelanger Erfahrungen in der Titantechnik ist das Meinungsbild hinsichtlich Sofortimplantation und Sofortversorgung sehr heterogen und teilweise sogar umstritten – in der keramischen Implantologie absolut spekulativ, weil die Technologie ein absolutes Novum darstellt.

Die beiden Falldarstellungen zeigen, dass vollkeramische Implantatsysteme im Rahmen von Sofortimplantationen auch mit Provisorien versorgt werden können, wenn das Design des Implantats eine hohe Primärstabilität ermöglicht. Reversible Füge-techniken zwischen keramischen Teilen via Schraubverbindung wären noch vor wenigen Jahren undenkbar gewesen. Inzwischen versuchen viele Hersteller auf diesem Gebiet Fuß zu fassen, sind doch die klinischen Vorteile der Vollzirkontechnik schon jetzt gut abzuschätzen.

Anhand der Literatur können jedoch die verfügbaren Füge-techniken momentan nicht vergleichend beurteilt werden. Die Studienlage bewegt sich auf niedrigstem Evidenzlevel. Daher sind Behandler gezwungen, die Indikationsstellung streng zu hinterfragen und die Anwendung nur bei optimalen anatomischen und funktionellen Ausgangsbedingungen zuzulassen. Der Wunsch der Patienten nach vollkeramischen Implantatlösungen liegt zweifellos in einer oft geäußerten Skepsis gegenüber der Metalltechnik, verbunden mit

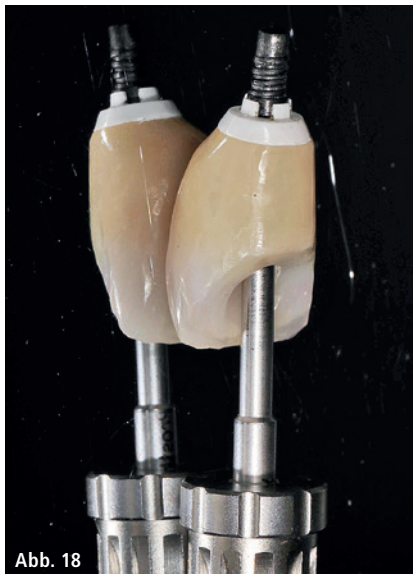

Abb. 18

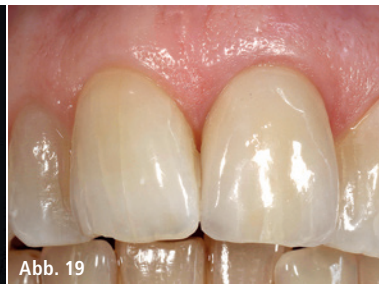

Abb. 19

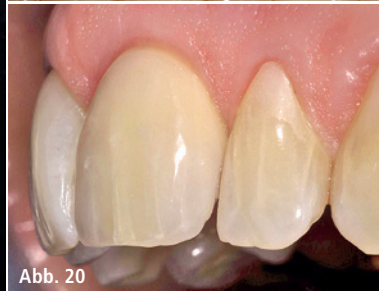

Abb. 20

Abb. 18: Die Herstellung der definitiven Krone erfolgte unter Verwendung eines geraden Zirkondioxid-abutments. – **Abb. 19:** Fertigstellung der Restauration mit funktionellem und ästhetischem Ergebnis. – **Abb. 20:** Laterale Sicht auf das Implantat zur Visualisierung der Emergenz.

der Vorstellung, dass Keramiken eine besonders gute Biokompatibilität aufweisen.

Die in diesem Beitrag dargestellten Fälle, jedoch auch andere – insbesondere die der Studie von Borgonovo et al. – lassen vermuten, dass sich eine ausgezeichnete Ästhetik gerade auch im Falle des dünnen Weichgewebsphänotyps mit der keramischen Implantologie verwirklichen lässt und hier klar das zukünftige Potenzial gegenüber der Titantechnik aufgezeigt wird.⁸ Daher kann unter Berücksichtigung des momentan vorhandenen technischen Reifegrades der vollkeramischen Im-

plantologie eine vielversprechende Zukunft prognostiziert werden, wodurch auch die Initiierung klinisch prospektiver Studien begründet wird.

Die bisherigen unterschiedlichen Erfahrungen, Erfolgsraten und Meinungsbilder liegen möglicherweise auch darin begründet, dass die Verwendung keramischer Implantate sowie der Suprastrukturen ein besonderes Verständnis für den Werkstoff Zirkon voraussetzt. Die völlig differente Haptik beim Fügen von Zirkondioxidteilen im Vergleich zur Titantechnik erfordert ein hohes Maß an Präzision, Sensibilität und Taktilität – sowohl bei den chirurgischen

als auch restaurativen Verrichtungen. Daher weist die keramische Implantologie eine hohe Behandlersensitivität auf und erfordert eine hinreichende Lernkurve, was in der Planung und Durchführung prospektiver Studien einschränkend beachtet werden muss, um eine Verzerrung der Studienergebnisse zu vermeiden. Unter Berücksichtigung der gegenwärtigen noch defizitären Studienlage, der daraus resultierenden forensischen Situation und des jedoch jetzt schon vorhandenen technischen Reifegrades kann der Vollzirkontechnik im ästhetischen Bereich eine vielversprechende Zukunft prognostiziert werden.

Kontakt

Prof. Dr. med. Dr. med. dent. Michael Stiller

Privatpraxis für orale Chirurgie, Implantologie und Parodontologie
Brahmsstraße 11
14193 Berlin
info@implant-consult.de
www.implant-consult.de

Dr. Barbara Peleska

Philipps-Universität Marburg,
Zentrum für Zahn-, Mund- und Kieferheilkunde
Georg-Voigt-Straße 3
35039 Marburg
peleska@med.uni-marburg.de

ANZEIGE



tag dental

A NEW GENERATION
OF IMPLANT SYSTEMS



www.tag-med.com

DigiTag
Innovative
Dental
Solutions

PlanTAG GuideTAG ProSTAG