

# Upcycling extrahierter Zähne

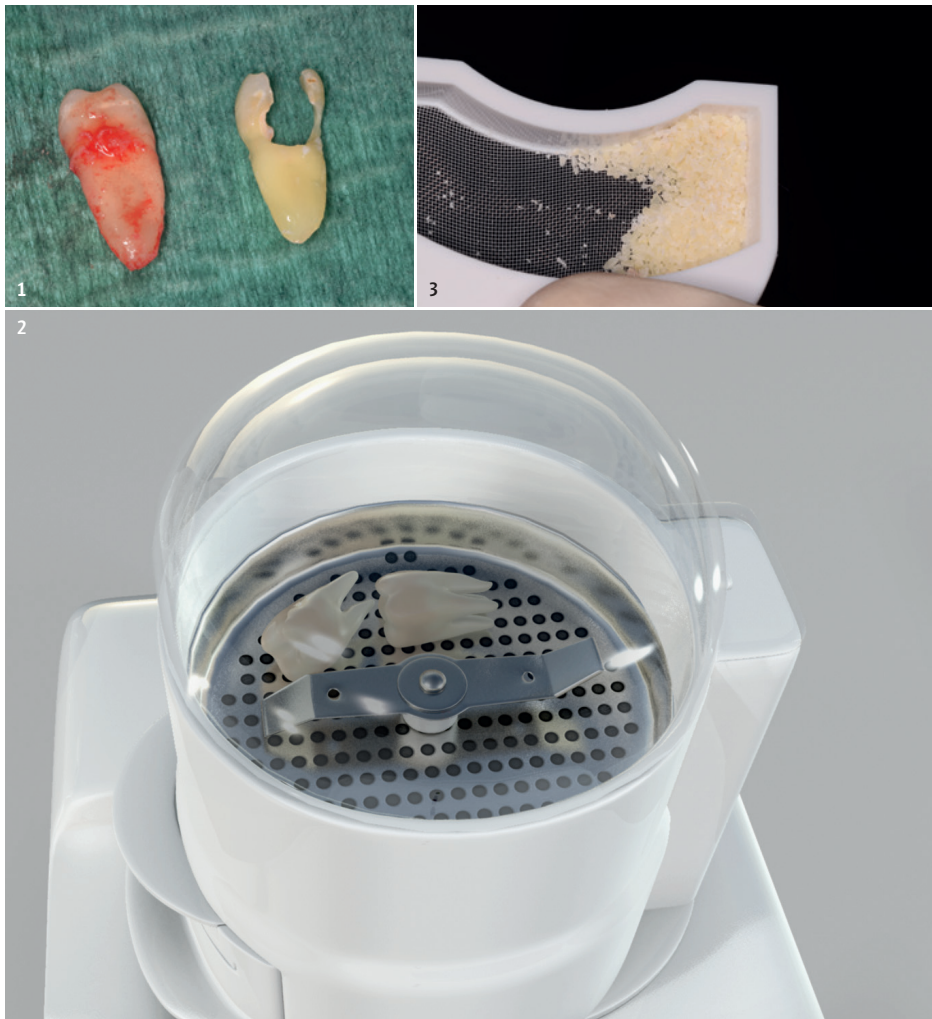
## zu autologem Knochenersatzmaterial

Extrahierte Zähne werden als klinischer Abfall angesehen und entsorgt, obwohl bekannt ist, dass die chemische Zusammensetzung von Dentin eine hohe Ähnlichkeit mit der des Knochens aufweist. Pathologisch bekannte Phänomene nach Zahnreimplantationen, die durch laterale Wurzelresorptionen den reimplantierten Zahn zur Ankylose in sein umgebendes Knochenfach führen, können durch ein neuartiges Verfahren als kurativer Ansatz in den klinischen Alltag integriert werden. So ist es möglich, aus einem extrahierten Zahn in einem Zeitfenster von 15 Minuten ein körpereigenes, bakterienfreies partikuliertes Ersatzmaterial zu erzeugen.

**Autoren:** Dr. Manuel Waldmeyer, Dr. Timothy Kosinski, Dr. Justin Cifuni, Prof. Itzhak Binderman

Dies kann sofort für die entstandene Extraktionsalveole oder für andere Knochendefekte eingesetzt werden und entspricht in seiner Handhabung bereits bekannten Knochenersatzmaterialien auf partikulärer Basis. Mit dem Wissen um diese Technik sollte daher ein Umdenken bei der Bewertung eines extrahierten Zahnes entstehen.

Betrachtet man die aktuellen Strömungen in fachspezifischen Internetforen, so kommt man schnell zum Schluss, dass autologe (= körpereigene) Konzepte längst in den Praxen etabliert sind. Viele dieser Konzepte dürften jedoch dem eher allgemein tätigen Zahnarzt unbekannt sein. Beschränkt man seinen Blick auf die Nutzung infauster Zähne als mögliche autologe Quelle, so sind zwei Techniken zum Knochenerhalt von besonderem Interesse. Zählt die sogenannte Socket-Shield-Technik (Bäumer et al. 2017), welche eine Zahnlamelle bewusst zum Schutz der vestibulären Knochenwand belässt, eher zu den Techniken



**Abb. 1:** Ein extrahierter Zahn vor und nach der Reinigung. **Abb. 2:** Gereinigte Zähne befinden sich in der Verbrauchskammer des Smart Grinders. **Abb. 3:** Zahnpartikel im Auffangsieb des Smart Grinders.



**Abb. 4:** Dentinpartikel nach der Applikation des sogenannten Dentin Cleanser zur chemischen Reinigung des gewonnenen Materials. **Abb. 5:** Erzeugte Dentinpartikel mit guter Haftung am Instrument.

eines Spezialisten, ist aus der Sicht des allgemein tätigen Zahnarztes eine andere besonders interessant: die Gewinnung eines autologen partikulierten Knochenersatzes aus extrahierten Zähnen.

### Ankylose

In der chemischen Zusammensetzung sind Dentin (70 % Hydroxylapatit, 20 % Collagen Typ I, 10 % Wasser) und kortikaler Knochen (60 % Hydroxylapatit, 30 % Collagen Typ I, 10 % Wasser) sehr ähnlich aufgebaut (Murata et al. 2013). Die Dentinmatrix zeigt hinsichtlich seiner osteoinduktiven und osteokonduktiven Eigenschaften ein ebenfalls dem Knochen vergleichbares Verhalten, welches zu einer Beschleunigung der körpereigenen Heilung führen kann (Reis-Filho et al. 2012). Dentin beinhaltet in seinem kristallinen Gefüge eingeschlossen eine Vielzahl an verschiedenen bioaktiven Wachstumsfaktoren (GF) sowie Knochen bildenden Matrixproteinen (BMP) (Aubeux et al. 2016; Ike et al. 1998; Hassan et al. 2003; Kim et al. 2013). Unter pathologischen Gegebenheiten wie nach Trauma und Avulsion sind Resorptionserscheinungen der Wurzel bekannte Phänomene, in deren Verlauf es zur Umwandlung von Dentin in Knochengewebe kommt. Hierbei scheint das fehlende Desmodont eine entscheidende Rolle zu spielen, da Resorption durch Osteoklasten den direkten Kontakt zwischen Alveolarknochen und Zahn benötigt (Andersson et al. 1984; Andreasen et al. 1966). Die gute Biokompatibilität (Bakhshalian et al. 2013) von Dentin hinsichtlich der histologisch erkennbaren Knochenneubildung, der Wundheilung und der Implantatstabilität führt zu gleichwertigen Ergebnissen wie bei der Nutzung von xenogenem

Knochenersatz (Pang et al. 2016) oder autologem Knochen (Nampo et al. 2010), welche die gesteuerte Nutzung des Dentins für kurative Ansätze als mögliche autologe Quelle dokumentiert.

Ein zeitlich unmittelbarer Zusammenhang zwischen der Extraktion und der Nutzung des Zahnes zur gesteuerten Knochenregeneration muss nicht gegeben sein, da Wachstumsfaktoren und extrazelluläre Matrix im Dentin erhalten bleiben (Schmidt-Schultz et al. 2005) und somit eine zeitlebende Nutzung des extrahierten Zahnes möglich ist.


### Mineralisierter und demineralisierter Zahn als autologer Knochenersatz

Aktuell befinden sich weltweit zwei Verfahren in der klinischen Anwendung, die den Zahn als autologes Ersatzmaterial nutzen (Tabatabaei et al. 2016). Das in diesem Artikel beschriebene Verfahren nutzt den Zahn in seiner mineralisierten Form als Partikulat. Ein weiteres Verfahren (Top Graft, Vacua Sonic Systems, Südkorea) von Sohn et al. nutzt hingegen den extrahierten Zahn demineralisiert als Block oder Partikel (Kim et al. 2010, 2013; Murata et al. 2011). Dieses Verfahren benötigt aktuell 30 Minuten Zeit für ein Partikulat oder zwei Stunden für einen Zahnblock. Demineralisiertes Material bedarf somit einer deutlich längeren Verarbeitungszeit.


### Aufbereitungsschritte

Das Aufarbeitungsprotokoll beinhaltet vier einfache Schritte, bestehend aus Extraktion, mechanischer Reinigung, Partikulierung und chemischer Reinigung:

ANZEIGE



# DIE RUNDUM-SORGLOS-GARANTIE GIBT ES NUR BEI UNS.



**Mehr als eine lebenslange Produktgarantie.**

Zusätzlich ersetzt die BEGO SECURITY Implants neben Ihrem Honorar auch die prothetische Versorgung und anfallende Materialkosten.

BEGO Implant Systems

Weitere Informationen unter:  
[www.bego.com](http://www.bego.com)

Miteinander zum Erfolg



**\*Der Smart Grinder** ist ein Produkt der israelisch-amerikanischen Firma KometaBio und wurde maßgeblich von Herrn Professor Binderman (Univ. Tel Aviv, Israel) entwickelt. Retrospektiv gibt es eine vierjährige Erfahrungsgrundlage, wobei das Prinzip der Nutzung von Dentin als Medium der Osseoregeneration bereits 1967 beschrieben wurde (Yeomans et al. 1967). Vom Aufbau ähnelt das Gerät optisch einer hochwertigen Kaffeemühle modernen Designs. Die Basiseinheit bildet ein Elektromotor mit einer integrierten Vibrationsplatte. Dieser Einheit lässt sich eine Kammer aufsetzen, welche ein nicht zu sterilisierendes Einmalprodukt ist. Die Kammern sind in mehrere Kompartimente unterteilt. Das Größte ist die mit einer Plexiglashaube zu schließende Hauptkammer, in welcher der Zahn eingelegt und mittels Mühlwerk zerkleinert wird. Bei Aktivierung der Vibrationsfunktion fällt das Partikulat durch ein erstes Sieb, sodass nur Partikel einer definierten Größe von 300–1.200 µm die Hauptkammer verlassen können. Verbleiben größere Partikel in der Hauptkammer, so kann die Partikulierung beliebig oft wiederholt werden, bis alle Zahnanteile die Hauptkammer verlassen haben. Diese gelangen über eine kurze Fallstrecke in die erste Auffangkammer, welche wiederum ein Sieb von 300 µm im Boden aufweist. Durch aktivierte Vibration werden somit Partikel, die sich wissenschaftlich als zu klein erwiesen haben, in einem Abfallcontainer separiert.

Die Extraktion erfolgt nach den Regeln der Minimalinvasivität und sollte chirurgisch, idealerweise ohne Zangen, mit Bedacht auf die vestibuläre Lamelle erfolgen. Anders als bisher muss jedoch ebenfalls bei Osteotomien Wert auf den Substanzerhalt des Zahnes gelegt werden. Grundsätzlich werden alle extrahierten Zahnbruchstücke (Wurzel und Überreste der klinischen Krone) dem **Smart Grinder-Verfahren\*** zugeführt, nachdem diese mechanisch mittels Diamanten von allen Unreinheiten wie Füllungen, Zementen, Karies und Konkrementen befreit wurden (Abb. 1). Als besonders wichtig hat sich die penible Trocknung der Fragmente erwiesen, da Feuchtigkeit den Prozess des Partikulierens erheblich negativ beeinflussen kann. Die Zerkleinerung des Zahnes erfolgt mit dem Smart Grinder (Abb. 2) und wird durch den Hersteller mit drei Sekunden für die Zerkleinerung und 20 Sekunden für die Sortierung angegeben. Der Inhalt der Auffangkammer des Smart Gridners (Abb. 3) wird in das mitgelieferte Dappenglas gefüllt und im ersten Schritt der chemischen Reinigung für zehn Minuten komplett mit dem mitgelieferten „Dentin Cleanser“ benetzt (Abb. 4). Dies ist eine Lösung aus Natriumhydroxid und 20% Alkohol. Mittels sterilem Tupfer wird die Flüssigkeit nach

der Einwirkzeit abgeführt und für drei Minuten gegen phosphatgepuffertes Kochsalz ausgetauscht (Neutralisation). Nach Abführung der Flüssigkeit im selben Verfahren ist das Produkt einsatzbereit und kann sofort verwendet werden. Der zeitliche Aufwand beträgt insgesamt ca. 15 Minuten und erzeugt ein stets größeres Volumen als das des zugrunde liegenden Zahnes. Nach eingehender Schulung ist der gesamte Prozess der Aufarbeitung des Materials delegationsfähig.

### Klinische Anwendung

Die Anwendung eines autologen Materials in partikulierter Form entspricht demselben Anwendungsspektrum anderer partikulierter Materialien, sodass dies in Indikationen wie der gesteuerten Knochenregeneration, dem Sinuslift oder der Therapie parodontaler Defekte genutzt werden kann. Die Partikel besitzen nach dem Aufarbeitungsprozess eine gewisse Adhäsivität, sodass sich das Produkt gut verarbeiten lässt, an den Instrumenten haftet (Abb. 5) und eine gewisse Ortständigkeit beim Einbringen ermöglicht. Sie bieten ferner den Vorteil, dass im Gegensatz zu einem autologen Knochenblock nur geringe Komorbiditäten bei

der Entnahme entstehen und kein weiterer OP-Situs eröffnet werden muss. Gleichzeitig ist das Verfahren selbstverständlich auf die Nutzung des eigenen Zahnes beschränkt, wobei jeder Zahn unabhängig seines Extraktionszeitpunktes zeitlebens genutzt werden kann. Sollte nicht das gesamte Material verbraucht werden, so kann dies dem Patienten mitgegeben werden. Bei erneuter Nutzung muss dann wiederholt der Reinigungsprozess durchlaufen werden. Auch die Mitgabe der genutzten Kammer ist zu empfehlen.

### Fazit und Ausblick

Zunehmend sind Verfahren, die Materialien aus dem Körper des Patienten gewinnen und zu dessen eigener Heilung einsetzen, in Bereichen der Weichgewebschirurgie und des Knochenblocks bereits jetzt etabliert und standardisiert, jedoch sind diese techniksensibel und eher dem Experten zuzuordnende Behandlungsprotokolle. Das beschriebene Verfahren ist noch ein recht junges und wenig etabliertes Protokoll, welches jedoch durch seine einfache Durchführbarkeit, seine geringen Kosten für den Anwender und für den Patienten sowie dem breiten Anwendungsspektrum auch dem Generalisten den erleichterten Zugang zu einem autologen Behandlungsverfahren ermöglicht. Es bleibt abzuwarten, ob sich dieses Verfahren zu einem weiteren Standardverfahren entwickelt.

Dr. Waldmeyer  
[Infos zum Autor]



Literatur



## KONTAKT

### Zahnarztpraxis

Dr. Manuel Waldmeyer

Opernstraße 2

34177 Kassel

[mw@drwaldmeyer.de](mailto:mw@drwaldmeyer.de)

[www.drwaldmeyer.de](http://www.drwaldmeyer.de)

# MEISINGER

# PERFECT SURGICAL SOLUTIONS

Surgical Instruments

*Meisinger*

## MyPlant II



Back to the Roots, Shaping the Future

Bone Management<sup>®</sup>



Implant System

*my*plant<sup>two</sup>



Prof. Dr. med. dent.  
Georg-Hubertus Nentwig

Bone Grafting Material

**NanoBone<sup>®</sup>**

Membranes & Sutures

Cytoplast<sup>™</sup>  
*vitala*