

# Besonderer Therapieansatz

## erhält Weichgewebeanlagerung

Protagonist des im Artikel vorgestellten Weichgewebemanagement-Konzeptes ist ein besonderer Implantataufbau. Die Basis verbleibt im Zuge dieses Verfahrens ab Implantatinsertion bis zur endgültigen Versorgung der Implantate an ihrer Position. Das Weichgewebe kann somit ungestört verheilen. Die mukosale Integration wird nicht gestört. Anhand eines Patientenfalls stellt der Autor die Therapielösung und den Arbeitsablauf vor.

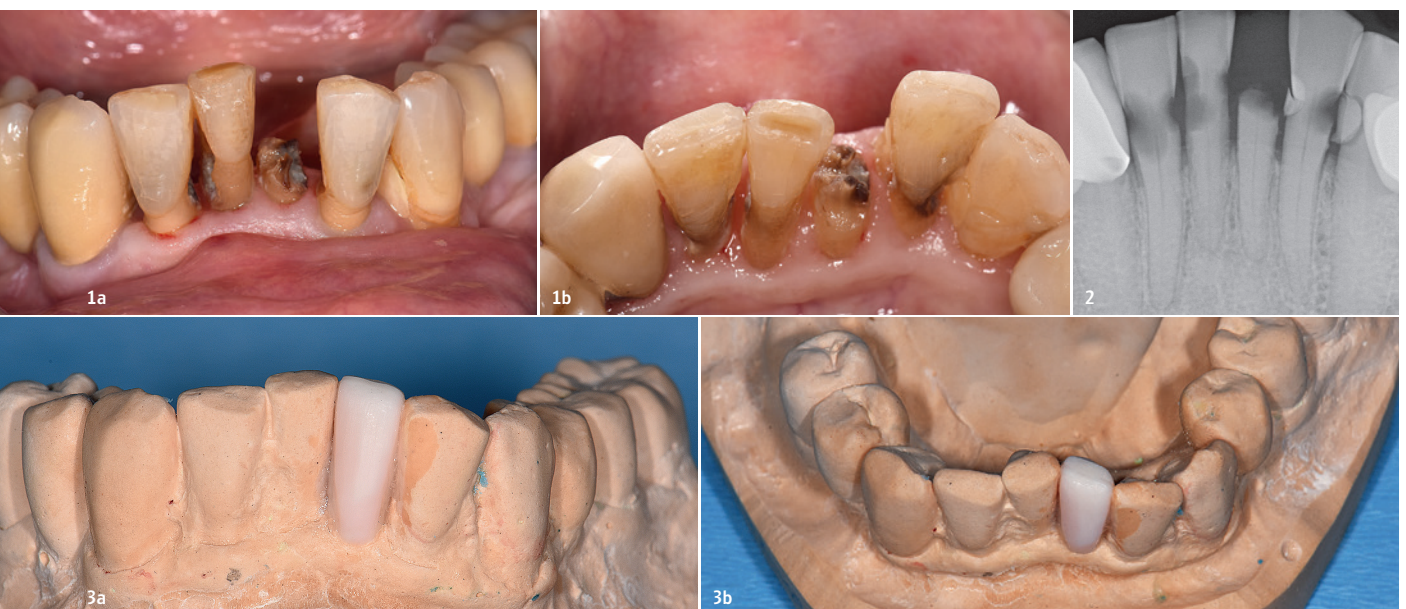
**Autor:** Dr. Georg Schiller

Das Abutment spielt im Rahmen der Implantattherapie eine zentrale Rolle. Die Durchtrittsstelle des Implantats aus dem Knochen in die Mundhöhle ist ein wichtiger Teil des periimplantären Gewebes und sollte mit entsprechender Aufmerksamkeit bedacht werden. Grundsätzlich muss das Abutment zahlreiche

Eigenschaften erfüllen. Hierzu gehören zum Beispiel die Beständigkeit gegenüber chemischen Einflüssen sowie eine langfristig hohe mechanische Stabilität und Biokompatibilität, um zum Beispiel dem periimplantären Gewebe entsprechende Möglichkeiten zur Anlagerung zu bieten.

Im konventionellen Therapieablauf werden das temporäre Abutment oder der Gingivaformer u.a. für die finale Restauration von den Implantaten gelöst und dem Mund entnommen.

Allerdings kann das mehrfache Ein- und Ausgliedern (für Einproben oder Provisorien) beim



**Abb. 1a und b:** Ausgangssituation: Kariös stark zerstörte Frontzähne im Unterkiefer. **Abb. 2:** Röntgenbild der Ausgangssituation. **Abb. 3a und b:** Situationsmodell mit Wax-up als Basis für die provisorische Versorgung.

Ausbilden einer stabilen periimplantären Mukosamanschette zu Irritationen führen. Ein mehrmaliger Abutmentwechsel stört die Regeneration des Gewebes empfindlich.<sup>1,2</sup> Hierbei gilt es zu bedenken, dass eine intakte Mukosamanschette entscheidend für den Behandlungserfolg ist und zudem das Periimplantitisrisiko senkt.<sup>3</sup> Im vorgestellten sogenannten On1 Konzept (Nobel Biocare) wird das während der Heilung entstehende Saumepithel rund um das Implantat bzw. den Aufbau nicht mehr abgelöst. Dies hat biologische Vorteile für die periimplantären Gewebe und vereinfacht zugleich den -Behandlungsablauf.

### Das Konzept im Überblick

Die Forderung nach einer möglichst zeitnahen Versorgung des inserierten Implantats und geringen Traumatisierung des periimplantären Weichgewebes wird mit diesem Konzept ebenso erfüllt, wie der Wunsch nach einem effizienten Behandlungsablauf. Mittelpunkt des Konzeptes ist die On1 Basis, die unmittelbar nach der Insertion auf das Implantat aufgebracht und nicht mehr entfernt wird. Je nach Protokoll dient die Basis dem Verschrauben einer Einheilkappe, einer IOS Heilkappe (Scan) oder einer provisorischen Sofortversorgung. Die definitive Restauration wird auf der Basis entweder verschraubt oder zementiert. Da das während der Einheitszeit an der Basis angelagerte Binde- und Epithelgewebe im Laufe des Therapieablaufs nicht zerstört wird, ist die Traumatisierung des Gewebes gering. Das angelagerte Weichgewebe bleibt unverseht und heilt optimal ein. Zudem entfallen die zeitaufwendigen Behandlungsschritte des Ein- und Ausschraubens von Abutment oder Gingivaformer. Die Basis fungiert als Aufbauteil, mit dem die prothetische Plattform vom Knochen- auf das Weichgewebeniveau verlagert wird. Dies vereinfacht auch die prothetische Versorgung. Im Gegensatz zu herkömmlichen Implantaten auf Weichgewebeniveau kann das ästhetische Ergebnis optimiert werden. Das Konzept ermöglicht eine hohe Flexibilität. Die hier verwendete Basis ist in zwei verschiedenen Höhen verfügbar. Mit sechs Ausbuchtungen ist eine sichere Befestigung der prothetischen Komponenten möglich.

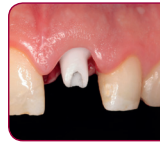### Patientenfall

Im vorliegenden Fall handelt es sich um eine Sofortversorgung im Unterkieferfrontzahnbereich. Die 78-jährige Patientin konsultierte die Zahnarztpraxis aufgrund eines abgebrochenen unteren Frontzahns (Abb. 1 und 2). Sie war bereits längere Zeit nicht mehr beim Zahnarzt. Ihre Mundpflege war ebenfalls nicht optimal. Insbesondere die unteren Frontzähne erwiesen sich als stark kariös und konnten aufgrund der umfangreichen Defekte nicht mehr restauriert werden. Trotz der nicht optimalen Mundhygiene war die parodontale Situation jedoch bis auf einige Entzündungen unauffällig.

Nach einer eingehenden klinischen sowie röntgenologischen Diagnostik empfahlen wir die Exaktion der vier Frontzähne und die Sofortimplantation mit zwei Implantaten sowie eine

# 15 | INTERNATIONALER JAHRESKONGRESS

**20.-22. September 2018**  
Hilton Munich Park Hotel, München



## Das Einzelzahnimplantat - the State of the Art

Fitter für DIE Brücken-Alternative  
nach diesem Kongress!

Mittwoch 19. September 2018

**PRE-CONGRESS der DDS** Digital Dentistry  
Society

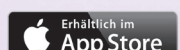

Es erwartet Sie ein hochkarätiges,  
wissenschaftliches Programm für das  
gesamte Praxisteam in  
Oktoberfest-Atmosphäre!

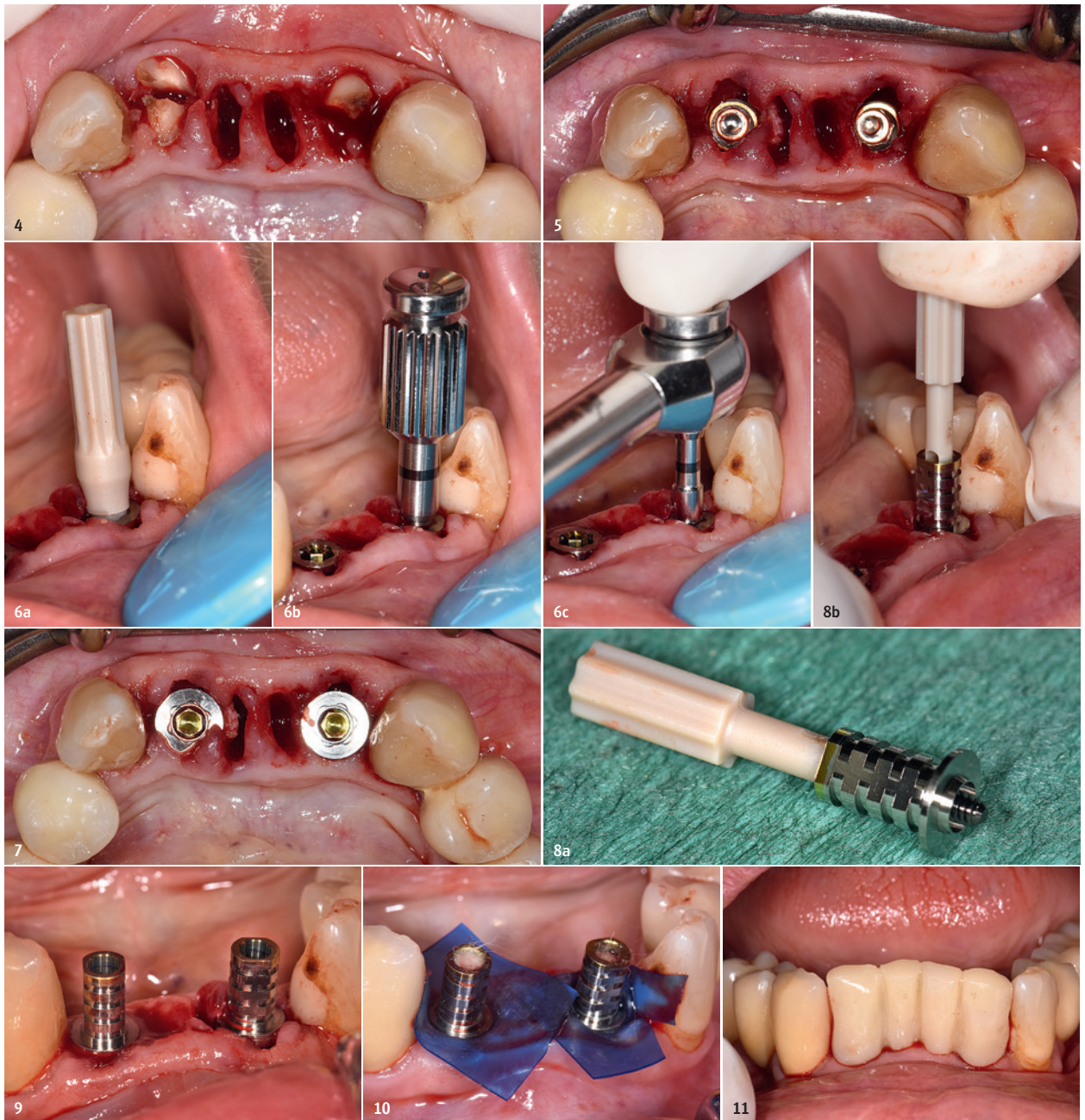## NEU! die DGOI KONGRESS APP

ALLE AKTUELLEN PROGRAMM  
INFORMATIONEN IN DER KONGRESS  
APP - **JETZT DOWNLOADEN:**

und online [www.dgoi-jahreskongress.de](http://www.dgoi-jahreskongress.de)







**Abb. 4:** Extraktion der vier Frontzähne im Unterkiefer. **Abb. 5:** Insetierte Implantate (NobelReplace CC, Ø 4,3 mm, Länge 13 mm). **Abb. 6a–c:** Einsetzen der Basis mit Einbringschlüssel, Schraubendreher und Ratsche. **Abb. 7:** Okklusallansicht der eingesetzten On1 Basis auf den Implantaten Regio #32 und #42. **Abb. 8a und b:** Einbringen eines provisorischen Aufbaus auf die Basis. **Abb. 9:** Die provisorischen Aufbauten in situ. **Abb. 10:** Wundverschluss mit Kofferdam. **Abb. 11:** Im Mund gefertigte und ausgearbeitete provisorische Brücke.

sofortige Versorgung. Die Patientin stimmt dem Therapievorschlag zu. Die Situation wurde abgeformt und ein Situationsmodell ausgegossen. Um unmittelbar nach der Implantation die Sofortversorgung einsetzen zu können, modellierte der Zahntechniker den abgebrochenen Zahn mit Wachs auf und fertigte einen Silikon Schlüssel (Abb. 3a und b).

### Chirurgischer Eingriff

Vorbereitend wurde die Patientin antibiotisch abgeschirmt. Sie erhielt drei Stunden vor dem Eingriff ein Antibiotikum. Zudem spülte sie für circa eine Minute den Mund mit einer desinfizierenden Mundspüllösung. Zur örtlichen Betäubung wurde ein Lokalanästhetikum mit

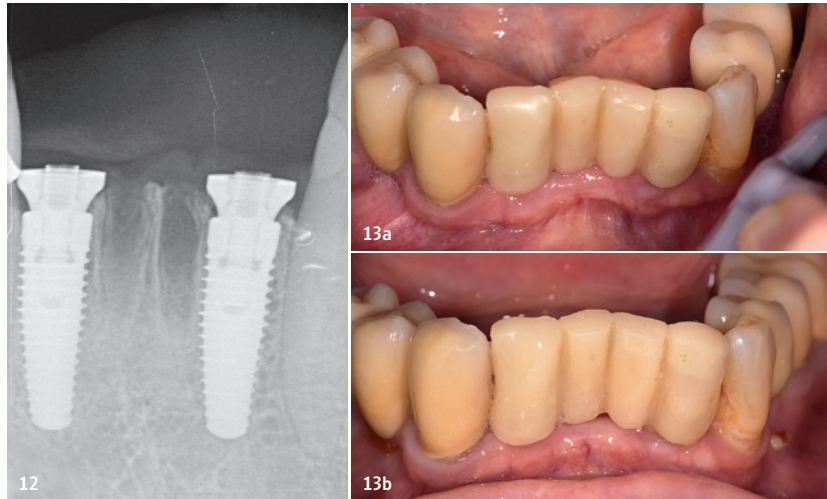
einer niedrigen Adrenalinkonzentration verabreicht. Adrenalin verengt die Blutgefäße im Injektionsgebiet und könnte eine örtliche Blutleere verursachen. Gerade bei einer Sofortimplantation ist eine gute Einblutung in die Alveole jedoch wichtig, um das Infektionsrisiko gering zu halten. Die beiden mittleren Schneidezähne konnten problemlos extrahiert



werden. Hingegen wurden die seitlichen Schneidezähne zunächst vertikal zerteilt und dann luxiert (Abb. 4). Die Implantate mit konischer Innenverbindung (NobelReplace CC, Ø 4,3 mm, Länge 13 mm) wurden in die Alveolen der Zähne 42 und 32 eingebracht (Abb. 5). Unter Umständen kann der Silikonschlüssel vom Wax-up zur Positionierung der Implantate hinzugezogen werden. In diesem Fall war die Position durch das Alveolenfach vorgegeben. Die Implantate wurden im lingualen Bereich der Alveolen gesetzt, sodass der Schraubkanal keine ästhetischen Limitationen bedingt. Der Spalt nach vestibulär wurde nicht augmentativ aufgefüllt. Um einen natürlichen Weichgewebeaustritt zu erhalten, wurden die Implantatanschultern einige Millimeter tiefer gesetzt, als die Schulterhöhe der On1 Basis vorgibt. Die für die Sofortversorgung notwendige Primärstabilität konnte erreicht werden.

### Einsetzen der Basis und provisorische Versorgung

Auf die Implantate wurde nun die Basis aufgeschraubt, wobei eine vormontierte Einbringhilfe aus Kunststoff das Einsetzen erleichtert (Abb. 6a). Nach Entfernen der Einbringhilfe wurden die Aufbauten mit einem Handschraubenzieher und anschließend einer Ratsche festgedreht (Abb. 6b und c). Vorteil der im Durchmesser relativ großen Basis ist, dass

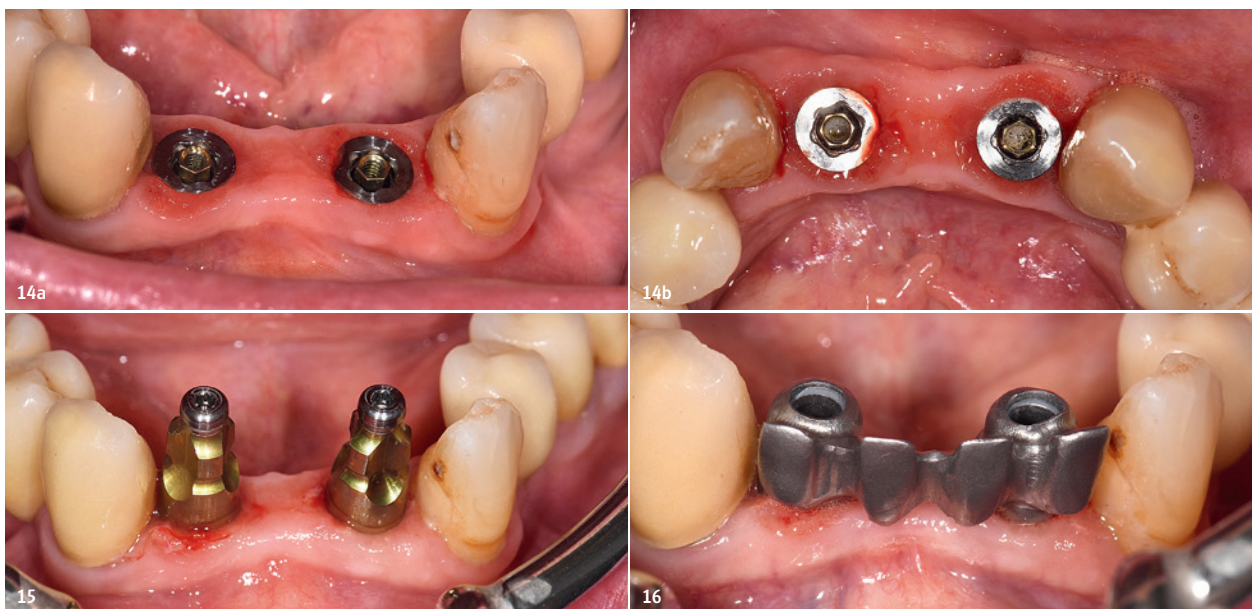


**Abb. 12:** Kontrollröntgenbild. **Abb. 13a:** Die Situation nach einer Woche. **Abb. 13b:** Situation vier Wochen nach Implantation.

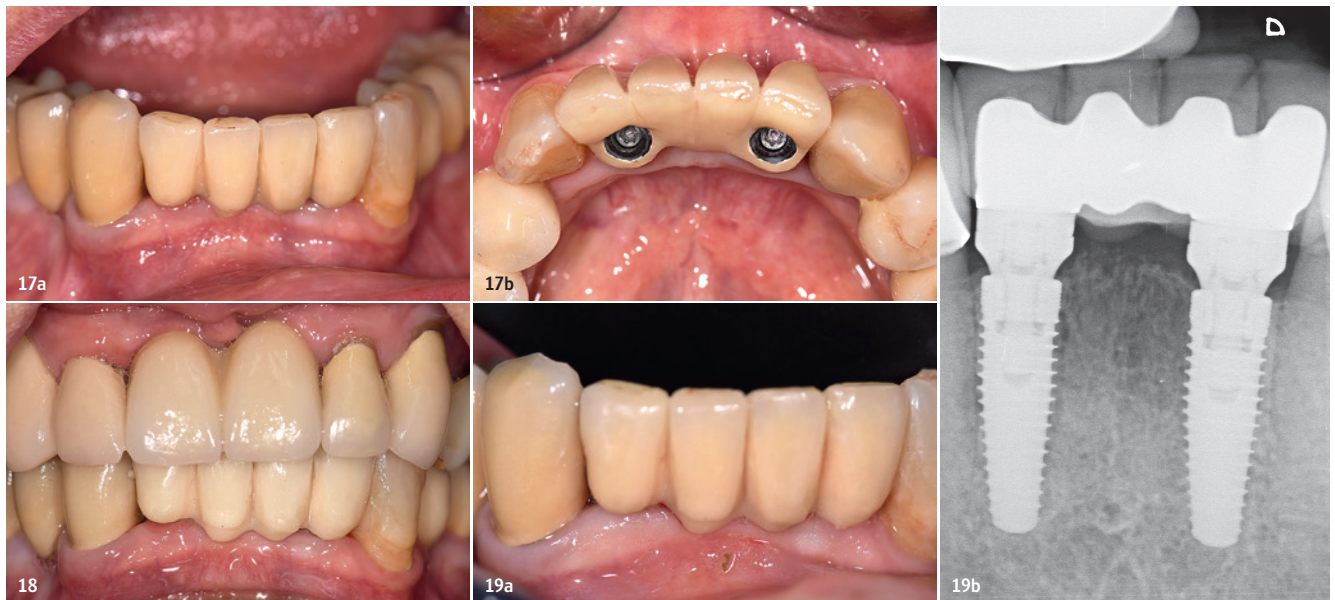
die Alveole gut ausgefüllt ist und das Blutkoagulum stabil gehalten wird (Abb. 7). Dies fördert eine gute Einheilung. Auf die Basis wurden im Anschluss mittels Einbringhilfe die provisorischen Abutments aufgebracht (Abb. 8a und b). Diese sind etwas kürzer als bei anderen Systemen, was sich auch in diesem Fall als vorteilhaft erwies. Eine Individualisierung war nicht nötig (Abb. 9). Der Schraubkanal wurde mit Wattepellets verschlossen. Alternativ kann Teflonband genutzt werden. Um beim Herstellen der provisorischen

Restauration ein Eindringen von Kunststoff in die Implantatregion zu verhindern, dienen Stücke eines Kofferdams dem Abdecken des Wundgebiets (Abb. 10).

Mithilfe des Silikonschlüssels vom Wax-up wurde direkt im Mund ein Kunststoffprovisorium gefertigt, anschließend entnommen, ausgearbeitet und letztlich wieder mit der Basis verschraubt (Abb. 11). Die Schraubkanäle sind mit Kunststoff verschlossen worden. Auf dem Röntgenkontrollbild ist das trichterförmige Design der On1 Basis gut ersichtlich (Abb. 12).



**Abb. 14a und b:** Drei Monate später, nach Abnahme der provisorischen Brücke. Die Basis verbleibt auf dem Implantat. **Abb. 15:** Aufgebrachte Abformpfosten. **Abb. 16:** Gerüsteinprobe.



**Abb. 17a und b:** Auf den Implantaten verschraubte, keramisch verblendete Brücke. **Abb. 18:** Die implantatgetragene Brücke unmittelbar nach Einsetzen der Restauration. **Abb. 19a und b:** Klinisch sowie radiologisch stabile Situation nach sechs Monaten.

Diese Konfiguration resultiert in einem natürlich wirkenden Austrittsprofil. Eine Woche nach der Implantation zeigten sich eine gute Heilung und eine stabile Weichgewebesituation (Abb. 13a). Vier Wochen post OP stellte sich eine leichte Rückziehung des Alveolarkamms in den Bereichen dar, in denen keine Implantate gesetzt worden sind (Abb. 13b).

### Definitive Restauration

Nach einer Einheilzeit von drei Monaten erfolgte die definitive Versorgung. Die Mundhygiene der Patientin war offensichtlich nach wie vor nicht gut. Trotzdem erwies sich das Weichgewebe als stabil und relativ entzündungsfrei. Die provisorische Brücke wurde entnommen. Aufgrund der nicht optimalen Mundhygiene war eine leichte Rötung bzw. Entzündung sichtbar (Abb. 14a und b).

Die On1 Basis bildete die prothetische Basis und wurde für das Aufbringen der Abformpfosten genutzt (Abb. 15). Nach der Überabformung mit geschlossenem Löffel wurden im Dentallabor die Modelle ausgegossen und anschließend das Brückengerüst aus Nichtedelmetall (NEM) hergestellt. Eine Gerüstprobe bestätigte die spannungsfreie Passung (Abb. 16). Die Brücke wurde keramisch verblendet.

Das Einsetzen in der Praxis erfolgte problemlos (Abb. 17a und b). Aufgrund der nach lingual

ausgerichteten Schraubenkanäle war die Brücke in diesem Bereich etwas ausladend, was die Patientin jedoch nicht störte und die Phonetik nicht einschränkte. Die Schraubenkanäle wurden mit Kunststoff verschlossen und die Patientin nach einer eingehenden Kontrolle der Situation entlassen (Abb. 18). Sie konsultierte die Praxis regelmäßig zur Implantatprophylaxe. Sechs Monate später zeigten sich ein gut ausgebildetes Weichgewebe und eine stabile Situation (Abb. 19a und b).

### Zusammenfassung

Das vorgestellte Versorgungskonzept ermöglicht ein ungestörtes Einheilen der periimplantären Gewebe. Für Therapiezwischenschritte (Gingivaformer, provisorische Versorgung) wird die Basis im Mund belassen. Das Gewebe bleibt unversehrt und die mukosale Integration wird nicht beeinträchtigt. Zudem ermöglicht die On1 Basis einen Platform-Shift. Hierdurch bildet sich ein zirkulärer Bindegewebering, der das Weichgewebe stabilisiert. Ist keine Sofortversorgung möglich, wird die Basis mit einer Deckschraube verschlossen und als Gingivaformer genutzt. Auch aus prothetischer Sicht ergeben sich einige Vorteile, denn die prothetische Plattform wird auf das Weichgewebeniveau verlagert. Hieraus resultiert ein vereinfachtes prothetisches Vorgehen. Zu beachten ist, das Implantat möglichst tief zu inserieren,

sodass subgingival ausreichend Spielraum für Basis und Abutment bleibt. So kann auch bei einem dünnen Weichgewebe ein ästhetisch zufriedenstellendes Ergebnis erzielt werden. Das On1 Konzept bietet eine hohe Flexibilität und bringt die chirurgischen und prothetischen Vorzüge eines Implantatsystems auf einen Nenner.



### KONTAKT

**Dr. Georg Schiller**

Parkstraße 17  
8010 Graz  
Österreich

[www.zahnarztpraxis-dr-schiller.at](http://www.zahnarztpraxis-dr-schiller.at)



DIE ANFORDERUNGEN IM PRAXISALLTAG  
WACHSEN AM LAUFENDEN

# BAND

DESHALB ENTWICKELN WIR UNSER SORTIMENT  
IN DIE TIEFE WIE IN DIE

# BREITE



**CAMLOG®**  
SYSTEM

**CONOLOG®**  
SYSTEM

**CERALOG®**  
SYSTEM

**DEDICAM®**  
PROSTHETICS

This is  
**iSy**

**BIOHORIZONS®**

**MIT UNS SIND SIE  
BESSER AUFGESTELLT.**

Mit vielen starken Produkten im Sortiment bieten wir Ihnen Lösungen für unterschiedliche Behandlungskonzepte und Bedürfnisse. Was alle unsere Systeme verbindet: Sie sind optimal auf die Anforderungen des Praxisalltags ausgerichtet, damit Sie sich voll und ganz auf Ihre Patienten konzentrieren können. Schreiben auch Sie mit CAMLOG Ihre Erfolgsgeschichten.

Wir freuen uns auf Sie. [www.camlog.de](http://www.camlog.de)

a perfect fit™

**camlog**