

Anatomisch geformte Kontaktpunkte

Drei Teilmatrizenringe für drei unterschiedliche Indikationen. Ein Anwenderbericht von Dr. Martin von Sontagh, Hard, Österreich.

Vorteile der neuen Composit-Tight 3D Fusion Ringe auf einen Blick:

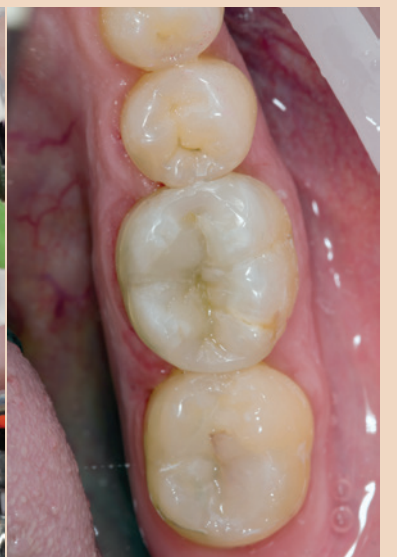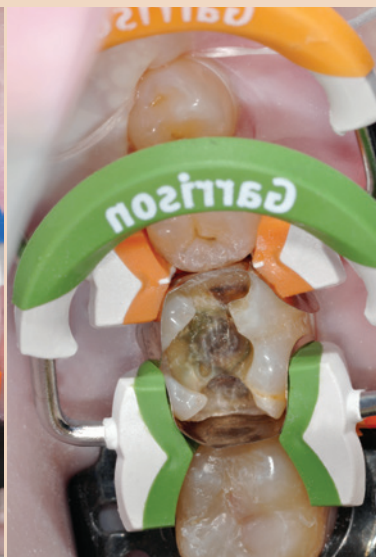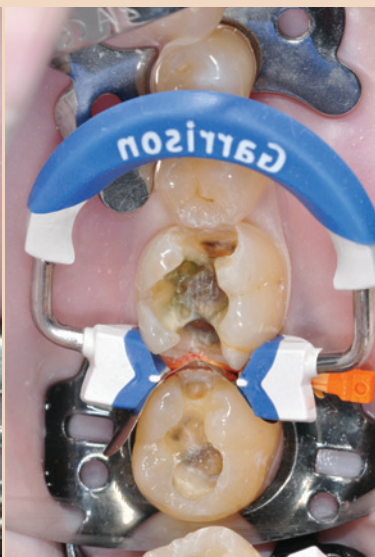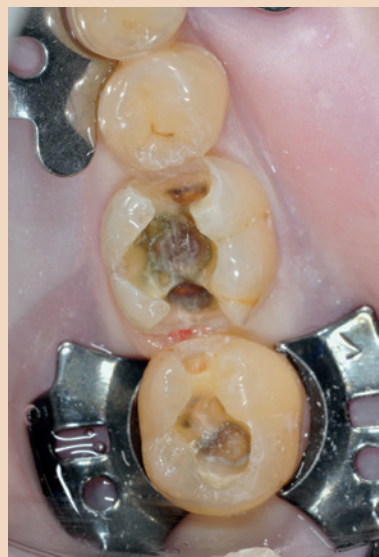- Leichtes Anbringen
- Stabile Haftung an den Zähnen
- Anatomisch geformte, straffe Kontaktpunkte

Von Blau über Orange zu Grün – Garrison hat für jede Füllungsindikation einen Matrizenring entwickelt. Die drei neuen Matrizenringe decken ein breites Behandlungsspektrum ab. Die Kontaktpunktgestaltung erfolgt bei kleinen, aber auch ganz großen Kavitäten sehr wirkungsvoll. Besonders hervorzuheben ist dabei die grüne Ringvariante: Mit dieser können selbst große Kavitäten optimal mit der Teilmatrize versorgt werden.

Zahnärzte entscheiden sich immer häufiger für Versorgungen mit Kompositen. Sowohl für den Behandler als auch für den Patienten ergeben sich dadurch gleich mehrere ausschlaggebende Vorteile wie beispielsweise Ästhetik, Natürlichkeit, anatomisch geformte Füllungen sowie ein minimalinvasives Vorgehen. Doch um dies alles bestmöglich im Behandlungsfeld umsetzen zu können, werden entsprechende Hilfsmittel benötigt. Ein ganz wesentlicher Bestandteil für das Gestalten der Kontaktpunkte in der Füllungstherapie sind die Matrizenringe. Das neue Matrizenringensystem Composit-Tight 3D Fusion von Garrison erleichtert dem Behandler den Arbeitsalltag wesentlich.

Schonende Behandlung – optimale Kontaktpunkte

Bei einer Routineuntersuchung stellten sich bei der Patientin kariöse Läsionen unter den Füllungen 36 und 37 heraus. Die Patientin entschied sich aufgrund des minimalinvasiven Vorgehens für eine Lösung mit Komposit. Auch war der Zeitfaktor für sie essenziell. Die Restaurationen können in nur einer Sitzung hergestellt werden.



Nach röntgenologischer und klinischer Untersuchung werden unter lokaler Anästhesie die alten Füllungen entfernt und die Karies exkaviert. Nach Anlegen des Kofferdams werden die dazu passenden Composit-Tight 3D Fusion FullCurve Bänder angebracht und diese wiederum mit den dazu abgestimmten Keilen fixiert. Damit ist der Füllungsrand sauber abgedichtet und die Zähne sind separiert. Anschließend kann der blaue Matrizenring, der von den neuen drei Ringen der kürzeste ist, angelegt werden. Ein großer Pluspunkt ist dabei die verbesserte Handhabung des Rings. Dieser kann mit der neuen Zange leichter am Zahn fixiert werden. Durch die stabile und feste Haltbarkeit der Ringe ist kein Abspringen möglich.

Die Zähne sind in einem weiteren Schritt selektiv schmelzgeätzt. Hierbei wird zuerst der Schmelz für ca. 20 Sekunden mit 36-prozentiger Phosphorsäure bedeckt und danach die ganze Kavität für weitere zehn Sekunden mit der Phosphorsäure geätzt. Das Ätzelg wird abgespült und gänzlich abgesaugt. Anschließend wird der Haftvermittler aufgetragen. Dafür wird Adhese Universal verwendet, welches mit dem Viva-

Pen für 20 Sekunden einmassiert und verblasen wird. Abschließend wird für zehn Sekunden gehärtet.

Zügiges Ausarbeiten dank geringer Materialüberschüsse

Erfolgsgebend für die Langlebigkeit der Kompositfüllung ist die Kontaktpunktgestaltung. Hierbei müssen dichte und sehr sauber ausgearbeitete Füllungsrande hergestellt werden. Die erste eingebrachte Kompositenschicht ist bei diesem Patientenfall Tetric EvoCeram Bulk Fill. Das Arbeiten mit 4 mm Schichtstärke erlaubt dem Behandler ein flinkes Modellieren, welches einen Vorteil der Bulk-Fill-Technologie darstellt. Für die dunkel verfärbten Stellen wird Tetric EvoFlow Bulk Fill gewählt, da dies optimal abdeckt. Damit eine natürliche Farbgebung im Mund sichergestellt ist, wird eine dünne Schicht des fließfähigen Materials im Farbton Ocker eingearbeitet. Anschließend wird die Okklusion modelliert. Ein großer Pluspunkt der Garrison-Ringe: Die Ausarbeitung der Materialüberschüsse hält sich kurz, da die Matrizenringe die Matrizenbänder straff um den Zahn drücken. Der Zahn wird lediglich grob ausgearbeitet, bevor die nächste Kavität behandelt wird.

MOD-Füllungen mit Teilmatrizen

Bei Zahn 36 wird eine MOD-Füllung hergestellt. Hierfür werden zwei Bänder mit jeweils einem Keil angebracht. Aufgrund der großen Kontaktpunkte werden der orange und grüne Matrizenring um den Zahn gelegt. Trotz der recht ausgedehnten Kavität eignet sich der grüne Ring. Vorteilhaft ist, dass dieser Matrizenring keinen Knick im Kontaktpunkt verursacht. Nun wird wie beim vorigen Zahn vorgegangen. Die 36-prozentige Phosphorsäure wird am Schmelz für 20 Sekunden appliziert und die Säure für weitere zehn Sekunden in die ganze Kavität gefüllt. Die Säure wird abgespült und abgesaugt. Der Haftvermittler kann jetzt für 20 Sekunden eingegeben und verblasen werden. Im Anschluss wird die Kavität lichtgehärtet und eine neue Schicht Komposit eingebracht. Jede Schicht wird dabei für lediglich fünf Sekunden polymerisiert. Die kurze Aushärtungszeit lässt sich mit der Verwendung der Polymerisationslampe Bluephase Style 20i erklären. Nach Beendigung können die Matrizenringe abgenommen, die Füllung ausgearbeitet und die Okklusion eingeschliffen und poliert werden.

Fazit

Aus Behandlungssicht stellt das Composit-Tight 3D Fusion System eine erhebliche Arbeitserleichterung dar. Das leichte Anbringen sowie die fixe Haftung an den Zähnen ermöglichen ein angenehmes Arbeiten selbst unter schwierigen Bedingungen. Die geringe Überschussentfernung am Ende der Sitzung ist ein weiterer Pluspunkt der Composit-Tight 3D Fusion Ringe. Resultate sind anatomisch geformte, straffe Kontaktpunkte. [DT](#)

Kontakt



Dr. med. dent.
Martin von Sontagh

Hofsteigstraße 136
6971 Hard, Österreich
Tel.: +43 5574 76035
info@zahnarzt-vonsontagh.at
www.zahnarzt-vonsontagh.at



Neues Verfahren hilft, Zähne mit „verkalkten“ Nerven zu retten

Jahresbestpreis in der Kategorie „Grundlagenforschung: Technologie“ des *Journal of Endodontics* verliehen.

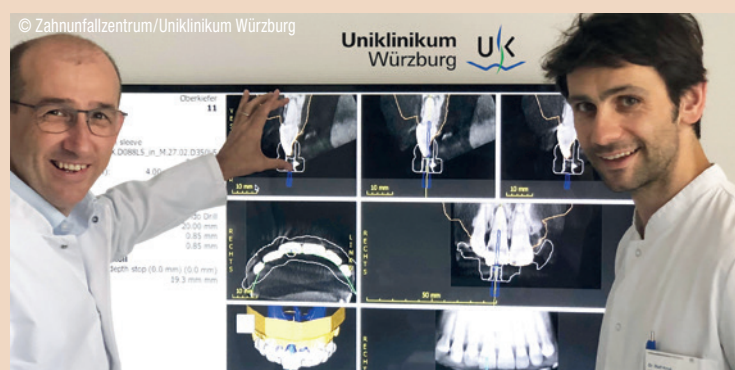Mitarbeiter des Zahnunfallzentrums des Uniklinikums Würzburg (UKW) entwickelten in Kooperation mit dem Zahnunfallzentrum Basel ein neues Verfahren zur schablonengestützten Navigation bei der Wurzelkanalbehandlung „verkalkter“ Zähne. Dem *Journal of Endodontics*, dem offiziellen Fachorgan der American Association of Endodontists, war dies den Jahresbestpreis in der Kategorie „Grundlagenforschung: Technologie“ wert.

Nach einem Zahnunfall kann der betroffene Zahn mit einer „Verkalkung“ des Nervs reagieren. Dann ist die Behandlung selbst durch Experten und mit Operationsmikroskop schwer. „Guided Endodontics“, ein neues Verfahren, entwickelt am UKW in Zusammenarbeit mit dem Zahnunfallzentrum Basel, kann die

Therapie wesentlich erleichtern. Im Idealfall hilft die neue Methode, den geschädigten Zahn zu retten. Denn wenn dessen Wurzelkanal nicht erschlossen werden kann, muss der Zahn oftmals entfernt werden.

Arbeiten mit 3-D-Daten und Bohrschablone

Bei Guided Endodontics wird im Vorfeld der Behandlung eine dreidimensionale Röntgenschnittaufnahme der Zahnregion sowie ein optischer Scan der Zähne erstellt. Die 3-D-Daten werden im Computer übereinandergelagert und dienen als Grundlage für die virtuelle Planung einer Bohrschablone. Diese wird in einem 3-D-Drucker mit hoher Präzision erstellt. „Mithilfe der Bohrschablone können wir den verkalkten Wurzelkanal in kurzer



Prof. Dr. Gabriel Krastl, Direktor der Poliklinik für Zahnerhaltung und Parodontologie des Uniklinikums Würzburg (links), und Oberarzt Dr. Ralf Krug bei der Planung eines Guided-Endodontics-Falls.

Zeit und unter maximaler Schonung der Zahnhartsubstanz erschließen“, schildert Prof. Dr. Gabriel Krastl. Der Direktor der Poliklinik für Zahnerhaltung und Parodontologie des UKW ist einer der maßgeblichen


Köpfe hinter dem neuen Verfahren. Mittlerweile wurde das Verfahren weiter miniaturisiert (Microguided Endodontics), um den Substanzverlust bei der Behandlung weiter reduzieren zu können. Zur Präzision der

(Micro)guided Endodontics-Technik liegen bereits Daten von drei In-vitro-Untersuchungen vor, und auch die Umsetzung am Patienten ist bereits mehrfach gelungen.

Der Jahresbestpreis ist bereits die dritte Auszeichnung für die Innovation, die im Jahr 2015 den Hochschulpreis Endodontie der deutschen Fachzeitschrift *Endodontie* und in 2016 den Dental Innovation Award der Stiftung Innovative Zahnmedizin (Hamburg) erhielt. [DT](#)

Publikation:
Connert T, Zehnder MS, Weiger R, Kuhl S, Krastl G. Microguided Endodontics: Accuracy of a Miniaturized Technique for Apically Extended Access Cavity Preparation in Anterior Teeth. *J Endod* 2017;43(5):787–790.

Quelle: Uniklinikum Würzburg



Gelassenheit inklusive

Das Endo-
System

Verlassen Sie sich auf uns. Schon seit 1869 widmen wir uns der Endodontie mit dem höchsten Ziel, dass Sie und Ihre Patienten zufrieden sind. Deshalb verfolgen wir einen ganzheitlichen Ansatz: Perfekt aufeinander abgestimmte Produkte treffen auf klinische Ausbildung, kombiniert mit exzellentem Kundenservice. Für einfache und effiziente Endo-Behandlungen – jetzt und in Zukunft. Gehen Sie keine Kompromisse ein: **Entscheiden Sie sich für das VDW Endo-System – mit Gelassenheit inklusive.**