

Bioceramics in der Endodontie

Die Weiterentwicklung dieser vielversprechenden Materialien und ihre Einsatzmöglichkeiten. Von Dr. med. dent. Jürgen Wollner, Nürnberg, Deutschland.

Die Geschichte der Wurzelkanalbehandlung geht bis ins 18. Jahrhundert zurück. Seitdem beschäftigt sich die Forschung mit dem „Inneren“ des Zahns, der Endodontologie. Im Laufe der Zeit rückten die drei Bereiche Aufbereitung, Desinfektion und Obturation in den Fokus der Wissenschaft. In den letzten beiden Jahrzehnten wurden bei Aufbereitung und Desinfektion enorme Fortschritte erzielt, wobei

ckelten biokeramischen Wurzelkanalfüllmaterialien vereinen nun die oben genannten Eigenschaften mit einer deutlichen Verbesserung der Verarbeitung und könnten damit in Zukunft eine breitere Anwendung bei der Obturation finden.

Mineral Trioxid Aggregat (MTA)

MTA ist ein modifizierter hochreiner Portlandzement, der im

MTA wird als Pulver mit sterilem, destilliertem Wasser angemischt, es entsteht zunächst ein kolloidartiges Gel, das dann innerhalb von mehreren Stunden aushärtet.¹ 2007 wurde der erste vorgemischte und gebrauchsfertige Sealer (iRoot® SP) von der kanadischen Firma Innovative BioCeramics, Inc (IBC) entwickelt. 2008 kam ein in der Zusammensetzung sehr ähnliches Produkt auf den

keramik (Henry Schein) auch in Deutschland erhältlich.

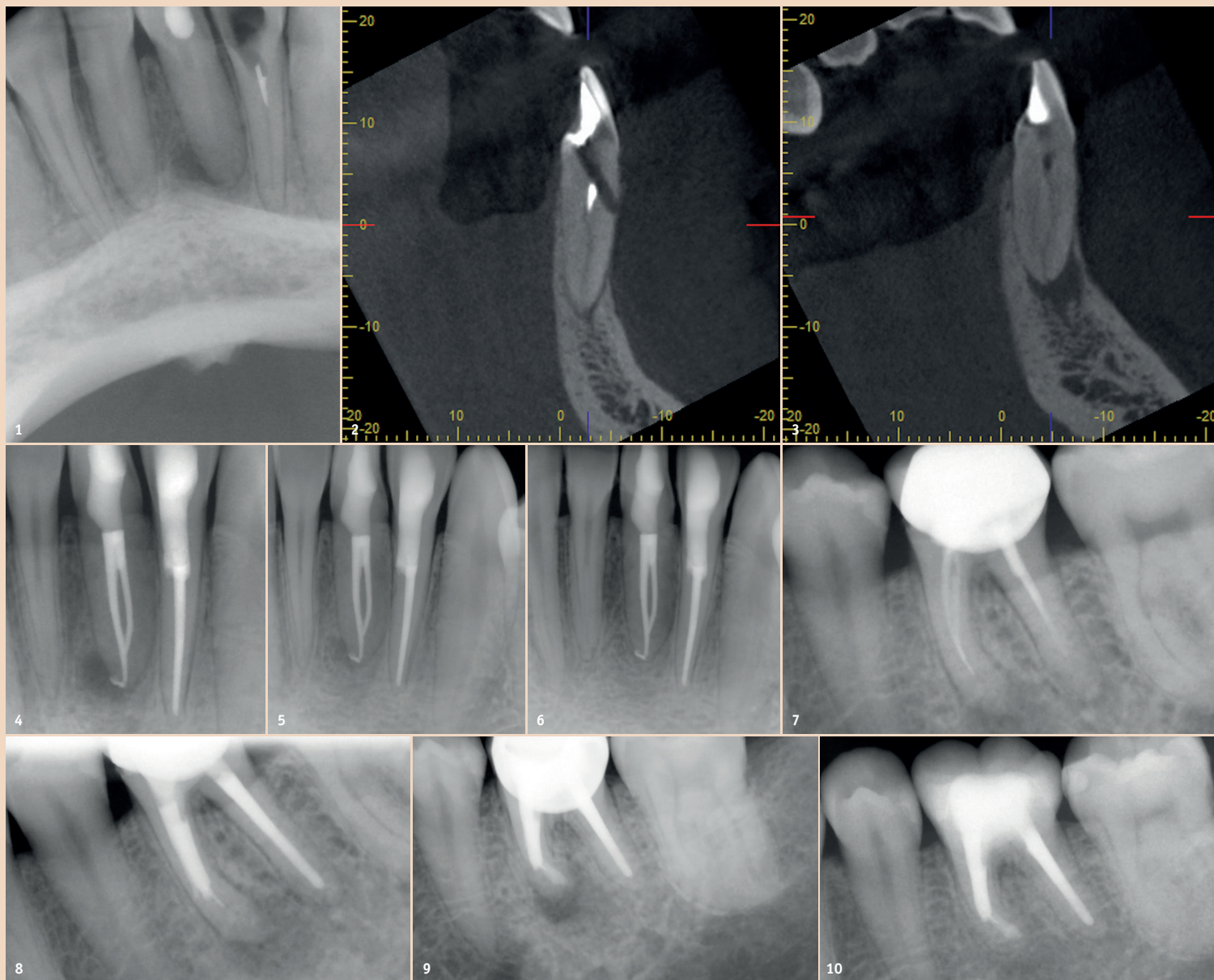
Studienlage

Über MTA wurden bislang ca. 2.300 Studien veröffentlicht, bei den gebrauchsfertigen, vorgemischten biokeramischen Materialien beschränkt es sich bis jetzt auf ca. 70 Studien. Hierbei werden hauptsächlich die wichtigsten Eigenschaften Bioaktivität, Biokompati-

tens gleichwertig war, festgestellt werden.⁴ Verschiedene Studien finden sogar für MTA überlegene Werte.⁵ Die Biokompatibilität von MTA ist sehr gut, es induziert eine Wurzelzementneubildung an der Oberfläche zum Parodont und ist damit in seiner Produktklasse einzigartig.¹

In zahlreichen Studien zeigt sich die Bioaktivität der biokeramischen Materialien. Das bedeutet, dass eine positive Wirkung auf zelluläre Interaktionen eintritt.⁷ Es kommt zur Präzipitation von Hydroxylapatit-Strukturen, die sich mit der Zeit vermehren.⁸ Auf der Oberfläche der biokeramischen Sealer zeigen humane Pulpazellen eine optimale Proliferation und Mineralisation.⁹ Eine Studie von 2001 bescheinigt MTA und Kalziumphosphat-Zementen eine gute Biokompatibilität und bezeichnet sie als die zukünftige Alternative.¹⁰ Eine Anlagerung von für die Wundheilung notwendigen Zellen wird gefördert. Außerdem konnte eine geringere Toxizität als bei herkömmlichen Sealern festgestellt werden. AH Plus war signifikant höher toxisch als BC Sealer™ und MTA.¹¹ In der apikalen Chirurgie erfreuen sich Silberamalgam und SuperEBA ungebrochen hoher Beliebtheit, obwohl die Überlegenheit des MTA hinsichtlich Biokompatibilität, geringerer inflammatorischer Reaktion und Dichtigkeit hinreichend belegt ist.¹² Im direkten Vergleich für die Indikation als retrogrades Füllmaterial zeigten MTA und BC Sealer ähnlich gute Eigenschaften.¹³

Biokeramische Materialien haben während des Abbindens einen hohen pH-Wert und damit eine gute antibakterielle Wirkung.¹⁴ Der pH-Wert ist außerdem signifikant höher als bei AH Plus und bleibt auch über einen längeren Zeitraum im alkalischen Bereich, was wiederum die Elimination von Bakterien wie *E. faecalis* fördert.¹⁴⁻¹⁶ Die Schrumpfung des Sealers war schon immer ein wichtiger Faktor in Bezug auf die Dichtigkeit einer Wurzelfüllung. Daraus resultierte die Entwicklung verschiedener Wurzelfülltechniken (laterale Kondensation und thermoplastische Techniken), um diesen Effekt zu kompensieren.



sich die Sealer zur Obturation nur unwesentlich verändert haben.

Das Ziel der wissenschaftlichen Forschung der letzten Jahrzehnte und der Wunsch der Praktiker war es also, einen Werkstoff zu entwickeln, der die Limitationen der herkömmlichen Wurzelkanalfüllmaterialien überwinden kann. Er sollte feuchtigkeitsverträglich, antibakteriell, aber gleichzeitig biokompatibel sein und zusätzlich noch keine oder eine möglichst kleine Schrumpfung aufweisen. Diese Eigenschaften konnte das Anfang der 1990er-Jahre entwickelte Mineral Trioxid Aggregat (MTA) erfüllen, wobei dieses hauptsächlich zur direkten Überkappung, bei der Apexifikation, in der apikalen Chirurgie als retrogrades Füllmaterial und zur Perforationsdeckung eingesetzt wurde. Als Sealer konnte es aber wegen seiner schwierigen Verarbeitungseigenschaften nicht verwendet werden. Die in den letzten Jahren entwi-

Gegensatz zum Portlandzement frei von Schwermetallen und Arsen ist.¹ 1993 wurde seine Anwendung in der Zahnheilkunde, insbesondere in der Endodontie, von einer Forschungsgruppe an der Universität von Loma Linda unter der Leitung von Prof. Dr. Mahmoud Torabinejad erstmals publiziert.^{2,3}

Die Hauptbestandteile von MTA sind Kalziumsilikat, Trikalziumaluminat und Kalziumsulfat. Zur Erhöhung der Röntgenopazität wird Bismutoxid hinzugefügt.

1998 wurde ProRoot MTA (Dentsply Sirona, USA) als erstes Produkt auf dem amerikanischen Markt für dentale Zwecke zugelassen. Dieses MTA war grau (GMTA) und enthielt noch zusätzlich Tetra-
kalziumaluminatferrit.



Seit 2002 gibt es MTA in der von Eisenoxid bereinigten Form als weißes MTA (WMTA). Das Eisenoxid war verantwortlich für die manchmal ästhetisch ungünstigen Verfärbungen.⁴

Markt, welches von der US-amerikanischen Firma Brasseler USA (BUSA) unter den Produktnamen EndoSequence und TotalFill® vertrieben wird. Seit 2013 sind diese beiden Produkte als TotalFill® BC Sealer™ (FKG, American Dental Systems) und EndoSequence Bio-

bilität und Zytotoxizität, pH-Wert und antibakterieller Effekt, Dichtigkeit und Revisionsverhalten untersucht. MTA ist weitgehend feuchtigkeitsunempfindlich. In Penetrationstests konnte eine gute Randdichtigkeit, welche im Vergleich zu alternativen Materialien mindes-

	ProRoot MTA	Biodentine™	BioRoot™ RCS	MTA-FILLAPEX	Tech BioSealer
Erste Komponente	Dikalziumsilikat, Trikalziumsilikat, Kalziumsulfat, Trikalziumaluminat und Bismutoxid	Trikalziumsilikat, Dikalziumsilikat, Kalziumkarbonat, Kalziumoxid, Zirkonoxid, Eisenoxid	Trikalziumsilikat, Zirkonoxid	Kunstharz (Disalicylat-butylenglycol)	Portlandzement mit Kalziumchlorid, patentiertes Philosilikat, Natriumfluorid, Bismutoxid
Zweite Komponente	steriles destilliertes Wasser	Kalziumchlorid, wasserlösliches Polymer	Kalziumchlorid	MTA (13,2%)	DPBS (Dulbecco's Phosphate Buffer Saline)
Abbindezeit	3 Stunden	10–12 Minuten	4 Stunden	2,5 Stunden	
Hersteller	Dentsply Sirona, USA	Septodont, Niederkassel	Septodont, Niederkassel	Angelus, Londrina, Brasilien	Isasan, Ravello Porro, Italien

Tab. 1: Übersicht der Zwei-Komponenten-Produkte (Pulver-Flüssigkeit).



Schmerzempfindliche Zähne? Empfehlen Sie sofortige und lang anhaltende Schmerzlinderung

elmex[®] SENSITIVE PROFESSIONAL™ Zahnpaste hilft Ihren Patienten mit schmerzempfindlichen Zähnen, das Leben ohne Einschränkungen zu genießen

- ✓ Lang anhaltende Schmerzlinderung ab der ersten Anwendung^{*,1,2}
- ✓ Sofortige Schmerzlinderung^{*,2}
- ✓ Die klinisch bestätigte Pro-Argin[®]-Technologie repariert sensible Zahnbereiche³
- ✓ 1450 ppm Fluoridanteil zum Schutz vor Karies, angenehmer Geschmack



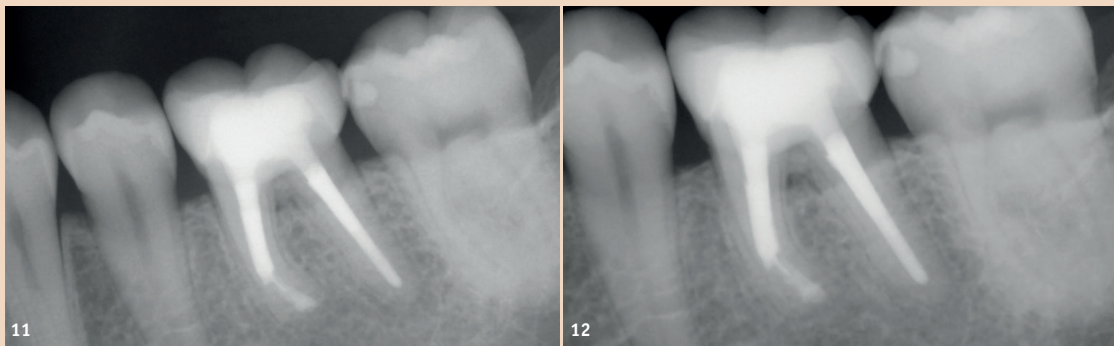
*Für sofortige Schmerzlinderung bis zu 2x täglich mit der Fingerspitze auf den empfindlichen Zahn auftragen und für 1 Minute sanft einmassieren.

1 Hamlin D, et al. Am J Dent. 2012;25:146–152. | 2 Nathoo S, et al. J Clin Dent. 2009; 20(Spec Iss): 123–130. | 3 Petrou I, et al. J Clin Dent. 2009; 20 (Spec Iss): 23–31.

← Fortsetzung von Seite 6

	TotalFill® BC Sealer™	EndoSequence	Endoseal MTA	Well-Root ST
Zusammensetzung	Dikalziumsilikat, Trikalziumsilikat, Kalziumphosphat, Zirkonoxid	Dikalziumsilikat, Trikalziumsilikat, Kalziumphosphat, Zirkonoxid	Kalziumsilikat, Kalziumaluminat, Kalziumsulfat	Portlandzement mit Kalziumchlorid, patentiertes Philosilikat, Natriumfluorid, Bismutoxid
Produktformen	Sealer, RRM Paste, RRM Putty, RRM Fast Set Putty	Sealer, RRM Paste, RRM Putty, RRM Fast Set Putty	Sealer	Sealer
Abbindezeit	4–10 Stunden	4–10 Stunden	12 Minuten	2,5 Stunden
Hersteller	FKG Dentaire SA, La Chaux-de-Fonds, Schweiz	Brasseler USA, Savannah, USA	Maruchi, Wonju, Südkorea	Vericom, Chuncheon, Südkorea

Tab. 2: Übersicht vorgemischter gebrauchsfertiger Produkte.



ANZEIGE

www.zahnaerztekongress2018.at
 Generalthema: „Wieviel Chirurgie
 braucht die Zahnheilkunde?!“

Österreichischer
Zahnärztekongress

Linz
2018

04. – 06.10.

Palais Kaufmännischer
Verein Linz



kontakt@zahnaerztekongress2018.at

ÖGZMIK



Landes
Zahnärztekammer
Oberösterreich

BC Sealer™ hingegen weist keine Volumenschumpfung in der Abbindephase auf. In einigen Untersuchungen konnte kein substanzialer Unterschied im Vergleich biokeramischer Sealer mit einer Einstifttechnik vs. AH Plus mit thermoplastischer Fülltechnik festgestellt werden.¹⁷ Die neuen biokeramischen Sealer versiegeln den Wurzelkanal zwar besser als herkömmliche, können Undichtigkeiten aber nicht vollständig eliminieren.¹⁸

Das Revisionsverhalten ist eine häufig untersuchte Eigenschaft von Sealern. BC Sealer™ kann bei der endodontischen Revision nicht immer vollständig entfernt werden, in 20 Prozent der Fälle konnte keine apikale Durchgängigkeit (patency) erreicht werden.¹⁹ Bis dato ist kein Lösungsmittel für BC bekannt. Handfeilen und rotierende Revisionsfeilen können biokeramische Sealer nicht immer vollständig entfernen, dies gilt aber auch für andere herkömmliche Sealer.²⁰ Tabelle 1 zeigt Zwei-Komponenten-Produkte (Pulver-Flüssigkeit), Tabelle 2 vorgemischte, gebrauchsfertige Produkte.

Klinische Fälle

In der Folge werden zwei klinische Fälle aufgeführt, bei denen ein biokeramisches Material als Sealer (TotalFill® BC Sealer™), zur Perforationsdeckung (TotalFill® BC RRM) und zum retrograden Verschluss (TotalFill® BC Putty) verwendet wurde. Beim ersten Fall wurde der 19-jährige Patient zur Weiterführung der endodontischen Behandlung an den Zähnen 31 und 32 überwiesen. In **Abbildung 1** sieht man Zahn 31 mit einer apikalen Läsion und Zahn 32 mit einem frakturierten Instrument. Auf dem angefertigten DVT zeigt sich noch zusätzlich eine Perforation nach bukkal an Zahn 32 (**Abb. 2**) und bei Zahn 31 ein Wurzelkanalverlauf Typ III nach der Klassifikation von Vertucci (**Abb. 3**). Das heißt, ein Wurzelkanal, der sich teilt, aber wieder in einem Foramen endet (1-2-1).

Zuerst wurde das Fragment mit Ultraschall entfernt und die Perforationsdeckung mit TotalFill® BC RRM durchgeführt. Nach Erstellung eines manuellen Gleitpfades mit Handfeilen ISO 008 und 010 sowie elektronischer Längenmessung (Root ZX, J. Morita, Japan) wurde ergänzend ein maschineller Gleitpfad (PathFiles®, Dentsply Maillefer) instrumentiert. Danach erfolgte die weitere mechanische und chemische Desinfektion beider Zähne unter Verwendung von Handinstrumenten und maschineller Aufbereitung mit einem flexiblen NiTi-System (XP-endo® Shaper, FKG, Schweiz) und ultraschallaktivierter Desinfektion mit 5,25-prozentigem NaOCl unter dem Operationsmikroskop (OPMI PROergo®, Zeiss, Oberkochen, Deutschland). **Abbildung 4** zeigt das Abschlussbild nach Wurzelkanalfüllung mit TotalFill® BC Sealer™. Auf den Recall-Bildern nach sechs Monaten und 1,5 Jahren ist der Verlauf mit vollständiger Ausheilung der apikalen Läsion ersichtlich (**Abb. 5 und 6**).


Im zweiten Fall kam die 35-jährige Patientin mit akuten Beschwerden auf Empfehlung in unsere Praxis, nachdem ihr geraten wurde, den Zahn extrahieren zu lassen. **Abbildung 7** zeigt den Zahn 36 mit insuffizienter Wurzelfüllung, frakturiertem Instrument in der mesiolingualen Wurzel und apikaler Läsion. Es wurde eine Revisionsbehandlung an Zahn 36 eingeleitet, bei der es nicht gelang, das im unteren Wurzeltritel lokalisierte Fragment zu entfernen. Die weitere Behandlung verlief wie im ersten Fall beschrieben, wobei die mesiale Wurzel nur bis zum Fragment aufbereitet und abgefüllt werden konnte. **Abbildung 8** zeigt das Abschlussbild nach Ende der Revisionsbehandlung. Aufgrund persistierender Beschwerden erfolgte eine zeitnahe mikrochirurgische Wurzelspitzenresektion an der mesialen Wurzel mit retrogradem Verschluss mit TotalFill® BC Putty (**Abb. 9**). Bei der Verlaufskontrolle nach ein, zwei und vier Jahren kann man sehr gut die knöchernen Ausheilung der Resektionshöhle und die Ausbildung eines parodontalen Ligaments von normalem Durchmesser beobachten (**Abb. 10–12**).

Fazit

Mit den neuen biokeramischen Wurzelfüllmaterialien, welche nun auch seit einiger Zeit in vorgemischter gebrauchsfertiger Form erhältlich sind, werden die von der Wissenschaft geforderten Kriterien erfüllt. Durch die Verbesserung im Handling gegenüber MTA können sie auch bei der Obturation eingesetzt werden und damit ihren Stellenwert in der Endodontie in den nächsten Jahren weiter ausbauen. Natürlich bedarf es dazu noch weiterer wissenschaftlicher Studien, um die momentanen Erkenntnisse zu bestätigen. Eine optimale Wurzelkanalbehandlung setzt sich aus vielen Teilbereichen zusammen, wobei Aufbereitung und Desinfektion eine sehr wichtige Rolle spielen und auch die postendodontische Versorgung für einen langfristigen Erfolg wichtig ist. Dabei darf aber wiederum die Bedeutung der Obturationsmaterialien nicht vernachlässigt werden. [DT](#)



Kontakt



Dr. med. dent. Jürgen Wollner

Kornmarkt 8
90402 Nürnberg, Deutschland
jw@zahnarzt-wollner.de
www.zahnarzt-wollner.de