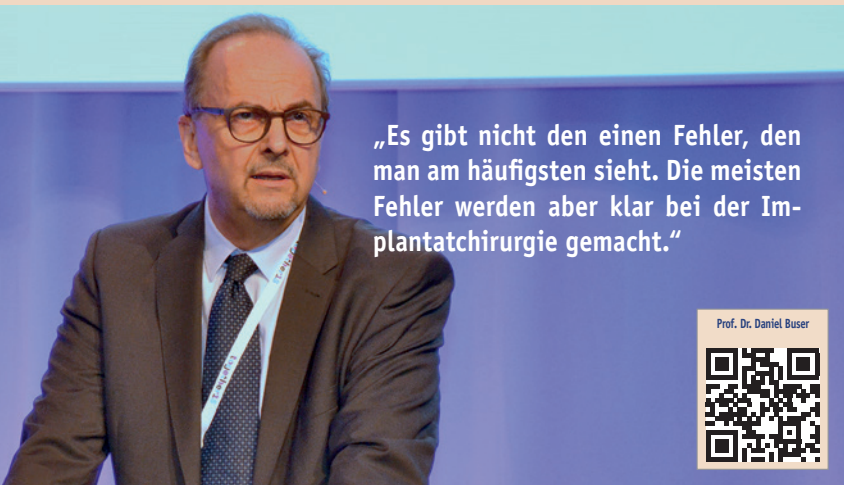


Ursachenforschung: Komplikationen und Misserfolge in der Implantologie

Bei der stetig wachsenden Zahl gesetzter Implantate erhöht sich trotz der über 95-prozentigen Erfolgsquote zwangsläufig auch die Zahl der Komplikationen und Misserfolge. Prof. Dr. Daniel Buser, Universität Bern, im Gespräch mit Majang Hartwig-Kramer, Redaktionsleitung *Dental Tribune D-A-CH*.



„Es gibt nicht den einen Fehler, den man am häufigsten sieht. Die meisten Fehler werden aber klar bei der Implantatchirurgie gemacht.“



Die Behandlung teilbezahnter und zahnloser Patienten mit implantatgestütztem Zahnersatz ist aus der modernen Zahnmedizin nicht mehr wegzudenken. Die Implantologie ist längst eine etablierte Therapieform für den Ersatz verloren gegangener Zähne, deren Erfolg nicht nur auf einer guten wissenschaftlichen Grundlage beruht. Vor allem kommt es auch auf die Erfahrung der implantierenden Zahnärzte an und somit muss folgerichtig auch über Misserfolge gesprochen werden.

Dental Tribune: Was sind die häufigsten Ursachen für implantologische Misserfolge?

Prof. Dr. Daniel Buser: Ich beobachte in der täglichen Klinik drei Arten von Misserfolgen. Zum einen sehe ich seit Jahren eine zunehmende Zahl von ästhetischen Misserfolgen mit Implantatkronen und -brücken. Diese treten oft schon während oder früh nach Abschluss der Behandlung auf, meist in Form von Mukosarezessionen mit sichtbaren Implantaten. Zum zweiten sehen wir Implantate mit periimplantären Infektionen, die mit der Zeit zu einem progressiven Knochenverlust im Alveolarfortsatz und dann mittel- bis langfristig zum Implantatverlust führen, obwohl das Implantat lange Zeit noch stabil ist. Zum dritten sehen wir, wenn auch deutlich seltener als die

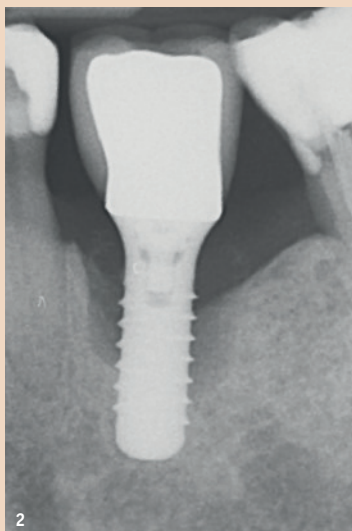


Abb. 2: Periimplantärer Knochendefekt wegen einer Periimplantitis bei schwerem Raucher (>20 Zigaretten/Tag), acht Jahre nach Implantation. Der typische Knochendefekt ist schüsselförmig, klinisch zeigen sich eine Suppuration und erhöhte Sondierwerte.

beiden erstgenannten, Implantate mit einer Desintegration. Das sind Implantate, welche ohne Zeichen einer periimplantären Infektion plötzlich beweglich werden und von Hand ausgedreht werden können. Diese Implantate zeigen im Röntgenbild entlang der Implantatoberfläche eine dünne Aufhellung, das heißt, eine Osteolyse am Knochen-Implantat-Interface. Diese Misserfolge treten oft erst nach vielen Jahren der Implantatfunktion auf.

Was sind Ihrer Meinung nach die Ursachen für ästhetische Misserfolge?

Bei den ästhetischen Misserfolgen sind es meist fehlpositionierte Implantate und zwar in allen drei Richtungen, orofazial, mesiodistal oder coronoapikal. Am meisten sehen wir zu bukkal inserierte Implantate, welche eine Weichteilrezession verursachen, weil das Implantat dann in der Regel keine bukkale Knochenwand aufweist. Diese Fehlposition kann im krestalen Bereich auch durch eine Fehlachse verursacht werden. Seltener sind Fehlpositionen in mesiodistaler Richtung, vor allem bei multiplen Implantaten bei Mehrfachlücken. Auch zu koronal inserierte Implantate können zu ganz un schönen Misserfolgen führen, weil so die Implantatschulter in den sichtbaren Bereich zu liegen kommt.

Wie sieht es denn bei der Periimplantitis aus?

Die Ursachen für die Periimplantitis sind mannigfaltig. Sie können einerseits durch eine falsche Patientenselektion begünstigt werden, wenn Implantate bei Patienten mit stark erhöhten Risiken eingesetzt werden, ohne diese Risiken mit geeigneten Maßnahmen anzugehen. Viele Langzeitstudien haben gezeigt, dass Patienten mit einer unbehandelten Parodontitis, aber auch Patienten mit einem erhöhten Zigarettenkonsum, ein stark erhöhtes Risiko für die Entwicklung einer Periimplantitis haben. Dann können aber auch chirurgische Fehler bei der Implantatoperation eine Periimplantitis stark begünstigen, wenn Titanimplantate mit einer heute üblichen mikrorauen Oberfläche so eingesetzt werden, dass die notwendige zirkuläre Knochen-

integration im Knochen fehlt. Die meist bukkal fehlende Knochenwand führt nach der Abheilphase zu einer freiliegenden Implantatoberfläche im suprakrestalen Bereich, was klar ein „locus minoris resistentiae“ für die Entwicklung einer periimplantären Infektion darstellt, da solche Oberflächen sehr schnell durch eine bakterielle Besiedlung belastet werden.

Eine dritte Ursache kann auch in der Prothetik liegen, die vor allem bei zementierten Implantatkronen und -brücken auftreten, wenn Zementierungsfehler passieren. Diese überpressten Zementreste können ganz un schöne Infektionen verursachen. Aus diesem Grund verwenden wir seit Jahren nur noch verschraubte Implantat-rekonstruktionen.

Wie kommt es zu desintegrierten Implantaten?

Solche Misserfolge sind deutlich seltener und werden aus meiner Sicht durch eine lang andauernde okklusale Überbelastung ausgelöst. Gefährdet sind insbesondere Patienten mit Bruxismus. Die Implantatlockerung kommt in der Regel erst nach vielen Jahren der okklusalen Überbelastung, meist mehr als zehn Jahre. Gefährdet sind aber auch kurze (6 mm) Implantate, welche nicht mit anderen Implantaten verblockt werden. Dies ist durch neueste Fünf-Jahres-Studien klar belegt. Heikel sind auch Implantate, welche im Gegenkiefer mit einer Implantatrekonstruktion okkludieren. All diese Implantate sind im Langzeitverlauf gefährdet. Ich bin deshalb überzeugt, dass wir der Okklusion im Langzeitverlauf eine größere Aufmerksamkeit schenken sollten.

Wird zu viel implantiert?

Das kann man so nicht sagen. Es mangelt bei einem gewissen Prozentsatz an der notwendigen Behandlungsqualität. Wie oben dargestellt, liegen die Ursachen oft beim Behandler, wenn bei der Therapieplanung, bei der Implantatchirurgie und -prothetik die oben dargestellten Fehler gemacht werden.

Was sollte ein Behandler tun, wenn sich ein Misserfolg abzeichnet, und wie kann er verhindern, dass es wieder passiert?

Bei den ästhetischen Misserfolgen treten diese meist früh auf. Sie erfordern in den meisten Fällen die Entfernung des fehlpositionierten Implantats.

Um eine Implantatinfektion in der Häufigkeit zu reduzieren, ist eine regelmäßige Betreuung des Patienten durch eine Dentalhygienikerin notwendig, wobei das Intervall auf das Risikoprofil des Patienten abgestimmt werden muss. Tritt eine Infektion auf, in der Frühform eine Mukositis, später eine Periimplantitis, muss diese therapiert werden. Dann empfiehlt es sich, das Betreuungsintervall zu verkürzen und die tägliche

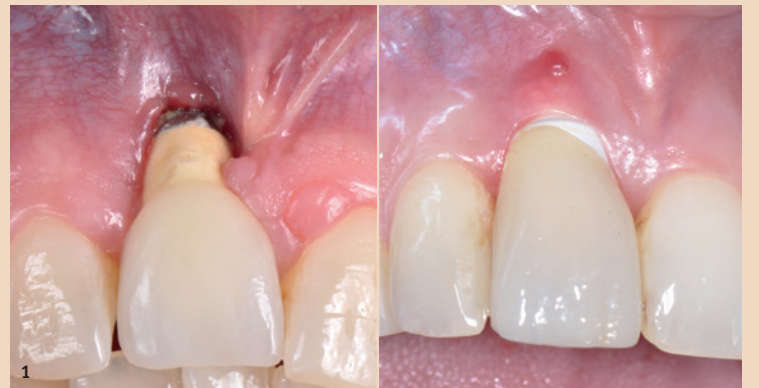

Abb. 1: Ästhetische Misserfolge infolge zu bukkaler Implantatinserion. Links ein Titanimplantat, rechts ein Zirkonimplantat. Die faciale Fehlposition hat bei beiden Implantaten zur typischen Mukosarezession geführt, welche die Patienten enorm stört. Bei beiden muss das Implantat entfernt werden, um das Problem zu beheben.

Hygiene durch geeignete Maßnahmen zu optimieren.

Gibt es den einen Fehler, der am häufigsten gemacht wird?

Es gibt nicht den einen Fehler, den man am häufigsten sieht. Die meisten Fehler werden aber klar bei der Implantatchirurgie gemacht. Diese Fehler verursachen die meisten ästhetischen Misserfolge und sie sind oft auch die Ursache für die dargelegten Implantatinfektionen. Die gefühlte steigende Zahl von solchen Komplikationen wird dadurch begünstigt, dass chirurgisch unqualifizierte Zahnärzte Implantatoperationen durchführen, denen es entweder an der nötigen chirurgischen Ausbildung fehlt und/oder an der notwendigen implantatchirurgischen Erfahrung. Schlimm ist es, wenn beides kombiniert auftritt.

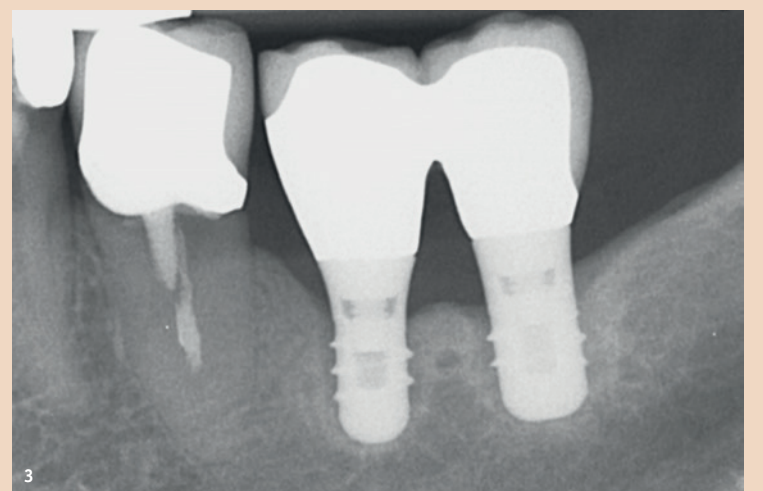

Abb. 3: Zwei desintegrierte Titanimplantate 20 Jahre nach Insertion. Die kurzen 6 mm-Implantate wurden damals verblockt. Beide Implantate zeigen eine dünne Aufhellung entlang des Implantat-Knochen-Interfaces. Beide Implantate zeigten während 20 Jahren nie Anzeichen einer periimplantären Infektion.

Mit welchen Maßnahmen könnte man denn die Häufigkeit dieser Misserfolge reduzieren?

Hier muss man beim chirurgischen Bereich ansetzen. Die chirurgische Ausbildung der Zahnärzte ist heute klar im Bereich der Weiterbildung angesiedelt, das heißt, dass die Studierenden während des Studiums keine Ausbildung in den chirurgischen Disziplinen wie der Oralchirurgie, der Parodontalchirurgie und eben auch der Implantatchirurgie erhalten. Was in Mitteleuropa fehlt, ist eine zielführende Strategie, wie die zukünftige Zahnärztergeneration im Rahmen der Weiterbildung chirurgisch so geschult wird, dass die Behandlungs-

qualität zunimmt. Zentraler Punkt ist die Frage, welcher Prozentsatz der Zahnärzte chirurgisch tätig sein soll, um die Bevölkerung flächendeckend mit einer guten Behandlungsqualität zu versorgen.

Titan vs. Zirkon – gibt es Studien darüber, bei welchem Implantatmaterial es zu weniger Komplikationen kommt?

Dazu gibt es meines Wissens keine Studien, die das belegen würden. Titanimplantate sind durch Langzeitstudien hervorragend dokumentiert, während es für Zirkonimplantate zurzeit noch keine 10-Jahres-Studien gibt. Viele der Argumente sind marketinggetrieben von Implantatfirmen, die Zirkonimplantate verkaufen, oder von Referenten, welche sich über dieses Thema profilieren wollen. Zirkon-

implantate erfordern aber ebenfalls eine erstklassige Behandlungsqualität. Die notwendigen Langzeitstudien müssen jetzt die Langzeitstabilität von Zirkonimplantaten belegen. An unserer Klinik werden seit acht Jahren Zirkonimplantate verwendet, wenn sie vom Patienten gewünscht werden und wenn es die anatomische Situation auch zulässt. Die bisherigen Erfahrungen sind vielversprechend, weshalb der Prozentsatz von Zirkonimplantaten langsam ansteigt. Er liegt aber immer noch im tiefen einstelligen Bereich.

Vielen Dank für das aufschlussreiche Gespräch. □



PURE SIMPLICITY



NEW CHIROPRO

IMPLANTOLOGY

NEW CHIROPRO PLUS

IMPLANTOLOGY

ORAL SURGERY

Steuern Sie Ihren Implantologie- und Chirurgie-Motor mit einem einzigen Drehknopf. Die neuen Chiropro von Bien-Air Dental wurden komplett nach einer Philosophie konzipiert: Schlichtheit!

Erfahren Sie mehr unter www.bienair.com

S W I S S  M A D E

 **GO TO online shop**
bienair.com/eshop
FREE SHIPPING!