

# Die Depotphorese® als Ergänzung zur konventionellen Revision

Die Revision eines wiederholt WKB- und WSR-behandelten Zahns mit der Depotphorese®. Eine Betrachtung nach elf Jahren. Von Dr. Thomas Peters, Wuppertal, Deutschland.

Die Depotphorese® wird vom Autor seit 1992 angewandt. Ein sehr zuverlässiges Verfahren, welches in kritischen/aussichtslosen Fällen seine Stärke aufzeigt. Der Autor hat nach Anwendung der Depotphorese® keinen Zahn aufgrund endodontischer Problematik entfernen müssen – er kombiniert die konventionelle endodontische Vorgehensweise mit der Depotphorese®. Die Depotphorese® lässt sich immer leicht in den endodontischen Alltag integrieren.

## Fallbeschreibung

Der 1966 geborene Patient hatte an Zahn 12 von 1995–2006 wiederholt eine Wurzelkanalbehandlung (WKB), Revision und eine Wurzelspitzenresektion (WSR) erhalten. Der Zahn verursachte, trotz der Mühen, Beschwerden und begann erneut zu fisteln (Abb. 1).

Die Aufnahme vom Oktober 2007 zeigt den Röntgenbefund (Abb. 2). Nach Trepanation, Aufbereitung und dreimaliger Medikamenteneinlage kam es zu nur geringer Besserung, die Fistel verblieb (Abb. 3). Im Anschluss wurde in einwöchigen Abständen drei Mal die Depotphorese® angewandt und als Einlage Cupral® verwendet. Eine Linderung der Symptome mit Verschluss der Fistel war festzustellen.

Im Dezember 2007 erfolgte die Wurzelfüllung mit ZE (Abb. 4–6). Die Überstopfung mit Sealer wurde in der Folgezeit vollkom-

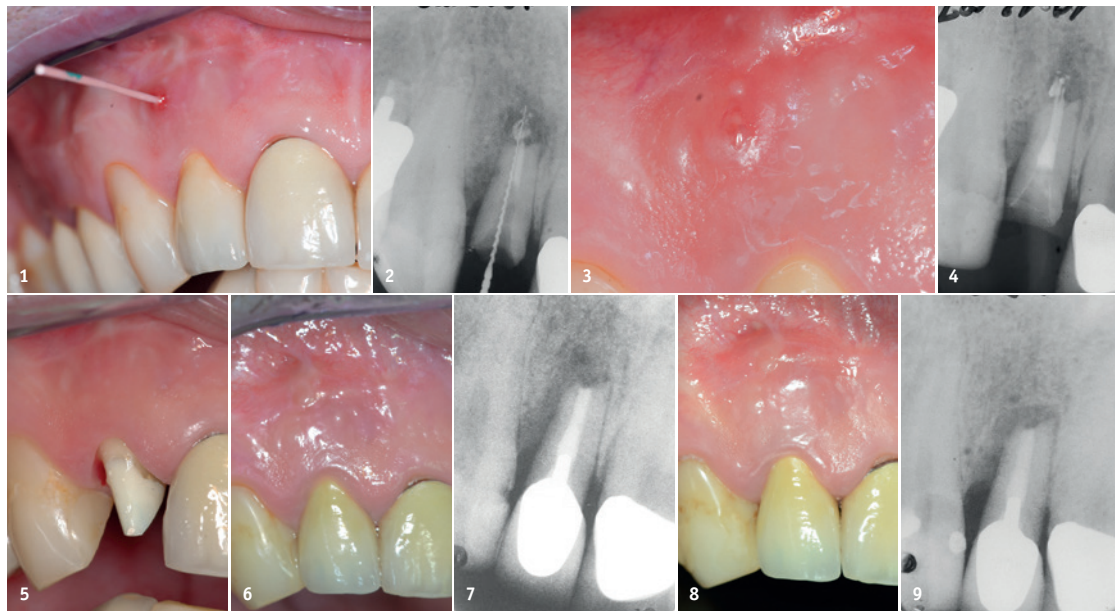


Abb. 1: Klinischer Befund mit Fistel Oktober 2007. – Abb. 2: Röntgenbefund Oktober 2007. – Abb. 3: Verbleibende Fistelung. – Abb. 4: Wurzelfüllung Dezember 2007. – Abb. 5: Klinische Befunde Dezember 2007 und ... – Abb. 6: ... aus dem Jahre 2012. – Abb. 7: Röntgenbefund 2012. – Abb. 8: Aktueller klinischer Befund und ... – Abb. 9: Röntgenbefund, beide Aufnahmen vom 3.9.2018.

men resorbiert (Abb. 7 und 9, von 2012 und 2018); entsprechend die klinische Aufnahme vom September 2018 (Abb. 8). Anders als das Röntgenbild ggf. annehmen lässt, ist der Zahn fest verankert, ohne jede erhöhte Beweglichkeit. Wenigstens so ausschlaggebend wie die Befunde sind die Wahrnehmungen des Patienten, der diesen Zahn erst mit Einsatz der Depotphorese® wieder als inert empfand und nach elf Jahren, am 3. September 2018, diesen Zahn nur auf Nachfrage als ehemals so auffällig erinnerte.

## Fazit

Wendet man sich ergänzend der WKB mittels Depotphorese® zu, ergeben sich unerwartet viele Einsatzmöglichkeiten, welche erst den Zahnerhalt sichern und, was von Patientenseite sehr hoch honoriert wird, besonders nach zuvor erfolgloser WKB, Revision und/oder WSR.

Kombiniert man, z.B. bei Fällen sich abzeichnender Misserfolge, die WKB mit der Depotphorese®, lassen sich Erfolgsquoten sehr weit über dem statistischen Wert erreichen, und bis dahin schwierige/aus-

sichtslose Fälle können mit nahezu 100-prozentiger Wahrscheinlichkeit ausgeheilt werden.

## Zum Behandler

Dr. Thomas Peters studierte 1987–1992 Zahnmedizin in Hamburg. Seit 1995 arbeitet er in eigener Praxis in Wuppertal. Seit 2007 Fortbildungen und Publikationen zur Depotphorese®.

## Online-Schulung zur Depotphorese®

Die Depotphorese® mit Cupral® ist eine minimalinvasive endodon-

tische Methode, die zu einem permanent sterilen Kanalsystem einschließlich aller Nebenkanäle und des umgebenden Wurzeldentins führt. Die Basis für den Erfolg dieses Verfahrens ist die wirkende Substanz Cupral®.

Der Transport der im Cupral® enthaltenen Bestandteile durch alle Kanäle und Mikrokanälchen erfolgt mittels eines auf die Mundhöhle begrenzten schwachen elektrischen Feldes.

Mit geringem apparativem Aufwand sind grundsätzlich alle Zähne therapierbar.

Der Hersteller bietet ausführliche Informationen unter [www.humanchemie.de](http://www.humanchemie.de) und eine online-Schulung unter <http://kurs.humanchemie.de> an.

## Kontakt



Dr. Thomas Peters

Herzogstr. 17  
42103 Wuppertal, Deutschland  
Tel.: +49 202 451002  
[drthomaspetersonline.de](mailto:drthomaspetersonline.de)  
[www.drthomaspetersonline.de](http://www.drthomaspetersonline.de)

## Depotphorese® mit Cupral® Eine Alternative zur WSR

- selbst bei konventionell nicht mehr therapierbaren Zähnen Erfolgsquoten in der Praxis von > 90 %\* Zähnen
- Stimulierung der Reossifikation
- keine WSR erforderlich
- Schonung der Zahnhartsubstanz

\* DZZ 53/1998; ZMK 11/200

## Depotphorese®-Gerät „Original II“

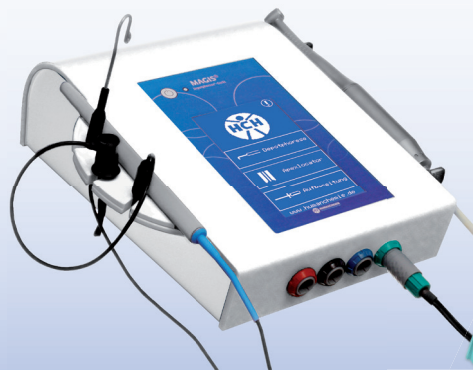

- batteriebetrieben
- robust
- voll desinfizierbar

Alle Zubehörteile erhalten Sie auch separat!

Unsere Starter-Sets  
für Ihre Praxis

Magis® macht's möglich...  
Depotphorese® Behandlung und Apexmessung in Einem!



- modernes Touch-Display
- einfache, intuitive Menüführung
- Netz- und / oder Akkubetrieb möglich
- voll desinfizierbar

Das Depotphorese®-Gerät „Magis®“ ist in verschiedenen Farbkombinationen lieferbar:



**HUMANCHEMIE**  
Kompetenz in Forschung und Praxis

Humanchemie GmbH · Hinter dem Krüge 5 · DE-31061 Alfeld (Leine)  
Telefon +49 (0) 51 81 - 2 46 33 · Telefax +49 (0) 51 81 - 8 12 26  
E-Mail [info@humanchemie.de](mailto:info@humanchemie.de) · [www.humanchemie.de](http://www.humanchemie.de)