Digital geplante
Frontzahnversorgung im Oberkiefer

Anhand der vorliegenden Fallpräsentation soll verdeutlicht werden, dass ein eingeübter digitaler Workflow inklusive der geführten Chirurgie implantologische Eingriffe sicherer und effizienter machen kann. Entscheidend dabei sei unter anderem die richtige Arbeitsteilung zwischen Behandler und Praxisteam, so der Autor.

Autor: Dr. med. Dr. med. dent. Nico Laube, M.Sc.

Die seit vielen Jahren oft diskutierte und in zahlreichen Fachartikeln beschriebene Digitalisierung der Implantologie hält seit einiger Zeit Einzug in den Praxisablauf vieler spezialisierter Fachpraxen. Dennoch scheuen viele implantologisch tätige Zahnärzte und MKG-Chirurgen den Umstieg in diese neue Technologie. Auch die dadurch entstehenden Kosten sowie die Bewältigung der Lernkurve spielen dabei keine unwesentliche Rolle. Wenn jedoch der digitale Workflow einmal vorhanden ist und die Technologien integriert sowie die einzelnen Komponenten miteinander verknüpft sind, eröffnen sich neue Behandlungsmöglichkeiten, die einerseits die Präzision und Vorhersagbarkeit des Eingriffs erhöhen, andererseits die Behandlungszeit und das Stresslevel signifikant senken.

Fallbeispiel

Vorstellig wurde eine 63-jährige Patientin ohne wesentliche Grunderkrankungen mit einer Schaltlücke in Regio 12, 21, 22, welche seit etwa drei Monaten so bestand, sowie mit der schon seit etwa einem Jahr vorhandenen Lücke in der Regio 21.
Die Diagnostik erfolgte mittels digitaler Volumentomografie (Carestream 9000 3D) und einem Intraoralscan (iTero element). Anschließend erfolgten die implantatologische Planung und die Gestaltung einer chirurgischen Bohrschablone über die SMOP-Planungssoftware mit vorherigem Matching der STL- und DICOM-Dateien in der Software. Die Herstellung der chirurgischen Bohrschablone wurde

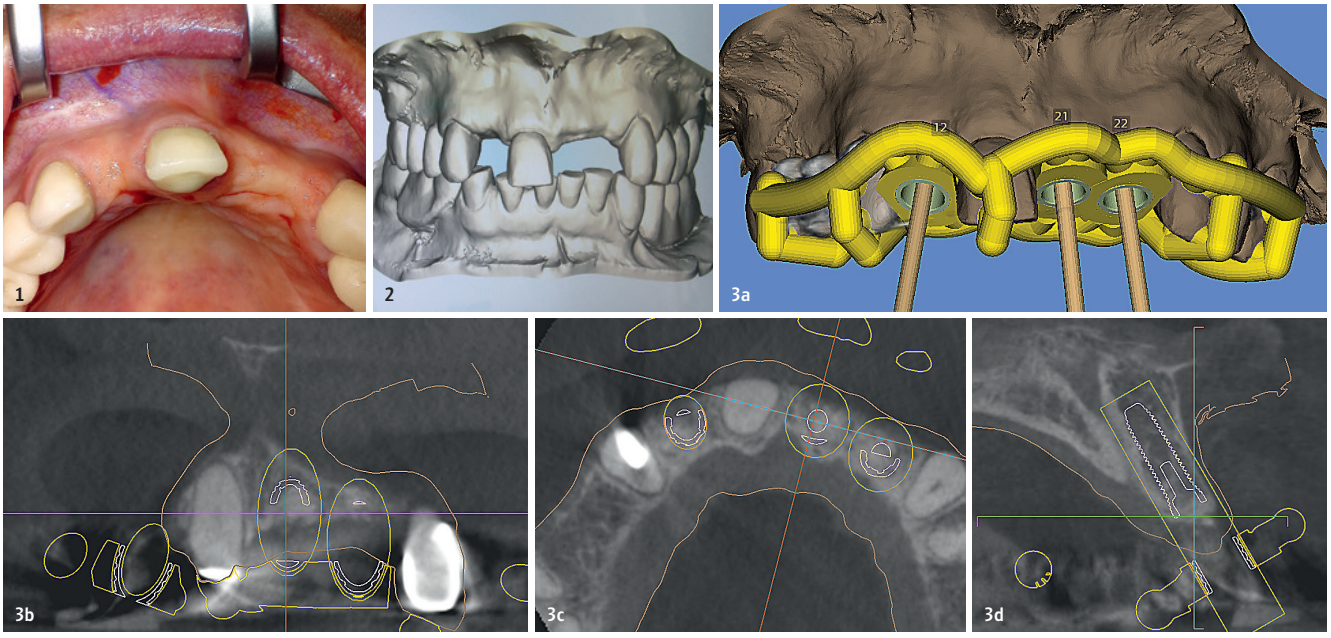

Abb. 1: Ausgangssituation Schaltlücken 12, 21, 22. **Abb. 2:** Diagnostik mittels Intraoralscan. **Abb. 3a bis d:** Präoperative Planung (Teilausschnitte).

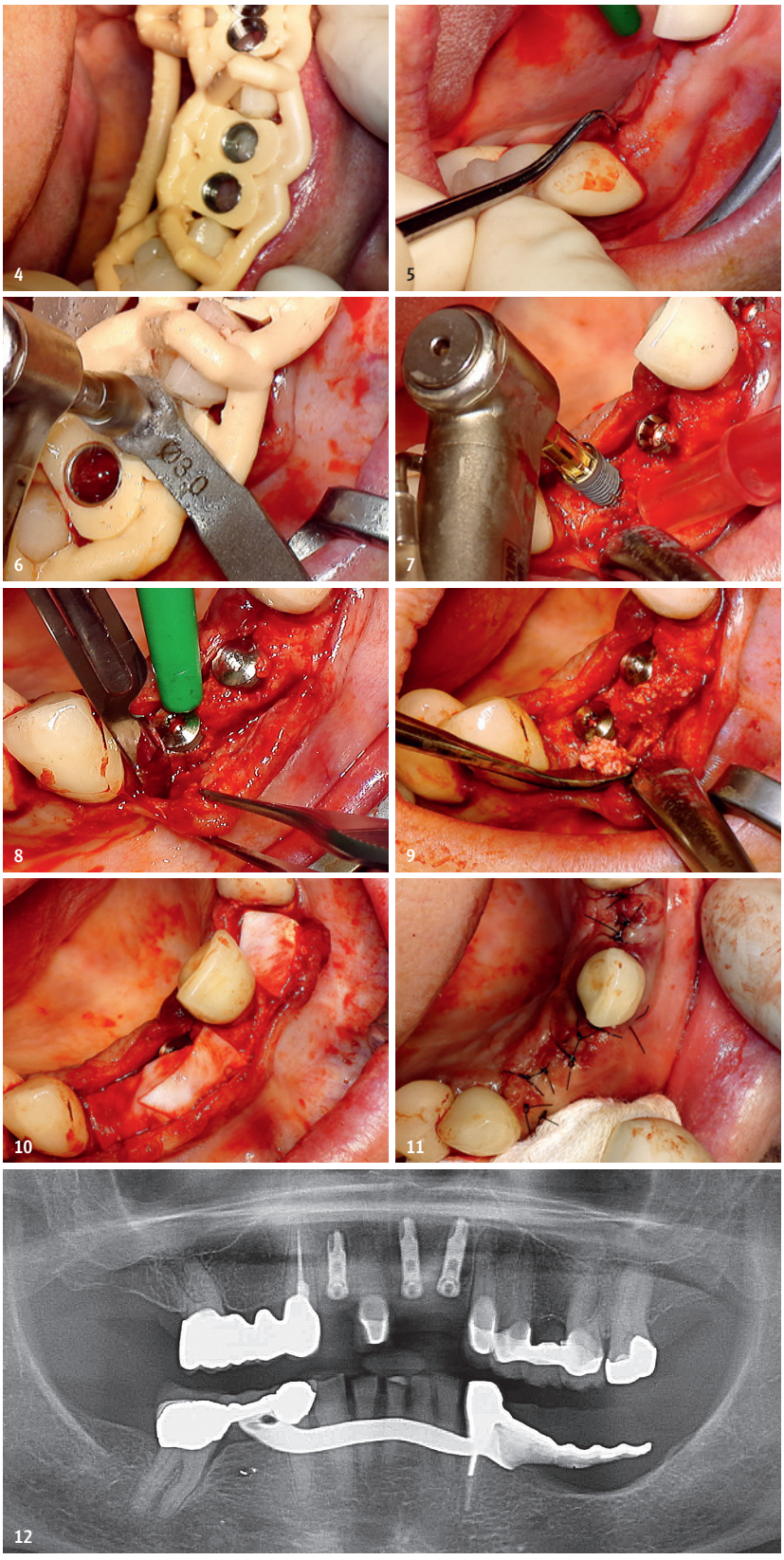

Abb. 4: Einprobe der chirurgischen Bohrschablone. **Abb. 5:** Präparation des Wundbetts. **Abb. 6:** Präparation des Implantatbetts 12, 21, 22. **Abb. 7:** Einbringen der selbstschneidenden Implantate. **Abb. 8:** Periostschlitzung. **Abb. 9:** Laterale Augmentation. **Abb. 10:** Abdeckung mittels Bio-Gide. **Abb. 11:** Primärer Wundverschluss. **Abb. 12:** Postoperatives OPG zur Kontrolle.

über einen 3-D-Drucker von Formlabs in der Praxis realisiert.

Nach dieser Vorbereitung wurde die Operation in Lokalanästhesie durchgeführt: zuerst mit marginaler Schnittführung, dem Einbringen der chirurgischen Bohrschablone sowie dem Aufbereiten der Implantatbetten auf jeweils einen Durchmesser von 3,5 mm mit Tiefen von 11 mm für 12 sowie 13 mm für 21 und 22 mit nachfolgender Insertion der entsprechenden selbstschneidenden Neoss ProActive Implantate.

Die folgende laterale Augmentation wurde mittels autologem Eigenknochen, gewonnen mit Bone Trap Einmalkollektor und Bio-Oss S, mit Abdeckung durch Bio-Gide durchgeführt. Anschließend erfolgte eine Periostschlitzung mit primärem speicheldichtem Wundverschluss und eine antibiotische Abdeckung durch Cephalex 1.000 mg für fünf Tage. Die Nahtentfernung erfolgte nach zehn Tagen.

Fazit

Der im vorliegenden Fall demonstrierte Ablauf soll veranschaulichen, dass die Umsetzung des digitalen Workflows möglich und nach erfolgreicher Implementierung gut in den Ablauf des Praxisalltags zu integrieren ist. Erfahrungen zeigen, dass Großteile des Workflows an besonders geschulte und lernbereite Mitarbeiter gut delegierbar sind (Intraoralscan, DVT, 3-D-Druck), sodass sich der Implantologe optimal auf die digitale Implantatplanung konzentrieren kann.

Dr. Dr. Nico Laube
[Infos zum Autor]

Neoss
[Infos zum Unternehmen]

KONTAKT

Dr. med. Dr. med. dent.
Nico Laube, M.Sc.
groisman & laube
Im Prüfling 17–19
60389 Frankfurt am Main
www.groisman-laube.de