

Direkte Kompositbrücken und -flieger

Eine Behandlungsoption mit vielen Vorteilen: Anhand von Fallbeispielen erläutert Dr. med. dent. Walter Weilenmann, Wetzikon, Schweiz, seine Vorgehensweise.

Porzellanbrücken sind teuer und zerstörerisch. Zudem sind sie kaum veränderbar und bei Zähnen mit fraglicher Prognose obsolet. Direkte Kompositbrücken haben diese Nachteile nicht. Sie sind auch bei unsicheren Pfeilern indiziert und lassen sich günstig herstellen, reparieren, erweitern und verkürzen. Wer sich darin übt, erlebt nach einigen Jahren einen Nachfrage-Boom. Denn viele Patienten lassen sich mit den immediaten, gut bezahlbaren und minimalinvasiven Kompositbrücken Zahnlücken schließen, die sie wegen der Nachteile des Porzellans offen ließen. Dieser Artikel zeigt, worauf man achten muss, damit Kompositbrücken langfristig halten.

Langfristig erfolgreich

Karies, Parodontitis und Frakturen sind die wichtigsten Bedrohungen.

Karies ist einfach zu detektieren und mit Interdentalbürsten weitgehend zu verhüten. Kariöse Schäden an Brückenpfeilern kann man mit gewöhnlichen Füllungen konservierend beheben. Im späten Senilium kann es vorkommen, dass ein Pfeilerzahn in wenigen Jahren kariös zerstört wird. Dann lässt sich die Brücke zu einem Flieger verkürzen oder bis zum nächsten Zahn verlängern.

Parodontitis kann einen Pfeilerzahn lockern. Auch da lässt sich die Brücke zu einem Flieger verkürzen oder mit einem zusätzlichen Draht als parodontale Schiene bis zum nächsten festen Zahn verlängern. Später kann der gelockerte Zahn wurzelamputiert und nach der Wundheilung das gingivale Auflager mit Komposit ergänzt werden.

Frakturen entstehen durch Überlastung (Gewaltbruch) und Ermüdung (Ermüdungsbruch). Ein guter Maßstab ist die ISO-Norm 14801 für Titanimplantate. In vitro sollen sie zwei Millionen schiefwinklige Belastungen zu 20 kg schadlos ertragen. Diese Zahl wird nach 20 Jahren erreicht, wenn pro Mahlzeit 100 solche Belastungen auftreten (300/Tag, 100.000/Jahr, 2 Mio./20 Jahre). Auch Schmelz, jungliches und gelaltes Dentin, Glasfasern, Drähte, Komposit usw. brechen wegen Überlastung und Ermüdung. In vivo haben aber kräftige Menschen eine Bisskraft von bis zu 500 kg, und bei starken Knirschern beobachtet man pro Nacht 100 Knirscheperioden mit insgesamt etwa 800 Stick-Slip-Belastungen (Details siehe zahmarztweilenmann.ch/#Leistung,Frakturen,idB10Knirschen). Höchste Bruchgefahr besteht bei einem knirschenden, muskulösen Vieleser (heavy biter) mit abradierten, kurzen Zähnen. Entsprechend muss man die Kompositbrücken mit bis zu drei Drähten (oder Glasfaserbündeln) verstärken. Schwache Kräfte findet man im Senilium, bei Prothesenträgern, bei fortgeschrittener Parodontitis und in der Unterkieferfront. Sind dazu noch lange klinische Kronen vorhanden, braucht es in diesen Fällen gar keine Verstärkung.

Bauanleitungen

Fall 1:

Stark belastete Seitenzahnbrücke

Patient, 55-jährig, Raucher und kariesinaktiv. Die Lücke bei Zahn 24 stört ihn bei der Arbeitssuche. Er kann maximal 500 CHF bezahlen. Arbeitszeit: 90 Minuten.

1. Auflager präparieren und Drähte biegen (Abb. 1)

Die Auflager sollen nicht parallel sein, 3–5 mm lang, 1,5 mm breit und 1–3 mm tief, je nach dem Antagonisten (gekippter Molar? Zahnücke?). Die Approximalwände anfrischen und mit Mikroretentionen versehen. Dies geschieht ohne Anästhesie, damit man allenfalls schmerzhaftes Dentin schonen kann. Draht: remaloy®-Stangendraht, rund, hart, Ø 1,3 mm (DENTAURUM, Schweiz). Der Draht wird wie eine Hängebrücke gebogen. Bei einem nur 2 mm langen Auflager (z.B. um schmerzhaftes Dentin zu schonen) sollen Kerben am Drahtende angebracht werden (wie in Abb. 14).

2. Drähte einpolymerisieren (Abb. 2)

Schmelz und Dentin adhäsiv vorbereiten, dann die Auflager und approximalen Wände mit transparentem Komposit beschichten. Die Drähte in die Auflager eindrücken, das herausquellende Komposit nachmodellieren und dann aus verschiedenen Winkeln polymerisieren.

3. Barren herstellen (Abb. 3)

Der Barren wird mit klebrigem Komposit (wie Tetric, Ivoclar Vivadent, Liechtenstein) modelliert. Er umfasst beide Drähte, lässt aber rundum 1–2 mm Platz für die Deckschicht. Die Interdentalräume werden mit einer Sonde modelliert. Nach der Polymerisation müssen allfällige okklusale Kontakte entfernt werden. Evtl. bemerkt man jetzt einen elongierten Antagonisten, der 1–2 mm gekürzt werden soll.

4. Zwischenglied herstellen (Abb. 4)

Der Barren wird rundum mit schnitzbarem, schmelz- und dentin-farbenem Komposit bedeckt (wie EvoCeram, Ivoclar Vivadent, Liechtenstein). Es soll im OK die Gingiva leicht berühren, im UK aber einen Millimeter Abstand von ihr einhalten. Das Zwischenglied soll schlanker sein als die Pfeilerzähne. Der Patient kann die Okklusion durch Zubeißen vorformen. Dazu werden vorgängig die Antagonisten mit einer Separierflüssigkeit bestrichen (z.B. Distelöl). Die Einbissspuren, Überschüsse, Abflussrillen usw. werden ausmodelliert. Die Polymerisation erfolgt bei geschlossener Okklusion.

5. Einschleifen (Abb. 5)

Die Zentrik wird so eingeschleift, dass sie auf oder zwischen den Drähten liegt. Die Arbeitsflächen werden durch Abflussrillen zu dünnen Linien reduziert. Die Balanceflächen

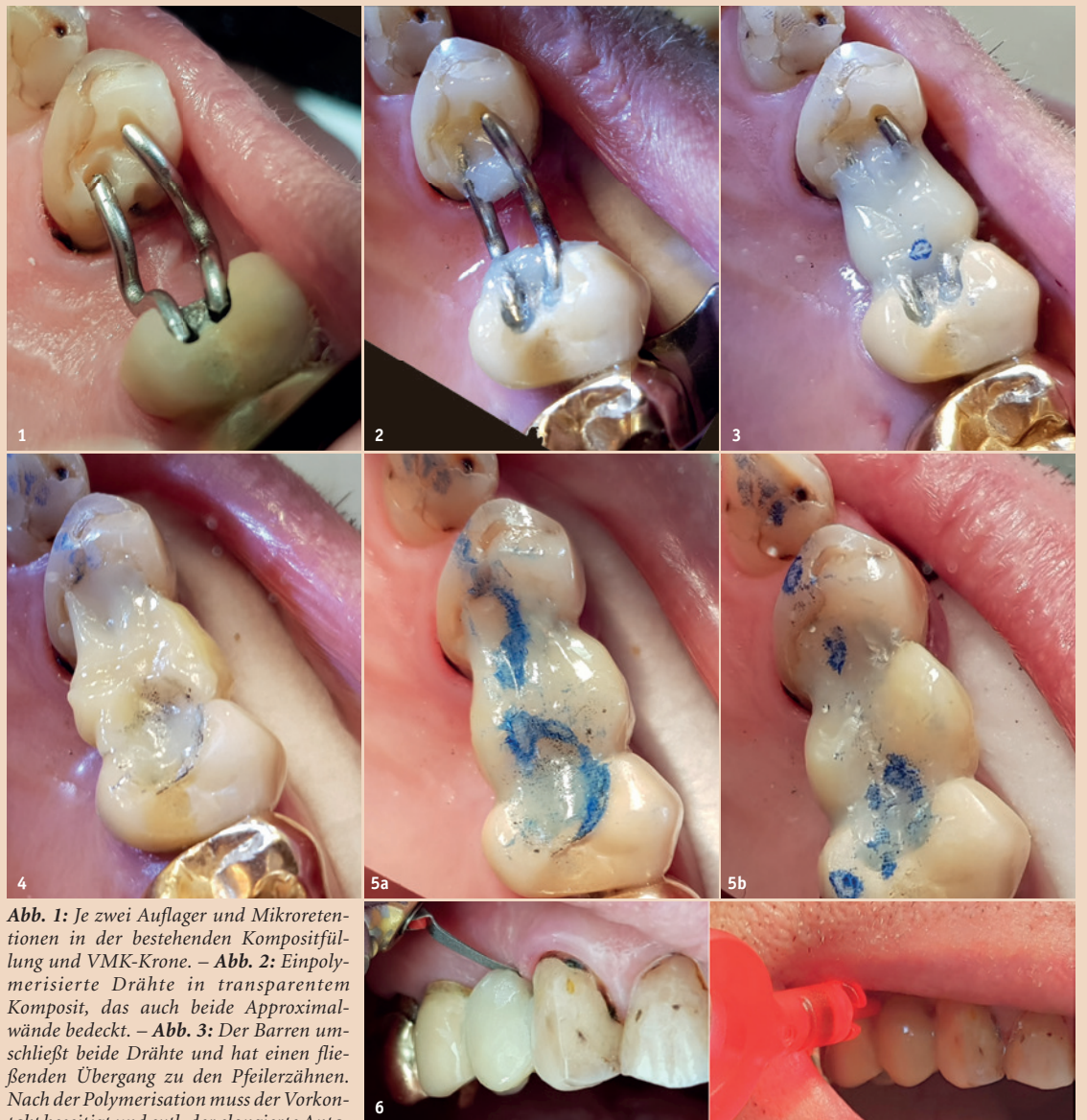

Abb. 1: Je zwei Auflager und Mikroretentionen in der bestehenden Kompositfüllung und VMK-Krone. – **Abb. 2:** Einpolymerisierte Drähte in transparentem Komposit, das auch beide Approximalwände bedeckt. – **Abb. 3:** Der Barren umschließt beide Drähte und hat einen fließenden Übergang zu den Pfeilerzähnen. Nach der Polymerisation muss der Vorkontakt beseitigt und evtl. der elongierte Antagonist gekürzt werden. – **Abb. 4:** Das noch weiche Zwischenglied mit Einbissspuren. Sie werden vor der Polymerisation ausmodelliert. Das Distelöl perlt ab und lässt sich wegblasen. – **Abb. 5a und 5b:** Das Zwischenglied vor und nach dem Einschleifen. Beachten Sie die Größe (schlanker als der ursprüngliche Zahn), die Zentrik (nicht weit außerhalb der Drähte), die Abflussrillen und die freie Vorgleitbahn. – **Abb. 6:** Gewährleistung der Hygienefähigkeit für die Zahnseite (über dem Zwischenglied) und für die Interdentalraumbürste.

werden ganz entfernt. Die Vorgleitbahnen müssen horizontal verlaufen.

6. Hygienefähigkeit herstellen (Abb. 6)

Die Interdentalräume werden hygienefähig gemacht. Dem Patienten wird die Interdentalraumbürste instruiert.

Fall 2: Stark belastete eingliedrige Frontbrücke

Patient 75-jährig, kräftige Statur, flach abradierete, kurze Kronen. Die kleinen Zähne bieten zu wenig Retention für eine konventionelle Brücke, und auch finanzielle Aspekte sprachen für die direkte Kompositbrücke. Die Brücke ist mit everStick C&B (Henry Schein, Deutschland) verstärkt. Beachten Sie die sehr sorgfältige Isolation der Zähne mit Kofferdam und Teflonband (**Abb. 7–9**) und die Ästhetik (**Abb. 10**), die den Patienten mehr als zufriedenstellt. Arbeitszeit: 90 Minuten.

Die ausführende Zahnärztin hat bei diesem Patienten vorgängig eine direkte Bisshebung mit Komposit durchgeführt.

Fall 3: Stark belastete mehrgliedrige Frontbrücke

Patientin 79-jährig, kräftig, im OK nur noch 321+1 vorhanden. Der obere Draht wurde links bei 54- und rechts bei -234 aufgelegt (**Abb. 11**).

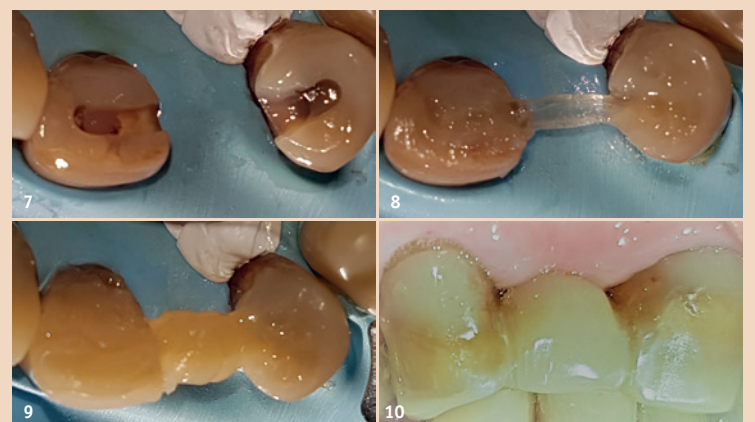


Abb. 7: Breite, lange Auflager in bestehenden Kompositfüllungen. – **Abb. 8:** everStick C&B einpolymerisiert. Bei Seitenzähnen haben zwei Glasfaserbündel Platz und es werden 1–2 kurze Stücke quer darübergelegt. – **Abb. 9:** Barren. – **Abb. 10:** Zwischenglied fertig.

Die vier Zwischenglieder (**Abb. 12**) wurden in einem Stück aus einem auf einer Glasplatte vorbereiteten Kompositstrang hergestellt. Arbeitszeit: ca. drei Stunden in zwei Sitzungen.

Die Brücke wurde 2013 hergestellt. Die Patientin ist mittlerweile 85 und die Brücke immer noch intakt.

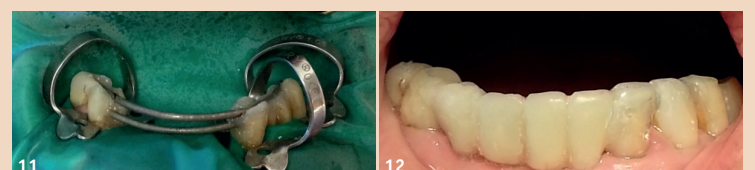

Abb. 11: UK-Frontlücke mit starker Belastung. **Abb. 12:** Die Patientin ist mit der Ästhetik voll zufrieden.

Fall 4:

Stark belasteter Seitenzahnflieger

Patient 75-jährig, kräftige Statur, leichte Demenz, mit verkürzten Zahnreihen (**Abb. 13**). Der Zahn 33 ist wegen Parodontitis stark gelockert. Die Drahtverstärkung hat Kerben zur besseren Verankerung in den Pfeilerzähnen 34 und 35. Das Komposit wird durch die Mikroretentionen

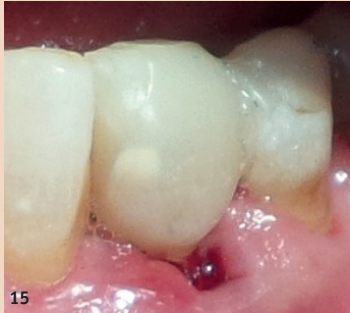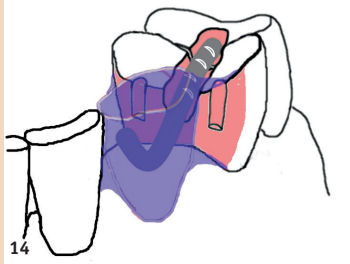
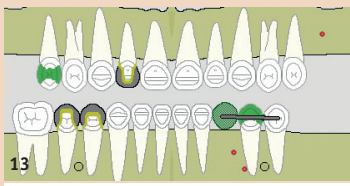


Abb. 13: Hohe Kaukraft wegen verkürzten Zahnreihen. – Abb. 14: Gebogener und eingekerbter Draht, Mikroretentionen, Verankerung auf zwei Zähnen. – Abb. 15: Kompositflieger - (3)45 über der Extraktionswunde.

nen und die Drahtbiegungen retiniert (Abb. 14). Das gingivale Auflager (Abb. 15) kann erst nach der Wundheilung definitiv modelliert werden. Arbeitszeit: 70 Minuten.

Die Drahtverstärkung ist zugleich eine parodontale Schienung der beiden Prämolaren -45 und verhindert zusätzlich die Food Impaction zwischen ihnen.

Fall 5:
Schwach belasteter Frontzahnflieger
Patient 49-jährig, Raucher, schwere Parodontitis trotz Behandlung bei einem Parodontologen. Der Zahn 12 ist lose und stört (Abb. 16). Die Drahtklammerprothese und Restbeziehung erlauben keine großen Kaukräfte. Zudem bieten die langen klinischen Kronen große Klebeflächen. Nach der Exzision

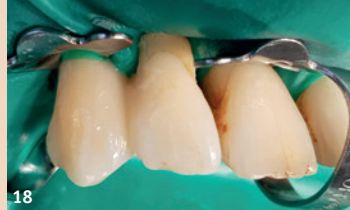
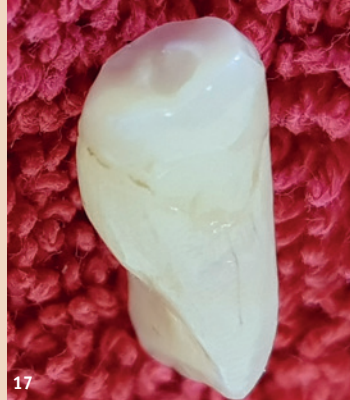
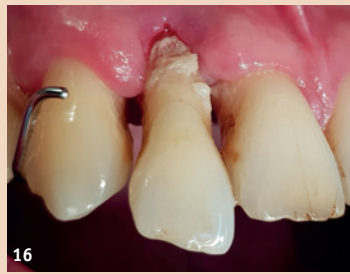Abb. 16: Parodontal zerstörter Zahn 12. – Abb. 17: Wurzelkanal ausgebohrt und mit einem Flowable gefüllt. – Abb. 18: Natürlicher Zahn als Flieger.

wurde die Wurzel amputiert und der Wurzelkanal verschlossen (Abb. 17). Unter Kofferdam wurde das Zahnfragment am Zahn 13 befestigt (Abb. 18). Nach Entfernen des Kofferdams wurde der Zahn eingeschliffen und dem Wundrand angepasst. Arbeitszeit: 90 Minuten.

Den natürlichen Zahn als Flieger zu verwenden ist ein finanzieller, ästhetischer und psychologischer Vorteil. Der Flieger ist zweifach erweiterbar: Bei einer Lockerung von 31 oder 11 kann er an 11 geschient und bei Ausfall von 11 kann er zu einer Brücke 3(21)+1 erweitert werden. In beiden Fällen kann nachträglich ein Verstärkungsdraht eingelegt werden.

Entwicklung, Übung und Nachfrage-Boom

1994 hat der Autor die erste Kompositbrücke hergestellt – ohne jede Verstärkung. Der Patient war 60 Jahre alt, und die Brücke hielt, bis er mit 82 Jahren starb (Abb. 19). Eine der folgenden Brücken brach jedoch nach einem Biss auf etwas Hartes vom Pfeiler ab. Deshalb wurden die Brücken ab 1998 mit Twistflex-Draht verstärkt (Ø 0,45 mm, flexibel). Ein

- besser als Sandstrahlen das Losreißen des Komposits vom Draht.
- 2. Über dem Draht entsteht mehr Platz für das Komposit.
- 3. Ein durchhängender Draht verbiegt sich bei Belastung weniger als ein gerader Draht.

Nun brach das Komposit nur noch, wenn es weit neben dem Draht belastet wurde. Deshalb baut der Autor seit 2012 wenn

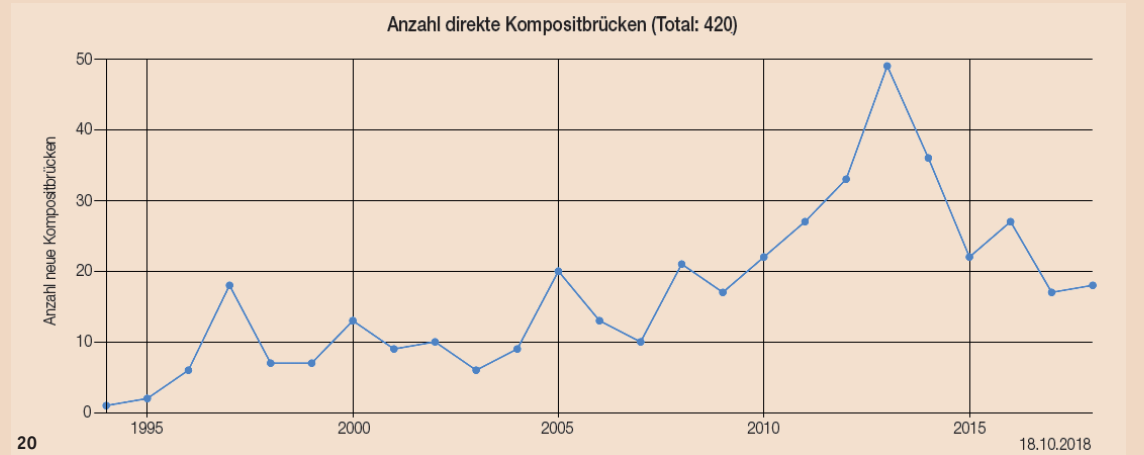
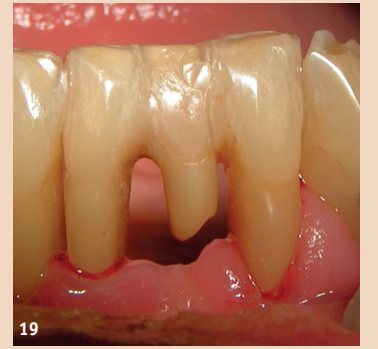


Abb. 19: Die erste direkte Kompositbrücke, hergestellt 1994 (für 310 CHF) mit Tetric und unter Verwendung des extrahierten Zahns, ohne Verstärkung, fotografiert 2010, im Einsatz bis ans Lebensende 2016. Der Patient wollte nie etwas daran ändern. Diese Preis-Leistung ist unschlagbar. – Abb. 20: Über zehn Jahre Entwicklung und Übung führten ab 2010 zu einem Nachfrage-Boom im Patientenstamm des Autors.

solcher brach jedoch schon nach wenigen Jahren ohne besonderes Ereignis entzwei. Deshalb wurde ab 2003 der äußerst starke Stangendraht remalloy® verwendet (Ø 1,5 mm, federhart, sandgestrahlt). Doch löste sich einmal ein Zwischenglied von beiden Pfeilern und drehte am Draht wie an einer Turnstange hin und her. In anderen Fällen entstanden Kompositabsplitterungen über dem Draht, der wegen seiner Größe oft nur dünn bedeckt werden konnte. Deshalb wurde ab 2008 ein dünnerer remalloy®-Draht verwendet (Ø 1,3 mm) und wie eine Hängebrücke gebogen. Die Biegungen haben drei Vorteile:

- 1. Sandstrahlen wird überflüssig, denn die Biegungen verhindern

immer möglich zwei (bis drei, siehe oben) Drähte ein. Die Erfolge führten zu einem Nachfrage-Boom (Abb. 20). Nun konnten bis zu 1,5 cm lange Spannweiten überbrückt (Abb. 11) und mehrere Schaltsattel-Teilprothesen durch direkte Kompositbrücken ersetzt werden. Für kurze Spannweiten bis zu einer Molarenbreite genügt ein dünnerer Draht (Ø 1,2 mm). Er ist leichter zu biegen.

Verdankung

Die Kompositbrücke mit Glasfaserverstärkung (Fall 2) hat Frau Dr. med. dent. Stefanie Hirt hergestellt (Schwarzenburg, Schweiz, www.drhirt.ch). Ich danke ihr herzlich für die Bilder. [D](#)

Kontakt



Dr. med. dent.
Walter Weilenmann



Zentralstr. 4
8623 Wetzikon
Schweiz
Tel.: +41 44 9303303
w.weilenmann@hispeed.ch
www.zahnarztweilenmann.ch

ANZEIGE

Ordinationsneu-, um- und ausbau
 Von A bis Z alles bequem ...
 ... aus österreichischer Hand ISG Dental GmbH
 zentrale@isg-gmbh.at | www.isg-gmbh.at | +43 1 869 32 20



... auf der Suche nach dem Besten
 mehr dazu auf Seite 12