Sofortimplantation und digitaler Workflow

Dr. Stefan Scherg

Die Konzepte für Sofortimplantationen mit oder ohne Sofortversorgung sind inzwischen wissenschaftlich fundiert und gut in der implantologischen Praxis integriert. Für die Sofortimplantation ist es auf der einen Seite wichtig, die biologischen Strukturen der Alveole um das Implantat herum zu stabilisieren, damit langfristig der Erhalt und der Erfolg gewährleistet werden.[28–30,79] Auf der anderen Seite soll, um die Fixtur sofort versorgen zu können und die Extraktionsalveole zusätzlich zu stützen, eine möglichst hohe Primärstabilität erzielt werden.[80] Folgender Fachbeitrag beschreibt anhand eines Fallbeispiels das Vorgehen und die Vorteile einer Sofortimplantation mithilfe des digitalen Workflows.

Eigenschaften

Das hier vorgestellte Implantatsystem (NobelActive) ist vor zehn Jahren in den Markt eingeführt worden und verfügt über eine entsprechend gute wissenschaftliche und klinische Dokumentation.[75–78] Der sich erweiternde, wurzelförmige Implantatkörper des Systems verhält sich im koronalen Drittel wie ein Osteotom, und das doppelläufige Kompressionsgewinde mit den apikal weit ausladenden Gewindeflanken zur Spitze hin verdichtet durch eine minimale Osteotomie den Knochen, sodass selbst in ungünstigen Knochensituationen und nach mehrfachen Korrekturen der Implantatposition die Primärstabilität erreicht werden kann.[10] Diese Funktionen helfen, um in anspruchsvollen Situationen eine hohe Primärstabilität zu erreichen, und ermöglichen die Sofortimplantation und Immediate Function.[1,3,6–12,15,17] In einem Modellversuch konnte nachgewiesen werden, dass mit dem hier beschriebenen Implantat ein im Vergleich zu Implantaten anderer Premiumhersteller höheres Eindrehmoment erzielt werden kann.[38]

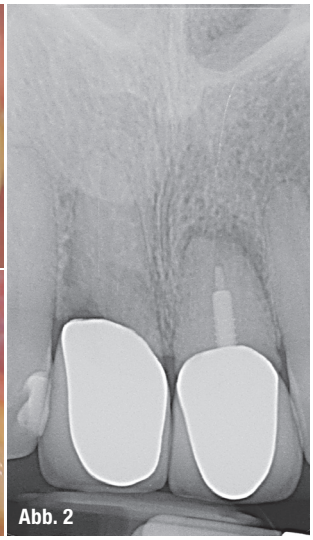

Abb. 1a und b: Ausgangssituation der nicht erhaltungswürdigen Zähne 11 und 21. **Abb. 2:** Röntgenbild von 11 und 21.

Dank Kammern für das Rückwärtsschneiden mit apikalen Bohrschneiden können erfahrene Anwender die Implantatposition während des Einsetzens anpassen, um eine optimale Ausrichtung der prothetischen Versorgung zu erzielen, insbesondere in Extraktionsalveolen.[10]

Das hier beschriebene Implantat verfügt über eine oxidierte TiUnite-Oberfläche. Es bewahrt hohe Stabilität während der Einheilung durch schnelle Knochenbildung und fördert den langfristigen Erfolg.[20] Des Weiteren zeichnen sich die Implantate durch ein leicht marginales Knochenremodeling während der Einheilungsphase aus, gefolgt von zunehmendem oder stabilem Knochenniveau.[1,3,4,8,11,13,14]

Das Implantat verfügt über eine Innenkonusverbindung und ein integriertes Platform Switching für eine verbesserte Weichgewebsanlagerung, das durch den inversen Konusverlauf im Schulterbereich verstärkt wird.[21–24] Das verhindert einen zu starken Druck auf die verbleibende Knochenstruktur und optimiert das Knochen- und Weichgewebsvolumen für eine natürlich aussehende Ästhetik.[8,14,25–27] Die konische Innenverbindung mit Sechskant bietet eine hohe Passgenauigkeit und mechanische Festigkeit. Zudem konnte in einem In-vitro-Vergleich

dem Implantat mit der konischen Implantat-Abutment-Verbindung, gegenüber Systemen mit einer Flat-to-flat-Verbindung, unter Belastung eine geringere bakterielle Besiedelung des Interfacebereichs nachgewiesen werden.[31]

Studien mit den hier beschriebenen Implantaten für die Sofortbelastung zeigen einen insgesamt signifikanten Anstieg im Papillenindex ($P<0{,}001$; Wilcoxon-Signed-Rank-Test) – von der Implantatinsertion bis zur Kontrolluntersuchung nach drei Jahren.[1,3,11]

Langzeitergebnisse

Das Implantat erzielt eine hohe Primärstabilität bei allen Knochenqualitäten sowie eine hohe Gesamtüberlebensrate (CSR, Cumulative Survival Rate) von 95,7 bis 100 Prozent nach zwei bis fünf Jahren in verschiedenen klinischen Situationen und bei der Sofortbelastung.[1,3,5–8,11,12,15–17,19]

Neben der inzwischen umfangreichen wissenschaftlichen Begleitung fällt die Beurteilung dieses Implantats nach über zehn Jahren Anwendung vor allem durch die Praktikabilität im Praxisalltag positiv auf. Es steht mit diesem System ohne weitere Instrumente die komplette Prothetik der konischen Implantat-Abutment-Verbindungen zur Verfügung. Ob Einzelzahn-, mehrgliedrige Versorgungen oder Konzepte für den zahnlosen Kiefer, ob Ober- oder Unterkiefer oder digitale Planungssoftware, alle Indikationen sind mit diesem Implantat sicher beherrschbar. Das Indikationsspektrum des hier vorgestellten Implantats umfasst damit vor allem folgende Fälle:

- Primärstabilität zur gleichzeitigen Augmentation und Implantation[47,48,54–59,65–71,81]
- Sofortimplantation und Sofortversorgung im Frontzahnbereich[43–46,49–53,60–64,72]
- Sofortimplantation zur Vermeidung von Augmentationen im Seitenzahnbereich[73]
- All-on-4 Konzept[20,32–37,39–42]
- Sofortimplantation und digitaler Workflow

Digitaler Workflow

Anhand eines Fallbeispiels sollen das Vorgehen und die Vorteile in der Umsetzung des digitalen Workflows diskutiert werden: Durch die Integration des Systems in die digitale Planungsplattform (DTX Studio bzw. NobelClinician) können auch die Prozessabläufe zur Ausnutzung der Vorteile des digitalen Workflows umgesetzt werden. Um Behandlungen mittels digitaler Techniken zu vereinfachen, beruhen viele Konzepte auf Sofortimplantation mit Sofortversorgung, was als Grundlage eine verlässliche und gut prognostizierbare Primärstabilität des Implantats voraussetzt. Aus Sicht der Patienten ist nachvollziehbar, dass dieser Weg favorisiert wird, um die Anzahl und den Umfang von operativen Maßnahmen zu reduzieren.

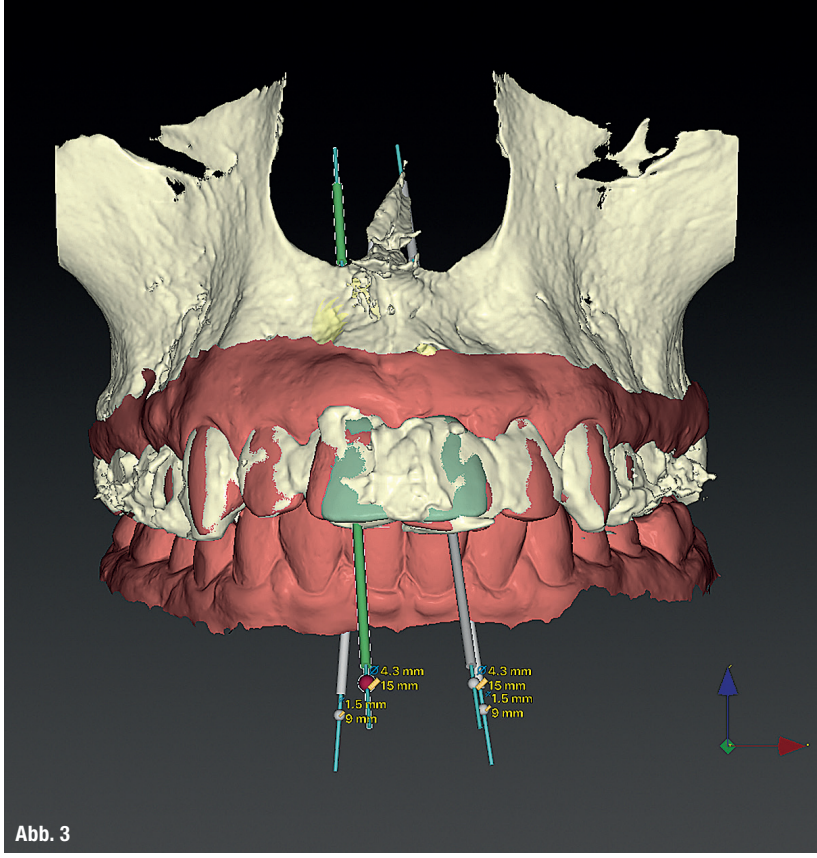

Abb. 3: 3D-generiertes Bild aus der Planungssoftware NobelClinician.

Mit der DVT-Technik in Kombination mit intraoralem Scanning ist es möglich, vorab eine provisorische Versorgung herzustellen, welche operativ nur noch mit wenigen Arbeitsschritten angepasst werden muss. Alternativ ist es auch möglich, eine Modellsituation per Laborscanning zu digitalisieren und dann den gleichen Prozessweg zu bestreiten. Bei beiden Wegen sind der zeitliche und materielle Aufwand zur Planung überschaubar.

Als Behandlung am Patienten ist entweder der intraorale Scan der Ausgangssituation notwendig oder eine analoge Situationsabformung. Ob die zu behandelnden Zähne noch vorhanden sind oder es sich bereits um eine Lücke bzw. ein Freiende handelt, ist für das Verfahren unerheblich. Wurde über eine Abformung ein Modell hergestellt, muss dieses mit einem Laborscanner digitalisiert werden. Anschließend können die beiden Datensätze (DVT und Patientenscan) mittels der hier verwendeten Planungssoftware eingelesen und gematched werden. Damit steht in der intuitiv zu bedienenden Software der Patientenfall als berechnetes dreidimensionales Modell oder in Schnitten der Realsituation zur Verfügung. Die Neuerung besteht darin, dass die Software nach Markierung eigenständig fehlende oder zu ersetzende Zähne einfügt. Diese farblich anders dargestellten Zähne können per Mausklick in Größe, Form und Stellung angepasst werden. Hier ist auch die Planung mit Implantaten von Fremdherstellern möglich. Am Ende der Planung kann dann die individuell veränderbare chirurgische Schablone zur positionsgenauen Implantatinsertion bestellt werden. Zusätzlich kann die prothetische Planung als digitaler Datensatz zu einem Partnerlabor versendet werden. In der Laborsoftware (DTX Studio) wird daraus ein Kunststoffprovisorium generiert (CAD), das entweder

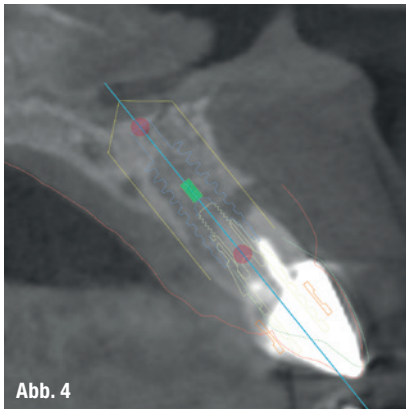

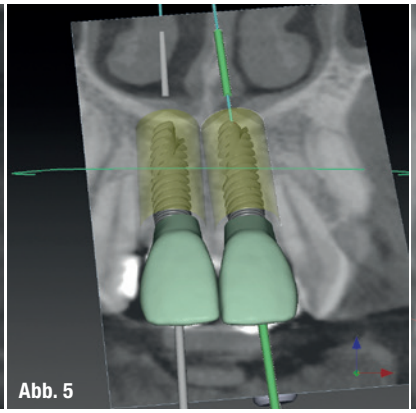

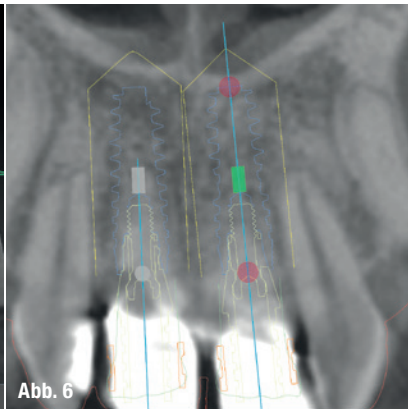

Abb. 4: Ausschnitt aus dem DVT mit fehlender bukkaler knöcherner Wand an 21. **Abb. 5:** Von der Software berechnete prothetische Kronen (grün). **Abb. 6:** Virtuelle Planung der Implantate mit Abutments zur vertikalen Positionierung.

per 3D-Druck oder CAM-Verfahren im Labor oder in einem Fräszentrum hergestellt wird (TempShell). Da dieses Provisorium für eine Sofortbelastung spannungsfrei an das zu inserierende Implantat über ein provisorisches Abutment (Temporary Snap Abutment) im Mund angepasst werden muss, berechnet die Software automatisch „Flügel" am Provisorium zur Fixierung an den Nachbarstrukturen.

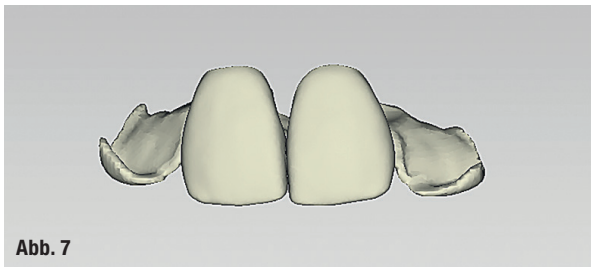

Abb. 7: Durch die DTX Studio-Software generiertes Provisorium. **Abb. 8:** CAD/CAM-gefertigtes Provisorium ohne vorherigen Abdruck. **Abb. 9:** Provisorium mit „Flügeln" (TempShell).

Patientenfall

Der hier dargestellte Patientenfall zeigt die geplante Ausgangssituation mit zwei nicht erhaltungswürdigen Zähnen 11 und 21, die entsprechend der beschriebenen Vorplanung mit zwei Implantaten primärstabil versorgt werden konnten. Neben augmentativen knöchernen GBR-Maßnahmen wurde auch die Weichgewebssituation in diesem Eingriff durch ein Bindegewebstransplantat optimiert. Das zuvor über den digitalen Planungsweg CAD/CAM-hergestellte Kunststoffprovisorium konnte mittels der „Flügel" an die temporären Abutments adaptiert werden. Am Ende wurden die Fixierungshilfen abgetrennt.

Bei Fällen mit weniger begleitenden Maßnahmen im Bereich des Hart- und Weichgewebes besteht auch die Möglichkeit, bereits intraoperativ die Position der Implantate analog mit fixierten Abformpfosten oder digital mittels Scanning zu übertragen. Damit steht bereits zum Zeitpunkt der finalen Versorgung die definitive Prothetik zur Verfügung.

Bei dieser Patientin konnte nach der entsprechenden Einheilzeit aus dem gesamten prothetischen Portfolio von zementierten und verschraubten Lösungen ausgewählt werden. Es besteht die Möglichkeit der klassischen Abformung und Herstellung von individuellen Abformpfosten, um die geschaffene Weichgewebssituation auch übertragen zu können.

Damit der digitale Weg konsequent weitergeführt werden kann, wird der Bereich um die Fixturen mit entsprechend eingebrachten Scanbodies auf den Implantaten gescannt und nur dieser Ausschnitt in den vorab gescannten Kiefer eingelagert, sodass sich durch das zügige Vorgehen auch das geschaffene Emergenzprofil nicht verändern kann.

Aufgrund der Möglichkeit, den prothetischen Schraubenkanal gegenüber der Implantatachse um bis zu

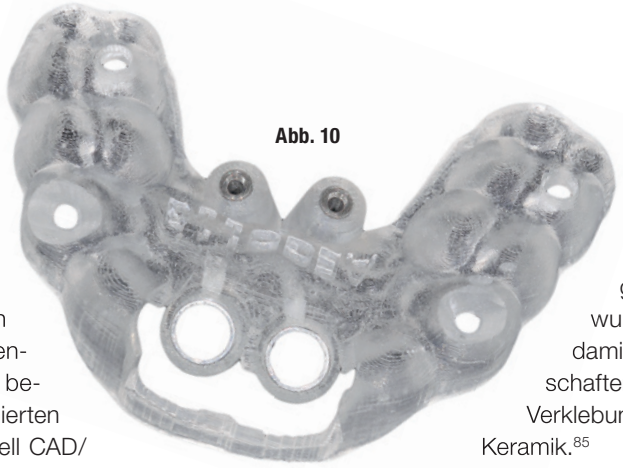

Abb. 10

25 Grad zu neigen, zur Vermeidung einer zementinduzierten Periimplantitis, werden verschraubte Einzelkronen als definitive Versorgung verwendet.[86–92] Die ASC-Abutments bestehen aus einem konfektionierten Titaninsert und einem individuell CAD/CAM-designten und -hergestellten Zirkonabutment, das vom Zahntechniker direkt als Cutback im vestibulären Bereich verblendet oder mit einer Lithiumdisilikatkrone adhäsiv versorgt werden kann. Beim Einbringen im Mund wird das Insert durch das Anziehen der Befestigungsschraube ohne zusätzliche Verklebung durch die vorgegebene Passung mechanisch fest und exakt adaptiert, was in einem Vergleichstest auch bestätigt wurde.[84] Zudem entfallen damit die negativen Eigenschaften durch die sonst übliche Verklebung der Metallinserts in die Keramik.[85]

Zusammenfassung

Äußerten sich 20 Prozent der implantologisch tätigen Zahnärzte immer noch dahin gehend, dass sie die Sofortimplantation an sich für nicht wissenschaftlich belegt und nicht evidenzbasiert halten, so weisen die aktuellen

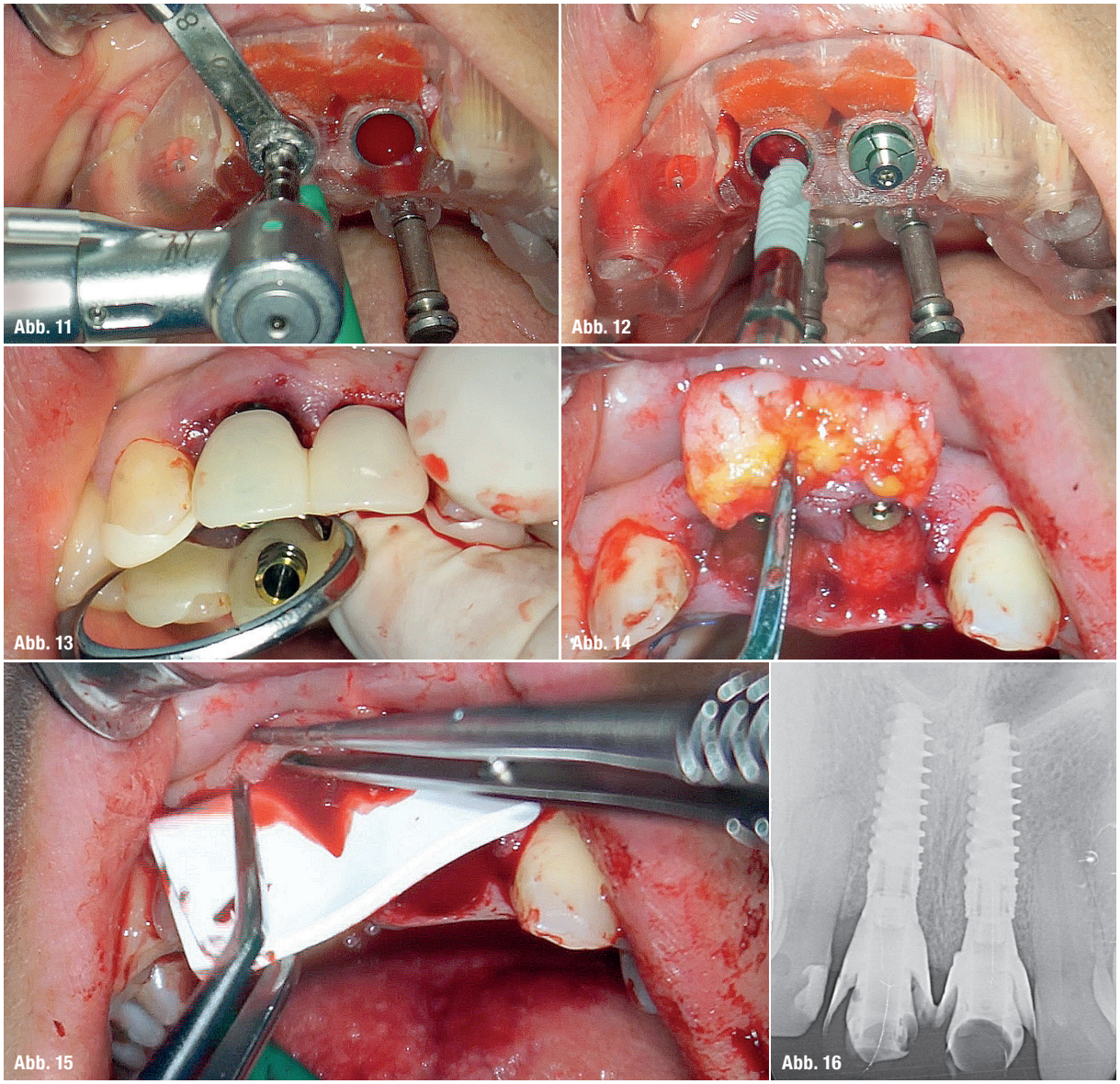

Abb. 10: OP-Schablone nach digitaler Planung. **Abb. 11:** Eingesetzte OP-Schablone und geführte Aufbereitung. **Abb. 12:** Einbringen des Implantats. **Abb. 13:** Intraoperative Anpassung des Provisoriums. **Abb. 14:** Entnommenes Bindegewebstransplantat. **Abb. 15:** Einbringen der Kollagenmembran zur Stabilisierung der bukkalen Wand. **Abb. 16:** Röntgenologisches Ergebnis nach Sofortimplantation und Anpassung des Provisoriums.

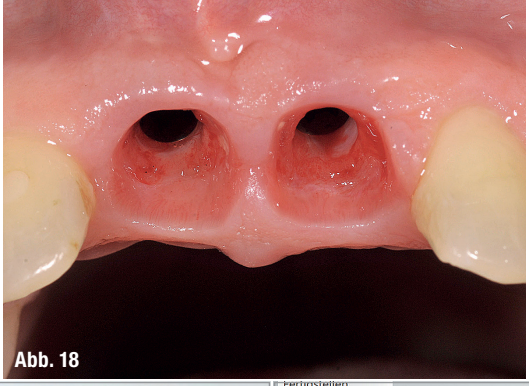

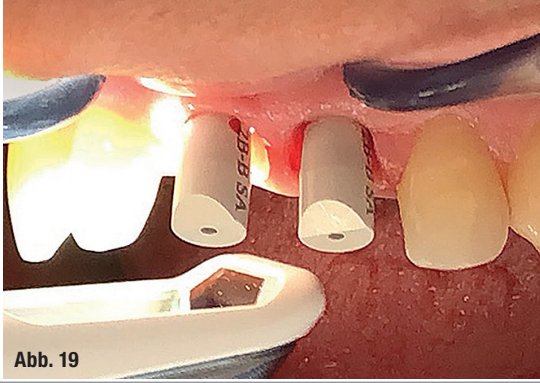

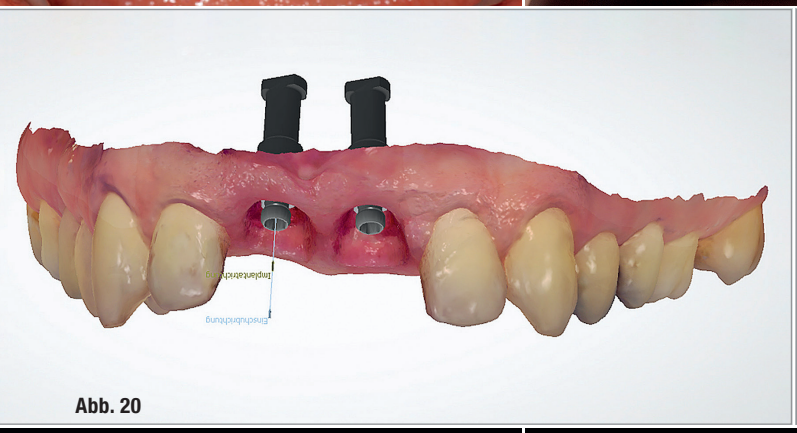

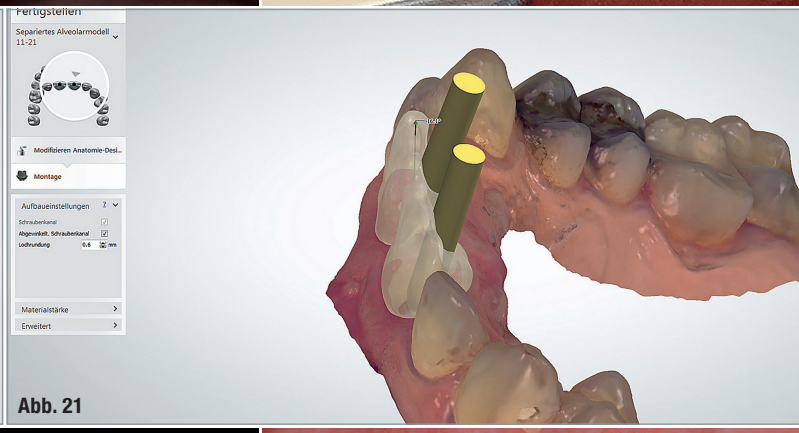

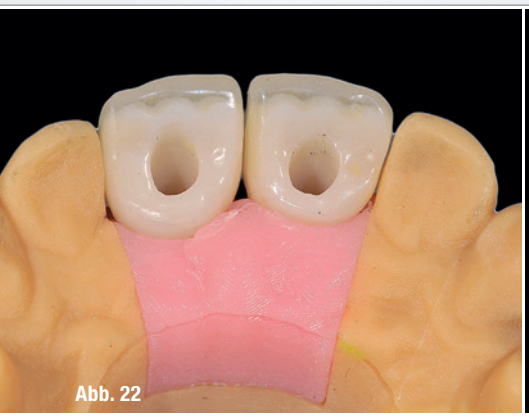

Abb. 17: Klinisches Ergebnis mit zusätzlichem knöchernen Aufbau und Weichgewebsvermehrung. **Abb. 18:** Abheilungsphase vier Monate postoperativ. **Abb. 19:** Digitale Abformung mit intraoralem Scanner. **Abb. 20:** Digitaler Scan mit Implantatposition und Emergenzprofil. **Abb. 21:** Konstruktion der beiden Kronen mit gewinkeltem Schraubenkanal. **Abb. 22:** Verschraubte Kronen auf gedrucktem Modell zur zahntechnischen Überprüfung. **Abb. 23:** Monolithische Zirkonkronen mit bukkalem Cut-back auf Metallinsert. **Abb. 24:** Final eingeschraubte Einzelkronen.

Daten, z. B. in einer Metaanalyse über 73 Studien, darauf hin, dass die Erfolgsquoten zwischen Sofortimplantationen und der Spätimplantation sich nicht signifikant unterscheiden.[78,82,83] Ein Mittel, um dieses Verfahren in der Praxis prognostizierbar einsetzen zu können, ist die Auswahl des geeigneten Implantatsystems und die Digitalisierung in der Diagnostik und Therapie.

Die Produktqualität des hier verwendeten Systems ermöglicht in Grenzsituationen ein sicheres Vorgehen. Dadurch, aber ebenso aufgrund der hohen Stückzahlen, in welchen es produziert wird, und die gute, über zehnjährige Erfahrung damit und wissenschaftliche Dokumentation über dieses System, ist ein betriebswirtschaftlich bedingter Systemwechsel hin zu vermeintlich preiswerteren Alternativen für unsere Praxis ausgeschlossen.

Durch DVT, Scanning, dreidimensionale Planung und CAD/CAM-hergestellte Provisorien sowie definitive Versorgungen entstehen Vorteile, die neben einer deutlichen Verkürzung der Behandlungsdauer und -sicherheit eine äußerst positive Wirkung auf die Reputation der Praxis darstellen. Für die Zukunft ist es wichtig, dass die Kompatibilität der Systeme untereinander besser wird, da nicht alle Hard- oder Software den aufgezeigten Weg unterstützen können.

Literatur

Infos zum Autor

Kontakt

Dr. Stefan Scherg
Am Steinlein 3
97753 Karlstadt
Tel.: 09353 6143
praxis@zahnarzt-scherg.de
www.zahnarzt-scherg.de

ZAHNÄRZTE LIEBEN ONLINE.

WWW.ZWP-ONLINE.INFO

ZWP ONLINE

OEMUS MEDIA AG

Holbeinstraße 29 · 04229 Leipzig · Deutschland · Tel.: +49 341 48474-0 · info@oemus-media.de