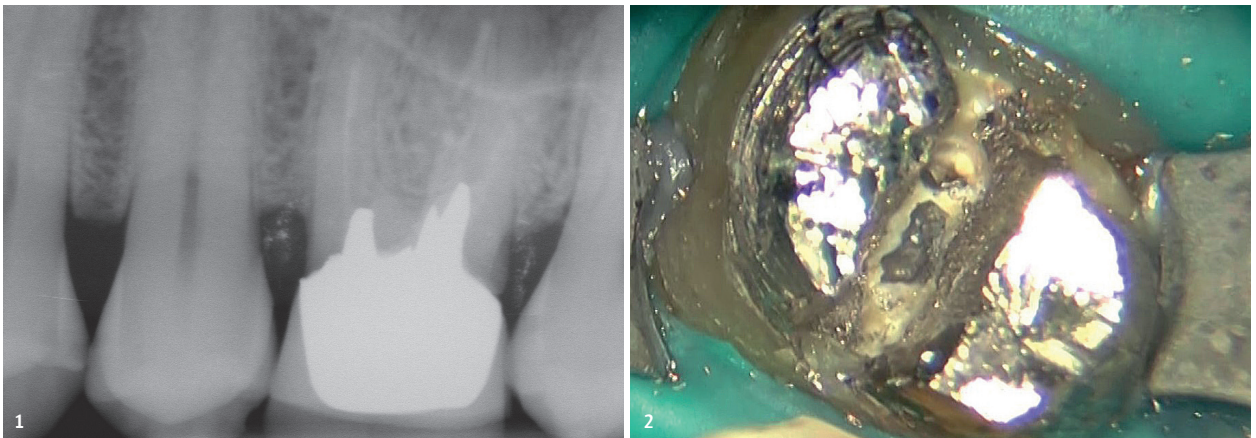


# Endodontischer Wiederaufbau

## bei außergewöhnlicher Anatomie

Die genaue Kenntnis der Kanalanatomie sollte die Ausgangsbasis einer endodontischen Behandlung sein. Schließlich können immer gewisse Variablen auftreten, die das Arbeiten im Kanalsystem erschweren.<sup>1</sup> Im beschriebenen Fall ist es die ungewöhnliche Anatomie eines primären Molaren im Oberkiefer, die ein ganz spezielles Instrumentarium erfordert.

**Autor:** Dr. Alessandro Fava



**Abb. 1:** Präoperative Röntgenaufnahme. **Abb. 2:** Trennung des Metallstifts.

Ausgereifte Instrumenten- und Vergrößerungssysteme (Operationsmikroskop) helfen dem Endodontologen inzwischen sehr bei der Arbeit. Die klinische Erfahrung spielt jedoch nach wie vor eine fundamentale Rolle für eine erfolgreiche Behandlung.

### Fallstudie

Der 43-jährige männliche Patient erschien in der Praxis zum Entfernen einer einzementierten Prothese auf Zahn 26. Der Zahn war beim Kauen nicht symptomatisch und reagierte negativ auf den Perkussionstest. Auf einer

Röntgenaufnahme (Abb. 1), die einige Monate zuvor aufgenommen wurde, war jedoch eine unzureichende Wurzelkanalbehandlung deutlich erkennbar. Die Kanalfüllung war mangelhaft, da die korrekte Arbeitslänge nicht erreicht worden war und die Füllung keine Dreidimensionalität aufwies. Aus diesem Grund wurde entschieden, vor der erneuten prothetischen Versorgung des Zahns zunächst eine endodontische Revision durchzuführen. Die gesamte Behandlung wurde mithilfe eines Operationsmikroskops durchgeführt, um jede Phase der Arbeit mit der größtmöglichen Präzision kontrollieren zu können.

### Revision des Metallstifts

Nach hinreichender Isolierung des Zahnstumpfs nahmen wir die Entfernung des gegossenen Metallstifts vor. Dieser bestand aus drei Komponenten, die nur wenige Millimeter in das Innere der Kanäle hineinragten. Es war daher ausreichend, den Stift mit großer Vorsicht in zwei Teile zu splitten (Abb. 2), um diesen dann durch leichtes Rütteln über wenige Sekunden entfernen zu können. Anschließend wurde eine Paste aufgetragen (OraSeal Putty, Ultradent), um eine bessere Isolierung des Stumpfs zu erzielen und kleine Ungenauigkeiten in der Versiegelung durch den Kofferdam zu kompensieren.

un ka putt bar

Die neue **V-Taper2H**  
und ihre Helfer.

simply better endodontics™  
**SSWHITE**

**NEU!**  
ab 2019



Die neue V-Taper 2H von  
SSWhite in Kombination  
mit iScope von JADENT.  
So geht hochwertige  
Endodontie heute.

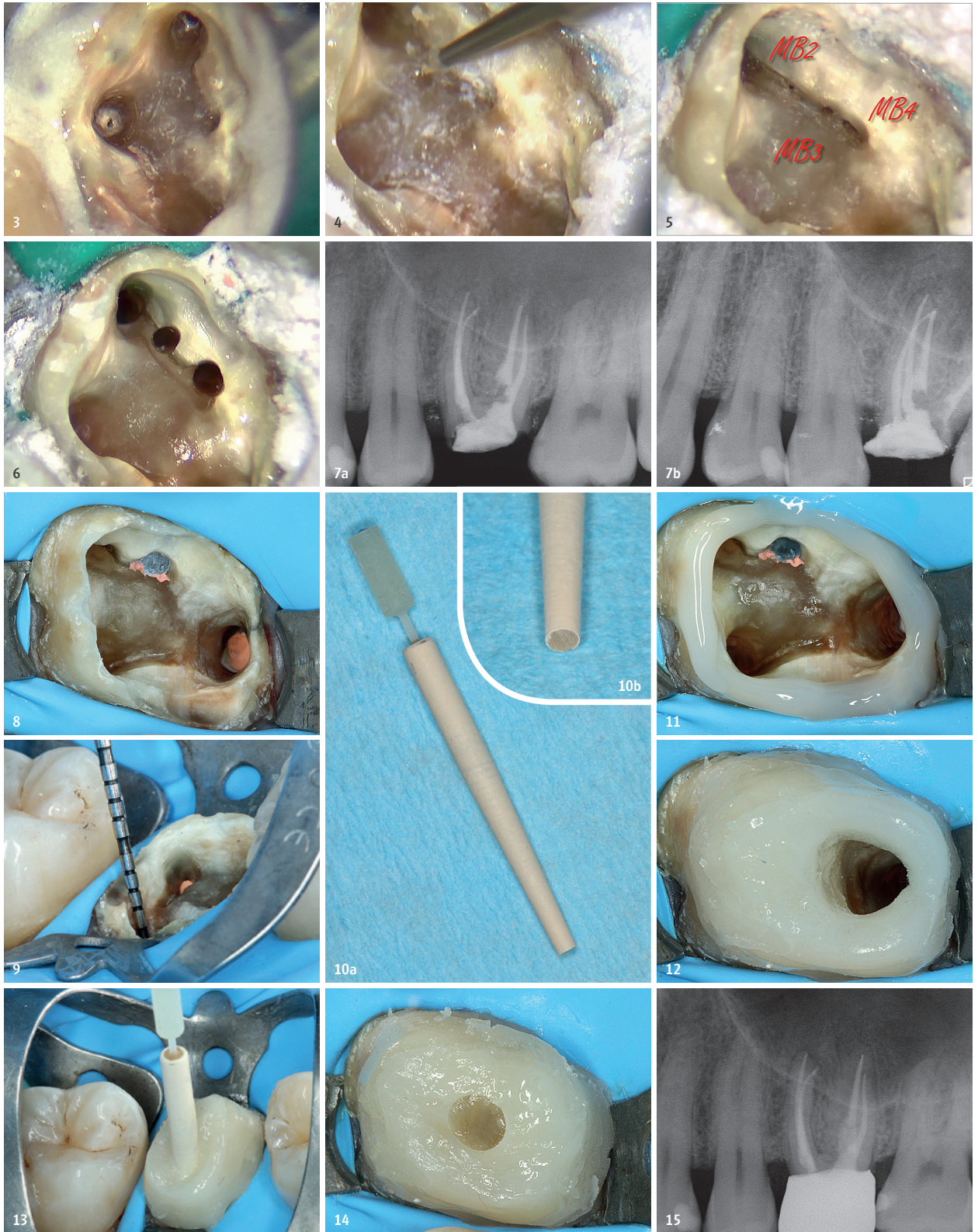
Der schnellste Weg zur  
V-Taper 2H von SSWhite:

JADENT GmbH  
Ulmer Straße 124  
73431 Aalen

Fon 0 73 61 / 37 98 - 0  
Fax 0 73 61 / 37 98 - 11  
info@jadent.de

[www.jadent.de](http://www.jadent.de)





**Abb. 3:** Gereinigter Pulpakammerboden. **Abb. 4:** Der HISML EndoTracer in Aktion entlang der Verbindungslinie. **Abb. 5:** Zusätzliche Öffnungen in der mesiovestibulären Wurzel. **Abb. 6:** Geformte und gereinigte mesiovestibuläre Kanäle. **Abb. 7a:** Postoperative Röntgenaufnahme. **Abb. 7b:** Postoperative Röntgenaufnahme, zweite Ansicht Halbwinkeltechnik in der horizontalen Ebene, um die komplexe Anatomie der mesiovestibulären Wurzel visuell darzustellen. **Abb. 8:** Gereinigtes und poliertes Dentin. **Abb. 9:** Tiefe der Präparation, Platz für den Stift im palatinalen Kanal. **Abb. 10:** DentinPost, Größe 110 mit speziell angepasstem, apikalem Teil zur besseren Anpassung. **Abb. 11:** Peripherer zentripetaler Aufbau. **Abb. 12:** Peripherer zentripetaler Aufbau, Platz für den Stift. **Abb. 13:** Einzementierung des Stifts. **Abb. 14:** Fertiger Aufbau. **Abb. 15:** Kontrollaufnahme nach Einzementierung der Krone.

### Auffinden aller Kanäle

Die neue Zugangskavität zum Kanalsystem wurde mit den Schallspitzen SF66 und SF68 (Komet Dental) bei einer niedrigen Leistungsstufe und unter Zufuhr von reichlich Kühlung neu definiert, wobei störende Faktoren entfernt wurden (Abb. 3). Danach fiel uns eine langgestreckte Verbindungslinie vom Eingang des mesiovestibulären Kanals in palatinaler Richtung auf. Daher begannen wir jetzt die Suche nach dem zweiten Kanal in der mesiovestibulären Wurzel.<sup>2-4</sup> Dank des EndoTracers (H1SML31.205.006, Komet Dental) mit langem Schaft (31 mm) wurde der Boden der Pulpakammer bei größtmöglicher Sicht auf der Suche nach einem möglichen zweiten Kanal in der mesiovestibulären (im Folgenden „MV“) Wurzel abgesucht (Abb. 4). Der EndoTracer wurde mit sanften Bewegungen bei niedriger Drehzahl (200–300/min) eingesetzt und folgte der Verbindungslinie, um Reste des organischen Materials zu entfernen. Dabei wurden drei weitere Eingänge entdeckt (MV2, MV3, MV4). Es lag also ein Molar mit ganz besonderer Anatomie vor (Abb. 5).

### Retreatment

Die Sondierung des Kanalsystems darf erst dann vorgenommen werden, wenn man sich sicher ist, dass die Pulpakammer gereinigt wurde. Die Kanäle mussten daher in einem weiteren Arbeitsschritt von den alten Gutta-percha- und Zementresten befreit werden. Dieser Vorgang konnte ideal mit Endo ReStart (Komet Dental) umgesetzt werden. Mit diesen beiden NiTi-Revisionsfeilen wurden die Rückstände mit wenigen bürstenden Bewegungen effektiv entfernt.

### Längenmessung und Gleitpfadherstellung

Anschließend wurden die Kanäle mit einer K-Feile in Größe 010 sondiert und die Arbeitslänge mithilfe des elektronischen EndoMotors mit integriertem Apexlocator (EndoPilot, Komet Dental) zum ersten Mal bestimmt. Mit dem PathGlider (Konizität .03, Größe 015, Komet Dental) wurde der mechanische Gleitpfad für die Kanäle MV, distalvestibulär (DV) und palatinal (P) geprüft. Diese Kanäle mussten nicht mechanisch aufgeweitet werden, da dies schon bei der vorherigen Behandlung geschehen war. Zu diesem Zeitpunkt wurde die richtige Arbeitslänge zum zweiten Mal kontrolliert, diesmal mit einer K-Feile 017. Dank der hohen Präzision des elektronischen

Lokators musste die Erstellung einer Röntgenaufnahme zur Kontrolle während des Eingriffs nicht vorgenommen werden.

### Wurzelkanalaufbereitung

Nach der Maßprüfung des Foramen apicale jedes einzelnen Kanals mit K-Feilen, welche stets mit dem EndoPilot verbunden waren, fand die formgebende Bearbeitung der Kanäle wie folgt statt: MV und DV mit der Feile F6 SkyTaper (Größe 030, Komet Dental), der P-Kanal mit der Feile F360 (Größe 045, Komet Dental). Dann wurde ein mögliches Zusammenlaufen der Kanäle der MV-Wurzel geprüft. Es stellte sich heraus, dass der Kanal MV2 nur wenige Millimeter vom Apex entfernt mit dem Haupt-MV-Kanal zusammenlief. Es wurde daher eine Erweiterung mit dem Opener (Konizität .08, Komet Dental) vorgenommen, gefolgt von der Feinbearbeitung mit der Feile F6 SkyTaper (Größe 025) bis zum Punkt des Zusammenlaufens. Die Öffnungen der Kanäle MV3 und MV4 schlossen sich schon nach einigen Millimetern zu einem einzigen Kanal zusammen, dessen Apex unabhängig von dem des Haupt-MV-Kanals war. Diesen Kanal bezeichnen wir von jetzt an als MV3. Auch in diesem Fall fand eine Aufweitung mit dem Opener (Konizität .08) statt, gefolgt von der Ausarbeitung des mechanischen Gleitpfads mit dem PathGlider (Konizität .03, Größe 015) und der Formgebung durch die Feile F6 SkyTaper (Größe 025; Abb. 6). Dank der außergewöhnlichen Zuverlässigkeit und Schneidkraft dieser Instrumente konnte das komplexe Wurzelsystem effektiv, sicher und schnell bearbeitet werden.

### Spülung

Alle Phasen der Bearbeitung wurden durch ausgiebiges Spülen mit Natriumhypochloritlösung (5%) ergänzt. Für die Aktivierung der Spülflüssigkeit wurde die Schallspitze SF65 (Komet Dental) eingesetzt. Sie initiiert Mikroströme und -bewegungen, um Bakterien, Pulpagewebsreste, lose Dentinspäne und Schmierschicht (Smearlayer) zu beseitigen. Auch EDTA (10%) wurde für eine Minute eingesetzt.

### Obturation


Nachdem wir uns von der vollständigen Trocknung der Kanäle überzeugt hatten, wurden diese mit Guttaperchaspitzen mit einer Konizität von .06 (MV, MV2 und DV) bzw. 04 (P), in Verbindung mit dem biokeramischen Zement

Die Basis für einen höchst stabilen Wurzelaufbau:

# CYTEC

100% MADE IN GERMANY.

NEU 1.0 mm Ø



OPTIMIERUNG SEIT ÜBER 20 JAHREN

JETZT TESTEN  
€ 19,95  
zzgl. MwSt. inkl.  
3 Wurzelstifte +  
3 Bohrer Ø 1.4

IN DER PRAXIS BEWÄHRT.  
WISSENSCHAFTLICH BELEGT.

Überlegene Biegefestigkeit  
+ Bruchresistenz

► Bereits bei Stiften mit Ø 1,0 mm:  
1770 MPa (IVW Kaiserslautern)

Einzigartige mikro-retentive  
Stiftoberfläche

► Sichere Adhäsion ohne  
Einsatz eines Silans



BioRoot RCS, gefüllt. Der Kanal MV3 wurde mit Guttapercha im Apex versiegelt, welches durch einen carrierbasierten Obturator (F360 Fill, Größe 030, Komet Dental) übertragen wurde.

**Prothetik**

Nun konnten wir die Rekonstruktion des Zahns vornehmen, jedoch nicht ohne vorher eine kariöse Läsion an der mesialen Wand des Zahns 27 zu behandeln. Hierfür nutzten wir den günstigen Zugang und konnten dabei mehr gesunde Zahnstruktur erhalten.

Die Rekonstruktion des prothetischen Pfeilers wurde eine Woche nach der endodontischen Behandlung durchgeführt. Der Boden der Pulpakammer wurde erneut sorgfältig von jeglichen Zement- und Guttapercharesten befreit (Abb. 8). Dabei haben sich Rosenbohrer aus Mischkeramik in verschiedenen Größen sowie der EndoTracer (H15ML31 in Größe 008 und 010) als unverzichtbar herausgestellt. Aufgrund des erheblichen Verlustes an verbleibender Zahnsubstanz wurde entschieden, einen Stift zu benutzen, um die Retention des Restaurationsmaterials zu verbessern. Platz für den Stift wurde mit Gates-Bohrern in der palatinalen Wurzel geschaffen (Abb. 9). Hierfür wurde ein DentinPost Coated (Größe 110, Komet Dental) gewählt, welcher

an seinem apikalen Ende leicht nachgearbeitet wurde, um die Anpassung am entsprechenden Platz zu verbessern (Abb. 10a und b).

Vor der adhäsiven Befestigung wurde das Dentin mit einem Glyzinstrahl gereinigt, um mögliche Reste plastifizierter endodontischer Materialien zu entfernen. Das restliche dentale Gewebe wurde dann mit einem selbstätzenden Adhäsivsystem konditioniert (Clearfil SE Bond, Kuraray). Wie immer wurde vor der Einzementierung des Stifts ein peripherer zentripetaler Aufbau geschaffen, um eine bessere Anpassung und eine optimale Polymerisierung des Materials auf den Restaurationsrändern zu erzielen; ein Bereich, der kritisch für die Haltbarkeit der adhäsiven Versiegelung ist. Darüber hinaus erlaubt es diese Technik, die Menge Zement, die für den Stift gebraucht wird, auf ein Minimum zu reduzieren.<sup>5</sup> Der Spielraum, der für das Einsetzen des Stifts notwendig ist, wurde frei gelassen. Auf den Stift wurde eine dünne Schicht polymerisierten Klebers aufgetragen (Abb. 11 und 12) Der Faserstift wurde dann mit einem dualen Zement einzementiert (Abb. 13 und 14).

Nach der prothetischen Präparation des Zahns wurde ein Kunststoffprovisorium angefertigt. 40 Tage später wurde ein präziser Abdruck genommen, um im Labor eine Zirkoniumkrone fertigen zu können, die dann mit einem selbst-

ätzenden Resin-Befestigungszement einzementiert wurde. Deren Passung wurde per Röntgenaufnahme kontrolliert (Abb. 15).

**Fazit**

Die grundlegende Phase in diesem klinischen Fall war die Neudefinition der Zugangskavität, durch die es ermöglicht wurde, das Design und die Geometrie der Pulpakammer wiederherzustellen. Das war unverzichtbar, um die Kanaleingänge finden zu können. In allen Revisionsfällen ist es unabdingbar, jede Art von Hindernis auf Niveau der Pulpakammer zu entfernen, bevor man auch nur ein einziges manuelles oder mechanisches Instrument in das Innere des Kanalsystems einführt. Diese Regel trifft übrigens auch auf zuvor unbehandelte Zähne zu. Endodontische Stifte, Füllungsreste, Guttapercha, endodontische Zemente, kariöses oder organisches Gewebe etc. werden mit großer Vorsicht beseitigt, um so einen „sauberen“ Zugang zu bekommen. Ebenso sind die Aufmerksamkeit des Operateurs und das Einhalten der Operationsprotokolle von strategischer Wichtigkeit, um eine maximale Resistenz und Retention des Kunststoffaufbaus zu garantieren, welcher die Grundlage unserer Prothese bildet.

ANZEIGE

© i|yabobolov/AdobeStock.com

**DESIGNPREIS**  
2019

Deutschlands schönste Zahnarztpraxis  
OEMUS MEDIA AG · WWW.DESIGNPREIS.ORG

**ZWP** ZAHNARZT  
WIRTSCHAFTS PRAXIS

**JETZT BEWERBEN**  
EINSENDESCHLUSS: 1.7.2019

OEMUS MEDIA AG  
Holbeinstraße 29 · 04229 Leipzig · Deutschland · Tel.: +49 341 48474-0 · info@oemus-media.de

**Dr. Alessandro Fava**  
[Infos zum Autor]

**Komet Dental**  
[Infos zum Unternehmen]


**Literatur**

**KONTAKT**

**Dr. Alessandro Fava**  
Studio Dentistico Conforti  
Via Spadolini 14  
43022 Monticelli Terme  
Italien

# 1. DEUTSCHER PRÄVENTIONSKONGRESS DER DGPZM

ONLINE-ANMELDUNG/  
KONGRESSPROGRAMM



[www.praeventionskongress.info](http://www.praeventionskongress.info)

17. und 18. Mai 2019  
Hilton Hotel Düsseldorf



## Thema:

Praxisorientierte Präventionskonzepte

## Wissenschaftliche Leitung:

Prof. Dr. Stefan Zimmer/Witten

## Organisation/Anmeldung:

OEMUS MEDIA AG  
Holbeinstraße 29 | 04229 Leipzig | Deutschland  
Tel.: +49 341 48474-308 | Fax: +49 341 48474-290  
[event@oemus-media.de](mailto:event@oemus-media.de) | [www.oemus.com](http://www.oemus.com)

## Veranstalter:



Faxantwort an **+49 341 48474-290**

Bitte senden Sie mir das Programm zum 1. Deutschen Präventionskongress der DGPZM zu.

\_\_\_\_\_  
Titel, Name, Vorname

\_\_\_\_\_  
E-Mail-Adresse (Für die digitale Zusendung des Programms.)

Stempel

ZMP - spezial 12/18