

Sportunfälle mit Zahnverletzungen treten im Kindes- und Jugendalter vermehrt auf. Sowohl Zahnfrakturen als auch Dislokationsverletzungen bedürfen einer genauen Befunderhebung, Diagnostik und Therapieplanung, um Spätfolgen zu vermeiden und rechtzeitig notwendige Therapieschritte einzuleiten. Regelmäßige Nachkontrollen und die Mitarbeit von jungen Patienten und Eltern spielen dabei eine entscheidende Rolle.



## Therapie einer lateralen Dislokationsverletzung nach einem Sportunfall

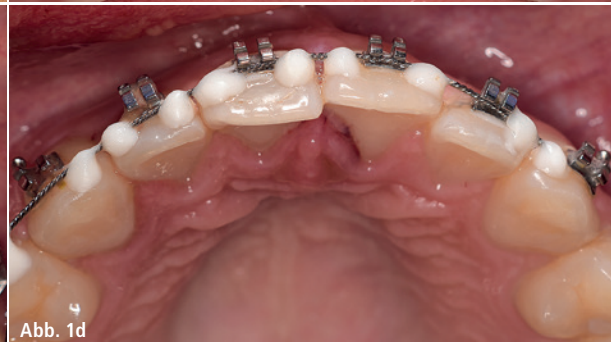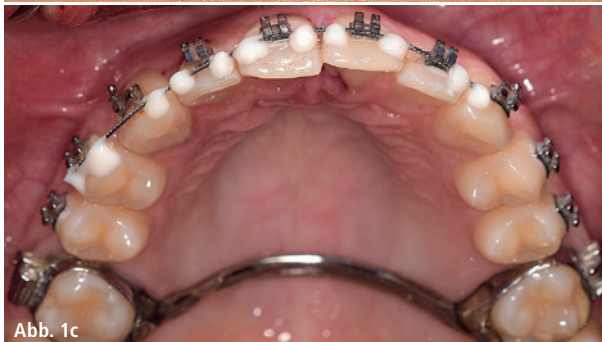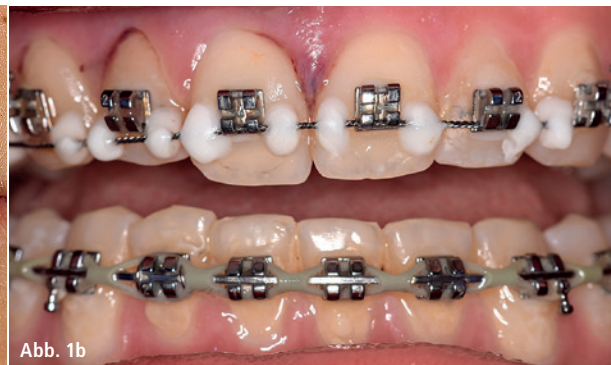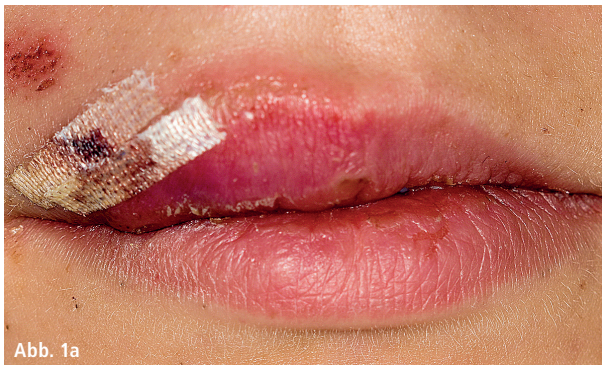Dr. Anna-Louisa Holzner, Prof. Dr. Matthias Pelka

Der vorliegende Patientenfall beschreibt die Therapie und Nachsorge einer lateralen Dislokation infolge eines Sportunfalls. Eine 18-jährige Patientin stellte sich erstmals im Februar 2018 gemeinsam mit ihrem Vater im zahnärztlichen Notdienst des Universitätsklinikums Erlangen vor. Die Patientin hatte beim Gewichtheben das Gleich-

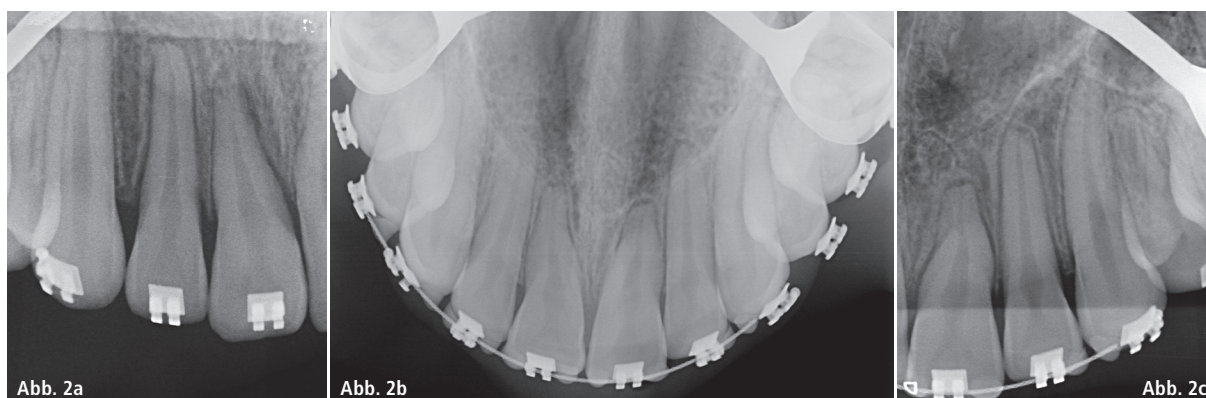
gewicht verloren und war mit dem Gesicht auf den Schultern frontal gegen eine Wand geprallt. Im sorgfältigen Anamnesegespräch konnten Bewusstlosigkeit, Schwindel, Erbrechen oder retrograde Amnesie sicher ausgeschlossen werden. Eine Multibandapparatur war in situ, die kieferorthopädische Behandlung stand kurz vor dem Therapieende.

Klinischer und röntgenologischer Befund

Im Rahmen der Erstvorstellung wurde eine Weichteilverletzung im Bereich der Oberlippe festgestellt, welche durch den diensthabenden Chirurgen versorgt wurde (Abb. 1a–d). Bei genauer Inspektion der Zähne war eine Dislokation der



**Abb. 1a–d:** Zustand nach Erstversorgung: Die Verletzungen im Bereich der Lippe wurden durch Nähte und Steri-Stripes versorgt. Die Dislokationen der Zähne 12 und 11 nach palatinal sind deutlich zu erkennen, ebenso die Blutung aus dem Sulkus beider Zähne. Trotz Multibandapparatur wurden die Zähne am Unfallabend zusätzlich im Bereich des kieferorthopädischen Drahtes mittels Säure-Ätz-Technik gesichert.



**Abb. 2a:** Die Aufnahme wurde am Unfallabend vor der Schienung der Zähne angefertigt. Im Bereich der Zähne 12 und 11 ist ein deutlich verbreiteter Parodontalspalt zu erkennen, welcher durch die Dislokation hervorgerufen wurde. – **Abb. 2b:** Eine Aufbissaufnahme gibt bei traumatischen Verletzungen mit nur einem Bild eine sehr gute Übersicht über Zähne und Alveolarfortsatz. – **Abb. 2c:** Der Einzelzahnfilm Regio 21 bis 23 zeigt unauffällige apikale Verhältnisse und keinerlei Frakturen.

Zähne 12 und 11 um circa 1–2 mm nach palatinal erkennbar. Darüber hinaus war eine deutliche Blutung aus dem Sulkus beider Zähne zu erkennen, die Zähne 12 und 11 waren trotz der Multibandstabilisation gelockert (Lockerungsgrad I). Beide Zähne waren am Unfallabend stark perkussionsempfindlich und reagierten nicht auf einen Sensibilitätstest.

Nach der Anfertigung einer Einzelzahn-aufnahme Regio 13–11 am Unfallabend (Abb. 2a) wurden die Zähne im Bereich des Drahtes der Multibandapparatur zusätzlich mittels Säure-Ätz-Technik geschient und die Patientin antibiotisch mittels Doxycyclin zur Resorptionsprophylaxe abgeschirmt (100 mg, 1–0–1 für zehn Tage). Besonders nach schwerwiegenden Dislokationsverletzungen kommt der systemischen antiresorptiven Wirkung von Doxycyclin eine entscheidende Bedeutung zu.<sup>1</sup> Mögliche Risiken und Spätfolgen des Frontzahntraumas wurden Vater und Tochter erläutert, zur Nachsorge stellte sich die Patientin am nächsten Tag erneut vor.

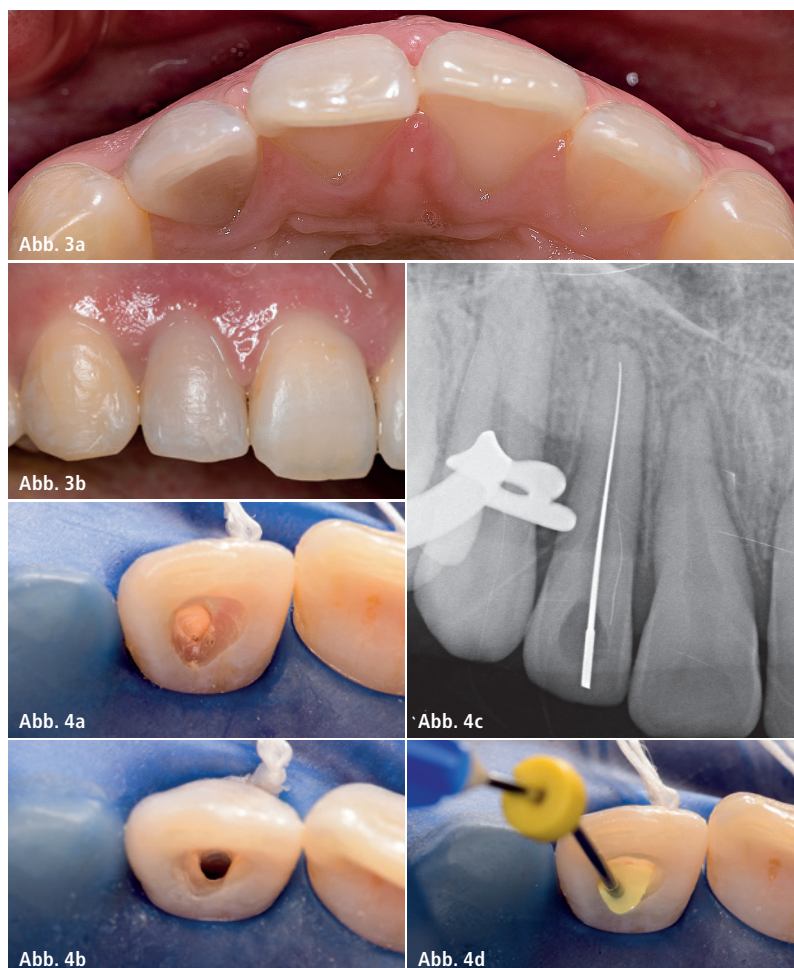
Einen Tag nach dem Unfall wurden zusätzliche Röntgenbilder angefertigt (Abb. 2b und c) und die suffiziente Schienung und Repositionierung der Zähne 12 und 11 dokumentiert. Die Zähne waren so weit beschwerdefrei, die durch die Dislokation geschädigten Zähne 12 und 11 reagierten nicht auf den Sensibilitätstest mit CO<sub>2</sub>-Schnee.

### Weitere Therapie

Nach weiteren fünf Tagen stellte sich die Patientin erneut vor. Die Schienung

bzw. Multibandapparatur war zwischenzeitlich vom Kieferorthopäden entfernt worden. Die Zähne 12 und 11 reagierten nicht auf den Sensibilitäts-

test. Zusätzlich war nun an Zahn 12 eine deutliche Graufärbung zu erkennen, ein eindeutiges Zeichen für eine Pulpanekrose und zerfallene Blutbe-



**Abb. 3a und b:** Fünf Tage nach dem Sportunfall ist an Zahn 12 eine deutliche Graufärbung zu erkennen, welche ein Zeichen für eine Pulpanekrose und den Zerfall von Blutbestandteilen ist. Der Zahn 11 ist noch leicht nach palatinal verlagert und erscheint dadurch etwas verlängert. – **Abb. 4a–d:** Bei der Trepanation des Zahns 12 zeigt sich deutlich, dass die Pulpa des Zahns nicht mehr vital ist und durch das Trauma irreversibel geschädigt wurde. Nach der Aufbereitung ist der Kanal gut zu trocknen. Hierbei ist besonders auf eine ausführliche, chemomechanische Reinigung des Pulpakavums zu achten, um spätere Verfärbungen des Zahns zu vermeiden.



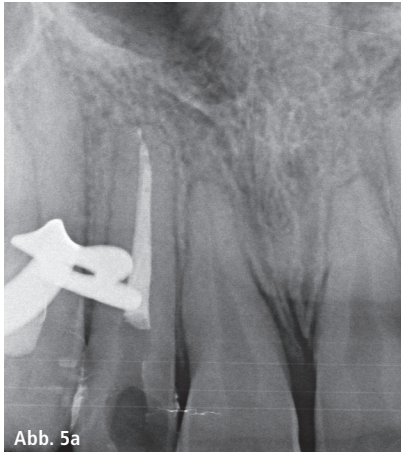


Abb. 5a

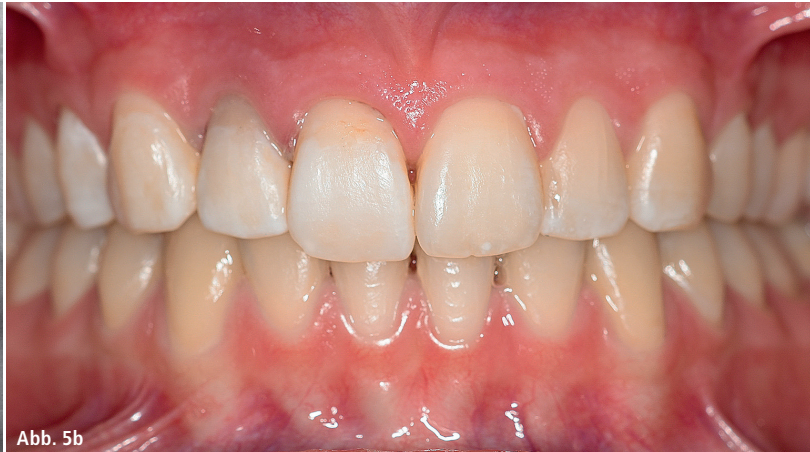

Abb. 5b

**Abb. 5a:** Röntgenkontrollaufnahme nach der Wurzelkanalfüllung. Soweit beurteilbar, stellen sich die Wurzeln und apikalen Regionen der Nachbarzähne unauffällig dar und geben keine Hinweise auf Resorptionen. – **Abb. 5b:** Auch nach der endodontischen Therapie ist der Zahn 12 noch leicht verfärbt, dies kann durch ein internes Bleaching korrigiert werden.

standteile, welche sich in die Dentinkanälchen einlagern (Abb. 3a und b). Somit war eine endodontische Therapie des Zahns 12 dringend indiziert. Nach Anlegen von Kofferdam, Trepanation und ausführlicher chemomechanischer Reinigung erfolgte eine medikamentöse Einlage mit Ledermix als antiresorptive Maßnahme mit anschließendem adhäsiven Verschluss (Abb. 4a–d). Der Zahn 11 reagierte bei diesem Termin (mittlerweile acht Tage nach dem Unfall) erstmals wieder positiv auf den Sensibilitätstest mit CO<sub>2</sub>-Schnee. Der Zahn war nur noch leicht perkussionsempfindlich und nicht verfärbt. Somit entschied man sich weiter für ein abwartendes Verhalten. Nach einer weiteren Woche wurde die medikamentöse Einlage an Zahn 12 gegen Calciumhydroxid ausgetauscht, der Zahn 11 reagierte eindeutig positiv auf den Sensibilitätstest

und war nur noch leicht perkussionsempfindlich. Auch nach weiteren zwei Wochen reagierte der Zahn 11 positiv. Zahn 12 war beschwerdefrei und die definitive Wurzelkanalfüllung wurde durchgeführt. Nach gründlicher Entfernung des Calciumhydroxid-Präparats AH Temp mittels schallaktivierter Spülung (EDDY, VDW) erfolgte die Wurzelkanalfüllung mit anschließender röntgenologischer Kontrolle (Abb. 5a). Diese Röntgenaufnahme ermöglichte ebenso eine Kontrolle des Zahns 11, welcher sich im Röntgenbild apikal unauffällig zeigte. Es waren weder Resorptionen noch Aufhellungen im Bereich des angrenzenden Knochens zu erkennen, der Parodontalspalt war im Bereich aller Zähne durchgängig erkennbar, die Wurzeln zeigten keine Hinweise auf Resorptionen. Nach Abschluss der Behandlung (Abb. 5b) wurden Vater und Tochter

ausführlich über die Bedeutung regelmäßiger klinischer und röntgenologischer Nachkontrollen aufgeklärt, um mögliche Traumafolgen wie apikale Entzündungen, Resorptionen oder Ankylose rechtzeitig zu bemerken und ggf. zu therapieren (Abb. 6).

### Kritische Betrachtung

Zur primären Therapie nach einer lateralen Dislokation gehört stets die schonende Reposition des Zahns in seine Ausgangsposition mit flexibler Schienung und optimaler Plaquekontrolle. Anschließende Kontrollen müssen zeigen, ob eine endodontische Therapie notwendig wird. Neben klinischen Kontrollen sind spätestens zwölf Wochen sowie sechs bzw. zwölf Monaten nach dem Trauma zusätzliche Röntgenkontrollen indiziert. Sensibilitätstests am Unfalltag können nicht

Entzündungen Parodontale Defekte Resorptionen Ankylose	Desmodont	Pulpa	Pulpanekrose Resorptionen
Defekte oder Verluste von Knochen und/oder Weichgewebe	Weichgewebe Knochen	Zahn	Zahnverfärbung Okklusionsstörung Zahnverlust Stillstand Wurzelwachstum

**Abb. 6:** Mögliche Folgen nach Dislokationsverletzungen.



**Trepanation**

- Verfärbungen
- anhaltende Perkussionsempfindlichkeit
- apikale Parodontitis
- Fistelung
- röntgenologisch:  
Resorptionen, Aufhellungen
- pausierendes Wurzelwachstum

**Abwartendes Verhalten**

- fortschreitendes Wurzelwachstum
- Obliteration des Wurzelkanals
- unauffällige Röntgenkontrolle
- unauffällige klinische Nachkontrolle
- positive elektrische Pulpatestung

**Tab. 1:** Entscheidungsfindung bei fehlender Reaktion auf Sensibilitätstest nach Trauma.

als aussagekräftig betrachtet werden und müssen stets im Rahmen der Nachsorge wiederholt und sorgfältig dokumentiert werden. Aufgrund der erhöhten Sensitivität und Spezifität der Tests mit CO<sub>2</sub>-Schnee sollte dieser dem weit verbreiteten Eisspray vorgezogen werden. Bei Unsicherheiten kann darüber hinaus die elektrische Pulpatestung zum Einsatz kommen.

Im Falle einer eintretenden Pulpanekrose sollte die endodontische Therapie zeitnah begonnen werden, um Wurzelresorptionen zu vermeiden.<sup>2</sup>

Die Gefahr einer Pulpanekrose liegt bei Zähnen mit abgeschlossenem Wurzelwachstum nach lateraler Dislokation (unter 2 mm) bei 65 Prozent, falls die Dislokation in Kombination mit einer Kronenfraktur auftritt sogar bei 93 Prozent. Das Risiko einer Pulpanekrose nach Dislokation ist bei Zähnen mit unvollständigem Wurzelwachstum deutlich geringer.<sup>3</sup> Tabelle 1 bietet Hilfe für eine Entscheidungsfindung bei einer posttraumatischen fehlenden Reaktion auf den Sensibilitätstest.

Generell wird die Entscheidung für den Beginn einer endodontischen Therapie immer ein Zusammenspiel aus mehreren klinischen und röntgenologischen Faktoren sein und sollte stets nach sorgfältiger Aufklärung des Patienten (und ggf. der Eltern) erfolgen.

**Literatur****Kontakt**

**Dr. med. dent. Anna-Louisa Holzner**  
**Prof. Dr. med. dent. Matthias Pelka**  
 Universitätsklinikum Erlangen  
 Zahnklinik 1 –  
 Zahnerhaltung und Parodontologie  
 Direktor: Prof. Dr. Anselm Petschelt  
 Glückstraße 11, 91054 Erlangen  
 www.zahnerhaltung.uk-erlangen.de

ANZEIGE

# Erfahrung

---

# Qualität

---

# Service

# in der Endodontie

