

CMD-Kieler-Konzept diagnostikgesteuerte Therapie (dgT) – ein klinisches Beispiel

Die interdisziplinäre Vorgehensweise ist der Schlüssel zum Erfolg.
Von Prof. Dr. Helge Fischer-Brandies, Marc-Daniel Asche und Christian Wunderlich, Kiel.

Das CMD-Kieler-Konzept findet seine Anwendung in der Diagnostik und Behandlung von Patienten, die an einer craniomandibulären Dysfunktion (CMD) erkrankt sind.

Der vorliegende Artikel stellt das interdisziplinäre diagnostikgesteuerte Konzept an einem Patientenbeispiel vor. Das Patientenbeispiel ist ein abgeschlossener Fall, an dem exemplarisch die Komplexität der Diagnostik und Therapie erklärt und diskutiert wird.

Die konzeptionellen Schwerpunkte liegen in der ganzheitlichen Anamnese, der Kiefergelenkfunktionsanalyse, der Okklusionsanalyse, der MRT-Diagnostik, der manuell-osteopathischen Diagnostik und der prothetischen Rekonstruktion.

Anamnese

Die Patientin ist zum Zeitpunkt der Erstuntersuchung 32 Jahre und ledig. Die Konsultation des CMD-Teams erfolgt aufgrund von anhaltenden rezidivierenden Kiefergelenkschmerzen mit Knacken bei Mundöffnung rechts deutlicher als links. Darüber hinaus bestehen bei Aufnahme kraniofaziale und zervikocephale Schmerzen.

Bruxismus, hohe berufsbezogene Stressbelastung und muskuläre Verspannungen in der Regio zervikal ergänzen die Angaben der Patientin. In allen Quadranten sind vor

einem Jahr vom Zahnarzt Provisorien eingesetzt worden. Schmerzmittel und Antidepressiva ist die angegebene Medikation bei Aufnahme. Eine rechtskonvexe Skoliose sowie eine Endometriose werden nebenbefundlich angegeben.

Die Kieler-Konzept-Methodik der Anamnese basiert auf der Grundlage eines freien Interviews mit offenen – und geschlossenen Fragen. Darüber hinaus können optional international anerkannte Fragebögen zur Anwendung kommen (Research Diagnostic Criteria for Temporomandibular Disorders RDC/TMD 2014):

- PHQ4-Fragebogen (Patient Health Questionnaire) – Evaluation der Gesundheit
- GCPS-Fragebogen (Graded Chronic Pain Scale) – Schmerz
- JFLS-Skala (Jaw Functional Limitation Scale) – Evaluation der Kieferfunktion
- OBC-Checkliste (Oral Behavior Checklist) – Evaluation des oralen Verhaltens

Die gewonnenen Daten aus der Anamnese geben zum jetzigen Zeitpunkt konkrete Hinweise auf die Komplexität des Falls. Achse I (physisch-somatische Beschwerdeursachen) und Achse II (biopsychosoziale Beschwerdeursachen und/oder -folgen) sind beschwerderelevante

Informationen für die spätere Behandlungsplanung.

Organspezifischer Befund

Der organspezifische Befund ist ein wesentlicher Aspekt in der Behandlung der CMD. Hierbei darf das behandelnde Team nicht vorschnell Rückschlüsse für die Vorgehensweise ziehen. Es gilt, beschwerde- und therapie-relevante Befunde herauszuarbeiten. Okklusale Störfaktoren können die strukturelle Integrität der Kiefergelenke pathologisch beeinflussen und die neuromuskuläre Funktion beeinträchtigen. Die pathophysiologischen Folgen ergeben sich über die Sensibilisierung rezeptiver Felder aus den unterschiedlichen Geweben beteiligter Strukturen. Das wichtigste Ziel in der Therapie des organspezifischen Befunds ist Vermeidung einer kontinuierlichen Erregung des Trigeminus-Komplexes im Hirnstamm. Dauerhafte sensorisch-nozizeptive Reize senken die Schmerzschwelle herab und steigern signifikant die Schmerzempfindlichkeit im Sinne einer Allodynie und Hyperalgesie. Die Folge ist nicht selten die Metamorphose der CMD von einer Dysfunktion in eine Erkrankung mit chronischem Charakter. Die interdisziplinären Therapieziele und die Behandlungskonzeption (Schientherapie, Osteopathie) fokussieren auf die Therapie

der Beschwerden unter Vermeidung potenziell negativ wirkender sensorischer Afferenzen. Die Schiene muss folglich sehr gut adaptiert sein und alle weiteren Maßnahmen, wie z.B. manuelle Therapie und Osteopathie, unter keinen Umständen schmerzhaft in der Durchführung empfunden werden.

Der Schmerz der Patientin zeigt einen nozizeptiven Charakter ohne Hinweise auf Allodynie oder Hyperalgesie.

Diagnostik der Kiefergelenke mit Diskus articularis

Das MRT der Kiefergelenke vor Beginn der Behandlung ist in der Mehrzahl der Fälle eine wertvolle diagnostische Erweiterung des klinischen Befunds. Der hier dargestellte Fall zeigt in beiden Kiefergelenken eine auffällige Biomechanik des Diskus articularis. Der Befund ergibt im rechten Kiefergelenk eine nach lateraler zunehmende, dann totale ventrale Diskusverlagerung mit Reposition. Das linke Kiefergelenk zeigt eine totale ventrale Diskusverlagerung mit Reposition.

Kiefergelenkfunktionsanalyse

Die Kiefergelenkfunktionsanalyse wird manuell durchgeführt. Der erfahrene Analyst bekommt automatisch bei der Untersuchung des Patienten ein Gefühl für die Dys-

funktion. MRT und die manuelle Funktionsanalyse komplettieren den organspezifischen Befund. Der Diskus-Kondylus-Komplex zeigt eine neuromuskuläre Funktionsstörung mit ventraler Diskusverlagerung und funktionell-biomechanischer Instabilität.

Zusammenfassung des Befunds und Klassifizierung des vorliegenden Falls über die International Classification of Functioning (ICF) der WHO

1. Funktionsbefund

- b 280 Schmerz VAS 9/10 rechtes Kiefergelenk; VAS 3/10 linkes Kiefergelenk
 - b 710 Funktionen der Gelenkbeweglichkeit im Kiefergelenk Befund: eingeschränkte Mundöffnung
 - b 735 Funktionen des Muskeltonus Befund: schmerzhafte Tonusstörung M. pterygoideus medialis et lateralis bds., M. masseter bds.
- Der Funktionsbefund resultiert aus der Kiefergelenkfunktionsanalyse und der manuell-osteopathischen Palpationsdiagnostik.

2. Strukturbefund

- s 710 Strukturen der Kopf-Hals-Region – Kiefergelenk Der Strukturbefund basiert auf der MRT-Bildgebung und manuellen Okklusionsanalyse.

3. Auswirkungen der CMD auf Aktivitäten und Partizipation

- d 160–179 Lernen und Wissensanwendung
- d 210–299 Allgemeine Aufgaben und Anforderungen Die Patientin klagt über berufliche Beeinträchtigungen durch die CMD-bezogenen Beschwerden. Die Schmerzen reduzieren laut Angaben der Patientin die Belastbarkeit im Alltag und erhöhen den psychischen Druck.

4. Kontextfaktoren (personen- und umweltbezogen)

- e 310–399 Unterstützung und Beziehungen
 - e 310 engster Familienkreis
 - e 320 Freunde
- e 410–499 Einstellungen
 - e 410 individuelle Einstellung engster Familienmitglieder
 - e 420 individuelle Einstellung von Freunden
 - e 450 individuelle Einstellung von Fachleuten der Gesundheitsberufe

Die Kontextfaktoren können im vorliegenden Fall tendenziell eher als Förderfaktoren dokumentiert wer-

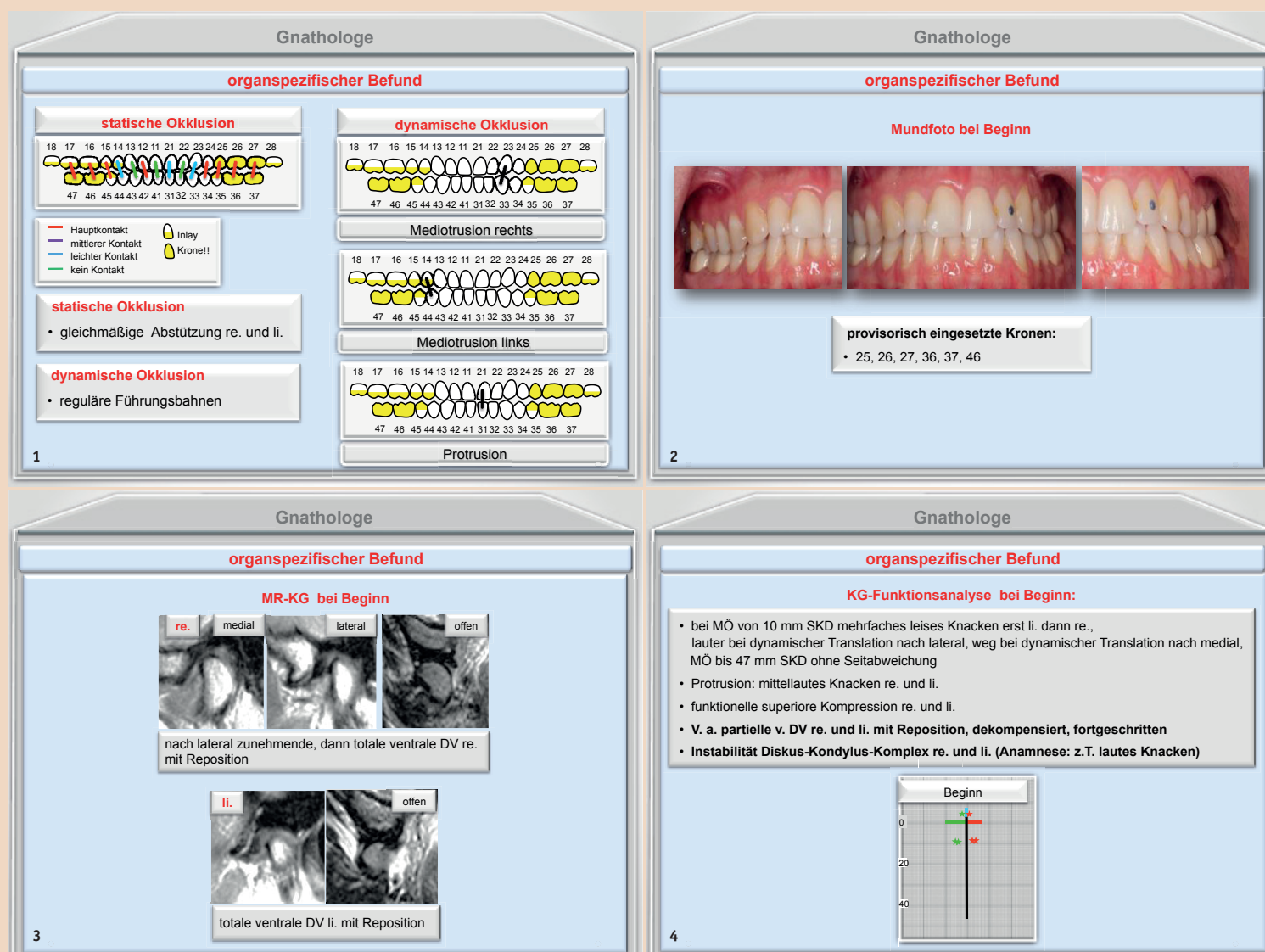


Abb. 1: Okklusionsanalyse. – Abb. 2: Mundfoto. – Abb. 3: MRT-Diagnostik Kiefergelenk und Diskus articularis. – Abb. 4: Kiefergelenkfunktionsanalyse (grün rechts, rot links).

den, da die Unterstützung der Familie und des Freundeskreises gegeben ist (e310 und e320). Die ganzheitliche Strategie des Kieler CMD-Teams ist ein zusätzlicher positiver Kontextfaktor (e450).

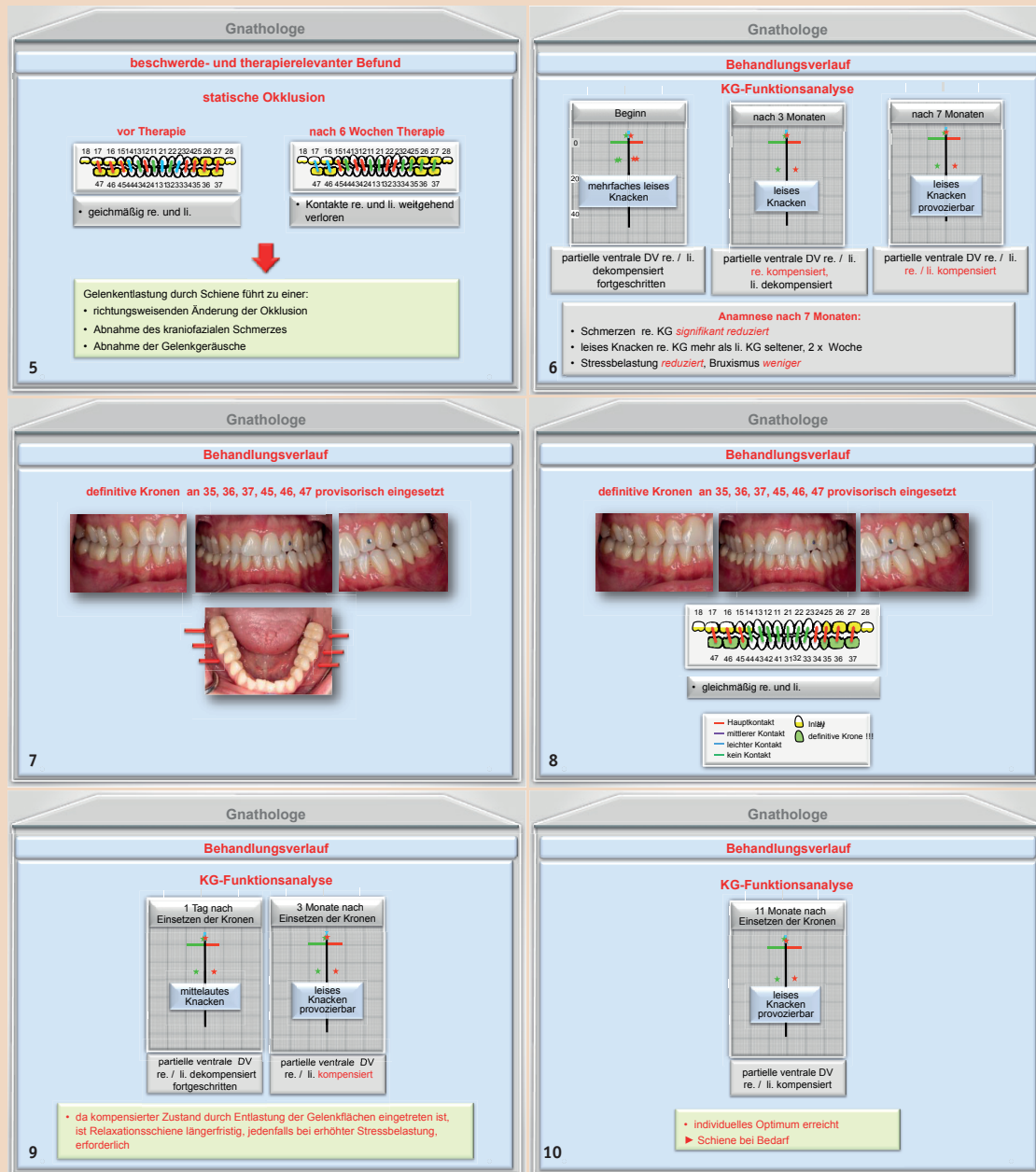


Abb. 5: Statische Okklusion. – Abb. 6: Veränderungen in der Funktionsanalyse. – Abb. 7: Definitive Kronen. – Abb. 8: Definitive Kronen und Okklusion. – Abb. 9: Funktionsanalyse nach Einsetzen der Kronen. – Abb. 10: Funktionsanalyse nach elf Monaten.

Hypothesen der Pathogenese	Interdisziplinäre Therapieziele
1. Die prothetische Versorgung in allen vier Quadranten hat die Bisslage verändert. Der daraus resultierende okklusale Störfaktor führt zu einer neuromuskulären Dysbalance der Kaumuskulatur und der hochzervikalen Muskulatur.	1. Reduzierung von Schmerz und der Gelenkgeräusche durch: – Auffinden einer für die Kiefergelenke geeigneten zentralen Kondylenposition – Regulierung der Diskuslage – Wiederherstellung der muskulären Balance im kraniofazialen und kranio-mandibulären Bereich
2. Bruxismus und psychoemotionale Belastung führen zu einer Strukturüberlastung der Provisorien und der Kiefergelenke mit schmerzhafter Dekompensation des Diskus-Kondylus-Komplexes.	2. Prothetische Rekonstruktion analog der Schienenposition zur: – Beseitigung okklusaler Störfaktoren – Reduzierung/Beseitigung von Überlastung der Kauflächen und der Kiefergelenke
3. Die Okklusionsstörung führt zu einer atlantooccipitalen Funktionsstörung mit Irritation des N. occipitalis major et minor. Ein zervikogener Kopfschmerz resultiert einerseits aus der hochzervikalen Funktionsstörung, andererseits entstehen aus der temporomandibulären Dysfunktion intraartikuläre Irritationen mit der Folge eines kraniofazialen Schmerzes.	3. Reduzierung Bruxismus – Aufklärung über potenzielle Ursachen – Stressmanagement

Tab. 1: Hypothesen der Pathogenese und interdisziplinäre Therapieziele.

Gnathologe	Osteopath/Manualtherapeut
– Schiene in neuromuskulärer Zentrik 24 Stunden Tragedauer (Ausnahme: beim Essen) – Tragedauer so lange, bis Beschwerden und Dysfunktion(en) signifikant reduziert werden konnten	– manuelle temporomandibuläre Mobilisation (zunächst in wöchentlichen Abständen, später durchschnittlich alle vier Wochen bzw. nach individueller Absprache) – spezielle manuelle hochzervikale Mobilisation (Occiput, Atlas, Axis)
– wenn individuelles Optimum erreicht und okklusale Störfaktoren bleiben, erfolgt die prothetische Rekonstruktion der Okklusion – ggf. Bruxisschiene nachts oder bei Bedarf	– neuromuskuläre Tonusregulierung der Kaumuskulatur und der hochzervikalen Muskulatur – myofasziales Training zur Wiederherstellung der neuromuskulären Zentrik
– Kontrolle in größeren Zeitabständen – Individuelle Absprache mit Patient	– Aneignung von Eigenübungen zur Schmerzreduzierung der temporomandibulären und zervikocephalen Region – Übungen zur Funktionsverbesserung der genannten Muskulatur

Tab. 2: Interdisziplinäres Therapiekonzept.

Hypothese der Pathogenese und interdisziplinäre Therapieziele

Die interdisziplinäre Herausforderung in der Therapie von CMD-betroffenen Patienten stellt die Formulierung der Hypothesen der Pathogenese dar. Ein Konsens im Team der Behandler kann die klinische Argumentation und die daraus resultierende Formulierung der interdisziplinären Therapieziele erleichtern. Der Patient ist Teil des Teams und erreicht über die prozessorientierte Vorgehensweise ein angemessenes Verständnis (Kohärenz) über die Ursachen seiner Erkrankung.

Behandlungsverlauf (diagnostische Schienentherapie)

Die diagnostische Schienentherapie führt zu einer richtungsweisenden Änderung der Okklusion. Die Schmerzen im Kiefergelenk nehmen kontinuierlich ab. Die Gelenkgeräusche sind leiser geworden und treten seltener auf. Intensität von Bruxismus und Stress stehen in Relation zu den genannten Kontextfaktoren.

Behandlungsverlauf nach prothetischer Rekonstruktion

Der Übergang von der diagnostischen Schienentherapie in die prothetische Rekonstruktion der Okklusion ist nicht selten eine kritische Phase für Patient und Behandlungsteam. Der Patient empfindet jede Veränderung der mittlerweile erfolgreichen Therapie als Bedrohung seiner gewonnenen Lebensqualität. Die Schiene hat die beschwerdeverursachenden Strukturen beruhigt und aus neurophysiologischer Sicht das gestörte rezeptive Feld reguliert. In dieser Phase sind die neuromuskuläre Zentrik sowie die bis dahin gewonnene neuromuskuläre Funktion der Kaumuskulatur die wesentlichen Faktoren in der Stabilisierung der Diskus-Kondylus-Funktion. Das Team „coach“ den Patienten aktiv durch diese entscheidende Phase der Therapie, indem bereits im Vorfeld die potenziell zu erwartende Symptomatik erklärt wird. Die etablierte Kohärenz aufseiten des Patienten beruhigt in der Regel die verstärkte neurovegetative Aktivierung im autonomen Nervensystem.

Kieferfunktionsanalyse im Verlauf der Behandlung

Siehe Abbildungen 9 und 10.

Abschluss der CMD-Therapie und individuelles Optimum

Die erfolgreiche Beendigung der CMD-Therapie ist das Resultat einer interdisziplinären Teamarbeit, bei der auch der Patient als ein gleichberechtigter Partner angesehen wurde. Das sog. individuelle Optimum bedeutet nicht in jedem Fall die Restitutio ad integrum, sondern vielmehr die im angemessenen Umfang für den Patienten gewonnene Lebensqualität. Die medizinisch-gnathologische Evaluation des Resultats umfasst die abschließende Überprüfung der Hypothesen der Pathogenese sowie die Frage nach den erreichten Therapiezielen.

Reevaluation der interdisziplinären Therapieziele

1. Auffinden einer geeigneten Kondylenposition, in der die Schmer-

zen in den Kiefergelenken abnehmen?

Ergebnis: Ja, die Schienentherapie und die spätere Rekonstruktion der Okklusion haben die Lage der Kondylen verbessert.

2. Reduzierung der Gelenkgeräusche in den Kiefergelenken?

Ergebnis: Ja, das Knacken ist leiser, seltener und tritt später auf.

3. Stabilisierung der instabilen Biomechanik im Diskus-Kondylus-Komplex?

Ergebnis: Ja, die gewonnene neuromuskuläre Zentrik sowie die verbesserte Funktion der Kiefermuskeln haben die Stabilität im Diskus-Kondylus-Komplex signifikant verbessert.

4. Reduzierung von Bruxismus und Stress.

Ergebnis: Bruxismus und Stress sind bei der Patientin abhängig von den Kontextfaktoren.

5. Prothetische Rekonstruktion in zentraler Kondylenposition?

Ergebnis: Ja, ist erfolgt. **DT**

Kontakt



Prof. Dr. Helge Fischer-Brandies

Klinik für Kieferorthopädie, UK S-H, Campus Kiel Arnold-Heller-Straße 3, Haus 26 24105 Kiel, Deutschland Tel.: +49 431 500-26301 fi-br@kfo-zmk.uni-kiel.de



Marc-Daniel Asche

Institut für angewandte Osteopathie Kiel (IOK) Gravensteiner Straße 121a 24159 Kiel, Deutschland asche.marc@googlemail.com



Christian Wunderlich

WUNDERLICH Praxis für Physiotherapie Schauenburgerstraße 36 24105 Kiel, Deutschland Tel.: +49 431 53028456 www.wunderlich-physio.de