Der vertikale Knocheneinbruch am Parodont

Die Entscheidungsfindung im Rahmen der implantologischen und parodontologischen Therapieplanung muss sich in erster Linie am Maß des medizinisch Notwendigen, Sinnvollen und eventuell auch am Machbaren orientieren.

Der Wunsch des Patienten nach optimaler Ästhetik sollte ausreichend Berücksichtigung finden. Der vorliegende Fallbericht zeigt eindrucksvoll, wie erfolgreich eine regenerative Parodontaltherapie durch das Zusammenspiel umfassender Diagnostik und modernster Parodontalchirurgie verlaufen und dabei gleichzeitig den ästhetischen Anspruch des Patienten erfüllen kann.

Die Erkenntnis, dass es sich bei der Parodontitis um eine multifaktorielle Erkrankung handelt, sollte in der Behandlungsplanung parodontologisch tätiger Zahnärzte selbstverständlich Berücksichtigung finden. So hängen Etablierung und Progredienz der Parodontitis neben Konzentration und Pathogenität vorhandener parodontopathogener Bakterien auch von der genetischen Prädisposition des Patienten sowie dem Mundhygienestatus, dem Vorliegen von Allgemeinerkrankungen, Stress und Nikotinkonsum ab (Page und Kornman, 1997) (Abb. 1).

Um eine dem Patienten individuell angepasste Behandlung und Nachsorge gewährleisten zu können, ist es daher ratsam, eine möglichst umfassende Anamnese aller krankheitsfördernden Faktoren zu erheben und in der Behandlungsplanung zu berücksichtigen. Neben den klassischen klinischen und röntgenologischen Befunden zur Defektmorphologie etc., sollten auch allgemeinmedizinische und kieferorthopädische Informationen sowie die Einstufung des Interleukin-1-vermittelten Entzündungsrisikos und die Analyse der Subgingivalflora einbezogen werden (Kornman et al., 1997; Laine et al., 2001; Beikler et al., 2006; Socransky et al., 1998).

Anamnese

Eine 27-jährige Lehramtsanwärterin stellte sich im Februar 2008 wegen lockerem Frontzahn 21 sowie fortschreitendem Papillenschwund zwischen den Zähnen 21 und 22 in der Praxis vor (Abb. 2). Die Patientin war seit Mitte 2007 wegen zunehmender Mobilität der Frontzähne und damit einhergehender Lückenbildung in kieferorthopädischer Behandlung. Mit Bracketts wurde die Zahnwanderung gestoppt und der Zahn zurückgeführt, die eigentliche Ursache des Problems wurde damit aber nicht beseitigt. Der anhaltende Papillenschwund wurde von der Patientin als kosmetisch störend empfunden und ließ sie in der Praxis des Autors vorstellig werden. Die Patientin ist Nichtraucherin und befand sich während der Behandlung im Prüfungsstress.

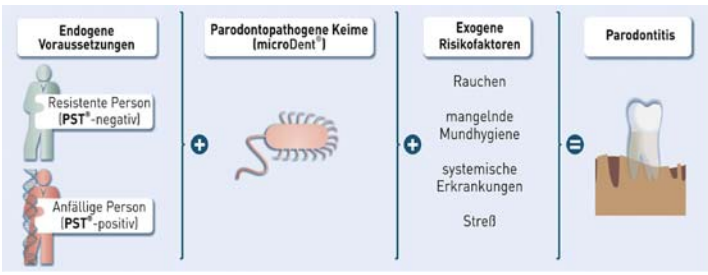

Abb. 1: Risikofaktoren für die Parodontitis (mod. nach Page und Kornman, 1997).

Abb. 2: Klinischer Ausgangsbefund mit fortschreitendem Papillenschwund zwischen den Zähnen 21 und 22.

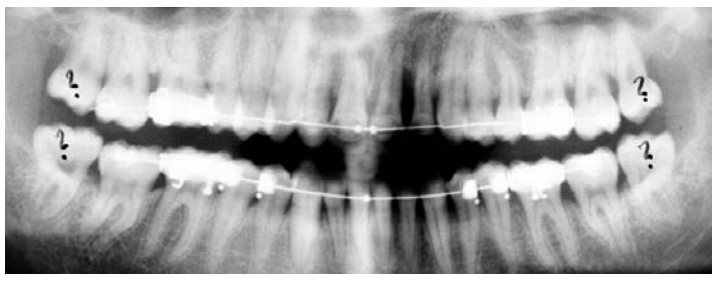

Abb. 3: Röntgenologischer Ausgangsbefund mit vertikalem Knocheneinbruch (8 mm) an 21.

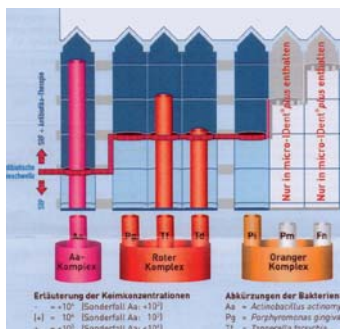

Abb. 4: Erstanalyse mit micro-IDent® (Fa. Hain Lifescience GmbH, Nehren).

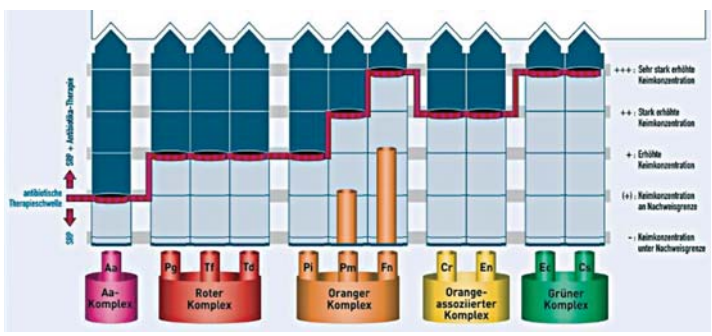

Abb. 5: Kontrollanalyse mit micro-IDent®plus (Fa. Hain Lifescience GmbH, Nehren).

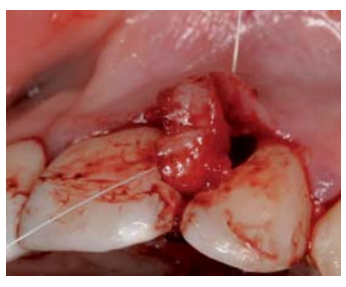

Abb. 6: Bildung eines „Split-Flap".

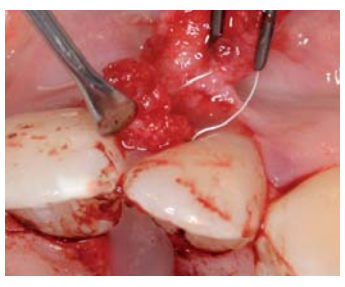

Abb. 7: Defektauffüllung mit Eigenknochen.

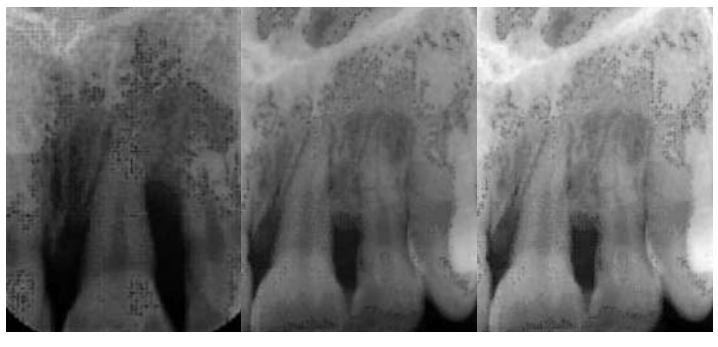

Abb. 8 a-c: Röntgenologischer Befund vor, direkt nach und 240 Tage post OP.

Vorgehensweise

Die parodontale Eingangsuntersuchung ergab eine gute Mundhygiene (API < 25%, BOP < 25%). Das Röntgenbild zeigte bei der ersten Untersuchung einen tiefen Knocheneinbruch (8 mm) an 21 (Abb. 3). Die Initialtherapie im April 2008 bestand in einer PZR nach Entfernung der Bracketts, einer Mundhygiene-Trainingsphase sowie einer Aufbiss-Schiene zur Stabilisierung der oberen Inzisivi. Der Parodontalbefund nach Initialbehandlung ergab eine Verschlechterung der Taschentiefe und eine weitere Schrumpfung der Papille zwischen den beiden Schneidezähnen. Der Verlust an Stützgewebe (Attachmentlevel, CAL) summierte sich auf 11 mm (8 mm Taschentiefe und 3 mm Rezession).

Aufgrund des Nichtansprechens auf die Maßnahmen der Hygienephase sowie einer familiär bestehenden parodontalen Vorbelastung wurden eine mikrobiologische Analyse und eine Bestimmung der IL-1-vermittelten Entzündungsneigung mittels kommerzieller Testsysteme (micro-IDent® und GenoType® IL-1, Fa. Hain Lifescience, Nehren) durchgeführt.

Diagnose

Die mikrobiologische Analyse zeigte eine stark erhöhte Belastung mit dem hochpathogenen Parodontalkeim *Aggregatibacter actinomycetemcomitans (Aa)* sowie erhöhte bzw. stark erhöhte Konzentrationen von Keimen des roten Komplexes *Treponema denticola (Td)* und *Tannerella forsythia (Tf)* (Abb. 4). Die Analyse der genetisch bedingten, IL-1-vermittelten Entzündungsneigung ergab das Vorliegen des Risikotyps C. Das Vorliegen dieser Genvariante stellt ein erhöhtes Risiko für die Entwicklung einer Entzündungsreaktion auf exogene Reize, wie z.B. parodontopathogene Bakterien, dar. Der multifaktoriellen Ätiologie der Parodontitis folgend ist die Patientin aufgrund des genetisch-bedingt erhöhten IL-1-Wirkspiegels bei gleichzeitiger Belastung mit stark pathogenen Parodontalkeimen (*Aa*+++) sowie vorliegender Stressbelastung als Hochrisiko-Patient einzustufen (Kornman et al., 1997; Laine et al., 2001; Van Winkelhoff und Winkel, 2005). Die Diagnose wurde als lokalisierte aggressive Parodontitis marginalis mit vertikalem Knocheneinbruch bei Lockerungsgrad II – III gestellt.

Abb. 9: Klinischer Zustand ein Jahr post OP.

Behandlungsplan

Gemäß mikrobiologischer Analyse erfolgte zunächst eine geschlossene Kürettage (SRP = Scaling and Root Planning) unter Antibiose (Winkelhoff-Cocktail, 8 Tage). Die weitere Behandlungsplanung orientierte sich an der Frage, wie ein zahnmedizinisch sinnvolles und gleichermaßen ästhetisch optimales Behandlungsergebnis zu erzielen ist. Als limitierender Faktor stellte sich dabei der Faser- und Knochenansatz des benachbarten Frontzahnes 22 dar: eine Extraktion von 21 mit nachfolgendem Ersatz durch ein osseointegriertes Implanat würde eine weitere Papillenrezession aufgrund fehlenden Attachments am Nachbarzahn und somit ein kosmetisch inakzeptables Ergebnis zur Folge haben.

Die Entscheidung fiel daher zugunsten einer regenerativen Therapie mit Emdogain, Eigenknochen und Bio-Oss zum Aufbau neuen parodontalen Attachments und zur Weichteilstützung mit nachfolgendem Papillenaufbau. Kontrollierte klinische Studien konnten zeigen, dass eine Kombination von Emdogain mit Eigenknochen zu verbesserten Ergebnissen der Hart- und Weichgewebsparameter führt. In der Behandlung von Rezessionsdefekten mit koronaren Verschiebelappen und Emdogain konnte eine Neubildung von Zement, Desmodont und Knochen erzielt werden. Auch die Breite der keratinisierten Gingiva schien sich signifikant zu vergrößern (Sculean et al., 2007).

Aufgrund einer sehr fragilen, dünnen Gingiva labial bestand bei Anwendung der Papillen-Erhaltungs-Technik nach Cortellini (Cortellini und Tonetti, 2007) die Gefahr einer Lappennekrose bei unterlegtem Eigenknochen. Aus diesem Grund war der Zugang zum bukkalen und approximalen Defekt über eine palatinale Schnittführung sowie einer Spalt- und Volllappenbildung (Murphy-Technik) notwendig.

Die Lappenbildung erfolgte im Gaumenbereich als „Split-Flap" und im Defektbereich als Volllappen von palatinal mittels Papillenheber und Tunnelinstrument. Nach sorgfältiger Entfernung radikulärer Endotoxine wird die Naht vor der Applikation von PrefGel und Emdogain auf die trockene Wurzel gelegt. Die Auffüllung des Defektes (intra operationem gemessene 12 mm knöcherne und weichgewebige Defekttiefe) wurde anschließend mit retromolar (Regio 48) entnommenem kortikalen Eigenknochen sowie Bio-Oss als Weichteilstütze und Resorptionsschutz durchgeführt (Abb. 6, 7). Nach sofortigem Nahtverschluss diente ein Barricaid-Verband von palatinal als Wundschutz. Aufgrund des vorliegenden Lockerungsgrades II–III war zudem eine Verblockung der Zähne 21 und 22 als Fixierung notwendig.

Behandlungsergebnis

Bereits direkt nach OP zeigt das Röntgenbild eine deutliche radiologische Reduktion der Defekttiefe (Abb. 8b). Die Wundheilung verlief komplikationslos. 35 Tage nach regenerativer OP konnte eine Reduktion der Rezession von 2 mm dokumentiert werden (verbliebene Rezession von 1 mm). Auch 240 Tage post OP präsentiert sich eine reizlose Gingiva. Die Rezession beträgt 0 mm, die Sondierungstiefe hat sich von 8 auf 4 mm reduziert, was einem CAL-Gewinn von 7 mm entspricht (4 + 3) (Abb. 8c).

Eine zu diesem Zeitpunkt durchgeführte mikrobiologische Kontrolluntersuchung zeigt ein unauffälliges subgingivales Keimspektrum ohne Nachweis von *Aa* (Abb. 5). Das Ergebnis ist sowohl ästhetisch als auch medizinisch sehr zufriedenstellend. Die Patientin kann den geschienten Zahn (Lockerung 0–I) problemlos belasten. Mit dem ästhetischen und funktionellen Ergebnis ist sie sehr zufrieden (Abb. 9).

Fazit

Die Risiken einer parodontalchirurgischen oder implantologischen Behandlung sind im sichtbaren Frontzahnbereich nicht zu unterschätzen. Knochenaufbauten zum Zahnerhalt und zur Papillenstütze sind dann möglich, wenn der Isthmus interdental mindestens 3 mm breit ist. Während der OP ist unbedingt darauf zu achten, dass die Wurzeloberflächen möglichst frei von Konkrementen sind und der „Füllungsvorgang" strikt eingehalten wird. Für eine gute Wundheilung sollte die notwendige „primäre Deckung" erzielt werden. Auch präoperativ können bereits die Weichen für eine erfolgreiche regenerative Therapie gestellt werden. So unterstützt die sorgfältige Anamnese aller individuellen Risikofaktoren eine fundierte Behandlungsplanung. Der Einsatz molekularbiologischer Testsysteme zum Nachweis von parodontopathogenen Markerkeimen und des erblich bedingten Parodontitisrisikos dient als wichtiger Baustein für ein evidenzbasiertes, individuelles und daher maximal erfolgreiches Behandlungskonzept. Vor allem aufwendige Sanierungen wie im geschilderten Fallbereich sollten erst bei nachgewiesener Keimfreiheit erfolgen, um einem mikrobiologisch indizierten Behandlungsmisserfolg vorzubeugen. Eine drei bis sechs Monate nach erfolgter geschlossener Therapie durchgeführte Kontrolluntersuchung dient zur Erfassung potenzieller Reinfektionen.

Verschiedene wissenschaftliche Veröffentlichungen haben außerdem gezeigt, dass ein Zusammenhang zwischen dem Auftreten von IL-1-Veränderungen und einem schwerwiegenden Krankheitsverlauf bzw. dem Auftreten von Komplikationen besteht. Wenn weitere Risikofaktoren, wie z.B. Rauchen und Stress und bestimmte Keimkonstellationen, hinzukommen, wird diese Tendenz zusätzlich verstärkt (Laine et al., 2001; Scapoli et al., 2005, Mc Guire und Nunn, 1999). Die Kenntnis des individuellen IL-1-Genotyps erlaubt dem behandelnden Zahnarzt – vor allem in Kombination mit eventuell weiteren vorhandenen Faktoren – das Risikopotenzial eines Patienten für auftretende Komplikationen während der Behandlung abzuschätzen (Simon et al., 2007). In Absprache mit dem Patienten kann dann eine Behandlung geplant werden, die für alle Beteiligten maximale Zufriedenheit verspricht.

Das Behandlungsergebnis ist sehr technik-sensitiv und nach Erfahrung des Autors nur unter mikrochirurgischen Kautelen wie speziellem Instrumentarium und adäquater Vergrößerung und Ausleuchtung (mithilfe des Varioscopes HM 500 dental, Leica) zu erreichen. PN

ZWP online
Eine Literaturliste steht ab sofort unter www.zwp-online.info/fachgebiete/parodontologie zum Download bereit.

PN Adresse
Dr. med. dent.
Wolfgang Dirlewanger M.M.Sc.
(Implantologie und Parodontologie)
Dr. rer. nat. Sylke Dombrowa,
(Mikrobiologin, Fa. Hain Lifescience)
Turmstraße 34
72202 Nagold
E-Mail:
w.dirlewanger@dirlewanger.de

2. SIEGENER IMPLANTOLOGIETAGE

19./20. MÄRZ 2010 IN SIEGEN • SIEGERLANDHALLE

Moderne augmentative Konzepte bei stark reduziertem Knochenangebot

NEU
Programmheft als E-Paper
www.siegener-implantologietage.de

FREITAG, 19. MÄRZ 2010

LIVE-OP
09.00 – 13.00 UHR

camlog

Prof. Dr. Dr. Dr. h.c. Berthold Hell/Siegen
Mehr wissen, sicherer implantieren! Diagnostik mittels DVT: Das interdisziplinäre Zusammenspiel live erleben

Bitte beachten Sie, dass dieser Kurs in der Klinik für MKG-Chirurgie des Ev. Jung-Stilling-Krankenhauses (Wichernstraße 40a, 57074 Siegen) stattfindet. Die Teilnehmerzahl ist begrenzt. Bitte vermerken Sie Ihre Teilnahme auf dem Anmeldeformular.

SEMINAR FÜR DAS GESAMTE PRAXISTEAM
09.00 – 13.00 UHR (inkl. Pause 10.45 – 11.15 Uhr)

PRAKTISCHES PARODONTOLOGIE-TRAINING

Priv.-Doz. Dr. Rainer Buchmann/Düsseldorf

Demonstrationsseminar:
Eine umfassende Diagnostik mit einem medizinischen Therapiefokus und eine gezielte Implantatversorgung sind die Schlüsselelemente für eine patientengerechte Parodontalbehandlung. Defensives Management, Kenntnisse der verschiedenen Gewebequalitäten und Vaskularisierung bilden die Voraussetzungen für die moderne Mikromedizin, die dem Patienten weniger Schmerz und mehr Ästhetik bietet.
Moderne Mikro-Inzisionstechniken erlauben unterminierendes, geschlossenes Arbeiten. Durch die Vermeidung offener Wundflächen wird der Schmerz reduziert und die Patientenakzeptanz erhöht.
Das Training mit Demonstrationen stellt eine „logische" Parodontologie vor. Es richtet sich an das Praxisteam, das eine wirtschaftlich attraktive und damit zukunftssichernde Zahnheilkunde ausüben möchte.

FIRMENWORKSHOPS

Teilnahme an den Firmenworkshops kostenfrei

1. STAFFEL 14.00 – 15.30 UHR

1.1 HENRY SCHEIN DENTAL DEPOT
Prof. Dr. Marcel Wainwright/Düsseldorf
Ultraschallbasierte Augmentationstechniken – einfache Wege zum Erfolg – Teil I

1.2 DENTAURUM IMPLANTS
Dr. Stephan Kressin/Berlin
Hartgewebsmanagement mit ausführlichen Hands-on-Übungen

15.30 – 16.00 Uhr Pause

2. STAFFEL 16.00 – 17.30 UHR

2.1 HENRY SCHEIN DENTAL DEPOT
Prof. Dr. Marcel Wainwright/Düsseldorf
Ultraschallbasierte Augmentationstechniken – einfache Wege zum Erfolg – Teil II

2.2 bicon
Prof. Dr. Mauro Marincola/Rom (IT)
Die Anwendung moderner implantologischer Maßnahmen zur Minimierung von augmentativen Konzepten

2.3 Sybron Implant Solutions – Sybron Dental Specialties
Dr. Achim W. Schmidt, M.Sc./München
Implantation bei stark reduziertem Knochenangebot im posterioren Oberkiefer. Alternativen zur Vermeidung des lateralen Zugangs – Lernen Sie die Methode des indirekten Sinusliftes bei Knochenhöhen unter 5 mm kennen. Übungen an einem anatomischen Modell zeigen Ihnen die Möglichkeiten der Osteotomtechnik in Extremsituationen.

SAMSTAG, 20. MÄRZ 2010 ZAHNÄRZTE

09.00 – 09.05 Uhr Dr. Friedhelm Heinemann/Morsbach
Begrüßung/Eröffnung

09.05 – 09.35 Uhr Prof. Dr. Dr. Dr. h.c. Berthold Hell/Siegen
Praktische Erfahrungen mit der DVT – Erfahrungsbericht und klinische Fälle

09.35 – 10.05 Uhr Prof. Dr. Thomas Weischer/Essen
Implantate und Allgemeinmedizin – was muss man beachten?

10.05 – 10.35 Uhr Dr. Wolfgang Westermann/Emsdetten
Weichgewebsmanagement – Welche Faktoren bestimmen ein ästhetisch und physiologisch notwendiges Ergebnis und wie sind sie beeinflussbar?

10.35 – 10.45 Uhr Diskussion

SAMSTAG, 20. MÄRZ 2010 ZAHNÄRZTE

10.45 – 11.15 Uhr Pause/Besuch der Dentalausstellung

11.15 – 11.35 Uhr Dr. Achim W. Schmidt, M.Sc./München
RISIKOZONE stark atrophierter posteriorer Unterkiefer! Behandlungsstrategien von der Kammaugmentation bis zum Einsatz kurzer Spezialimplantate

11.35 – 11.55 Uhr Priv.-Doz. Dr. Dr. Georg Arentowicz/Köln
Unterschiedliche mikro- und makroanatomische Strukturen: Prinzipien der optimalen Hart- und Weichgewebsnutzung

11.55 – 12.25 Uhr Prof. Dr. Udo Stratmann/Münster
Muss die Freiendsituation versorgt werden? Eine biomechanische Analyse

12.25 – 12.45 Uhr Prof. Dr. Mauro Marincola/Rom (IT)
Moderne implantologische Maßnahmen zur Minimierung von augmentativen Konzepten

12.45 – 13.00 Uhr Diskussion

13.00 – 14.00 Uhr Pause/Besuch der Dentalausstellung

14.00 – 14.30 Uhr Prof. (Griffith Univ.) Dr. Torsten Remmerbach/Leipzig
Systemische Erkrankungen mit oralen Manifestationen und ihre Relevanz in der Implantologie

14.30 – 15.00 Uhr Prof. Dr. Marcel Wainwright/Düsseldorf
Erfolgreiche ultraschallbasierte Augmentation auch in Grenzbereichen – Wege weg vom Beckenkamm

15.00 – 15.30 Uhr Dr. Jochen H. Schmidt, M.Sc./Köln
Gefährdet eine Ruptur der Kieferhöhlenschleimhaut den Erfolg eines Sinuslifts?

15.30 – 15.45 Uhr Diskussion

15.45 – 16.15 Uhr Pause/Besuch der Dentalausstellung

16.15 – 16.45 Uhr Priv.-Doz. Dr. Rainer Buchmann/Düsseldorf
Patientengerechte Implantologie

16.45 – 17.05 Uhr Dr. Winfried Walzer/Berlin
Die minimalinvasive Implantatlösung – Alternatives Behandlungskonzept bei reduziertem Knochenangebot

17.05 – 17.25 Uhr Dr. Stephan Kressin/Berlin
Socket preservation

17.25 – 17.45 Uhr Dr. Dr. Stephan Weihe/Dortmund
Craniomandibuläre Dysfunktion (CMD) als Volkskrankheit – moderne Diagnostik und ganzheitliche Therapie

17.45 – 18.05 Uhr Dr. Friedhelm Heinemann/Morsbach
Orale Implantologie – Neue Materialien, neue Techniken – Chancen an die interdisziplinäre Zusammenarbeit

18.05 – 18.15 Uhr Abschlussdiskussion

SAMSTAG, 20. MÄRZ 2010 HELFERINNEN

09.00 – 18.00 Uhr (inkl. Pausen) Iris Wälter-Bergob/Meschede
Rechtliche Rahmenbedingungen für ein Hygienemanagement | Anforderungen an die Aufbereitung von Medizinprodukten | Wie setze ich die Anforderungen an ein Hygienemanagement in die Praxis um? | Überprüfung des Erlernten

ORGANISATORISCHES

Veranstaltungsort
Siegerlandhalle
Koblenzer Straße 151
57072 Siegen
Tel.: 02 71/33 70-1 23
Fax: 02 71/33 70-1 00
www.siegerlandhalle.de

Zimmerbuchungen
Best Western Park Hotel Siegen
Koblenzer Straße 135
57072 Siegen
Tel.: 02 71/33 81-0
Fax: 02 71/33 81-4 50

EZ: 91,00 € DZ: 107,00 € (Die Zimmerpreise verstehen sich inkl. Frühstück.)

Reservierung
Bitte direkt im Best Western Park Hotel Siegen unter dem Stichwort: „Oemus Media AG"
Tel.: 02 71/33 81-0
Fax: 02 71/33 81-4 50
Das Zimmerkontingent ist nach Verfügbarkeit buchbar bis 15. Februar 2010.

Hinweis: Informieren Sie sich vor Zimmerbuchung bitte über eventuelle Sondertarife. Es kann durchaus sein, dass über Internet oder Reisebüros günstigere Konditionen erreichbar sind.

Zimmerbuchungen in unterschiedlichen Kategorien
PRS HOTEL RESERVATION
PRS Hotel Reservation
Tel.: 02 11/51 36 90-61
Fax: 02 11/51 36 90-62
E-Mail: info@prime-con.de

Fortbildungspunkte
Die Veranstaltung entspricht den Leitsätzen und Empfehlungen der BZÄK und dem Beschluss der KZVB einschließlich der Punktebewertungsempfehlung des Beirates Fortbildung der BZÄK und DGZMK. **Bis zu 15 Fortbildungspunkte.**

Wissenschaftliche Leitung
Dr. Friedhelm Heinemann/Morsbach

Kongressgebühren Siegener Implantologietage
Freitag, 19. März 2010

Praktisches Parodontologie-Training	55,– € zzgl. MwSt.
Tagungspauschale*	25,– € zzgl. MwSt.

Die Teilnahme an der Live-OP und den Firmenworkshops ist kostenfrei. Teilnahme nur für Kongressteilnehmer. Limitierte Teilnehmerzahl, rechtzeitige Anmeldung erforderlich.

Samstag, 20. März 2010

Zahnärzte	100,– € zzgl. MwSt.
Helferinnen, Assistenten	55,– € zzgl. MwSt.
Tagungspauschale*	45,– € zzgl. MwSt.

* Die Tagungspauschale beinhaltet Kaffeepausen, Tagungsgetränke und Imbissversorgung und ist für jeden Teilnehmer verbindlich zu entrichten.

Veranstalter
OEMUS MEDIA AG
Holbeinstraße 29
04229 Leipzig
Tel.: 03 41/4 84 74-3 08
Fax: 03 41/4 84 74-2 90
E-Mail: event@oemus-media.de
www.oemus.com

In Kooperation mit der DGZI-Studiengruppe Bergisches Land & Sauerland

Hinweis: Nähere Informationen zu Parallelveranstaltungen, Anreise und Allgemeinen Geschäftsbedingungen erhalten Sie unter www.siegener-implantologietage.de

---

2. SIEGENER IMPLANTOLOGIETAGE

Anmeldeformular per Fax an

03 41/4 84 74-2 90

oder per Post an

OEMUS MEDIA AG
Holbeinstraße 29
04229 Leipzig

PN 1/10

Für die 2. **SIEGENER IMPLANTOLOGIETAGE** am 19./20. März 2010 in Siegen melde ich folgende Personen verbindlich an:

Titel, Name, Vorname, Tätigkeit — Workshop: 1. Staffel ___ 2. Staffel ___ (Bitte eintragen) — ❒ Live-OP ❒ Parodontologie-Training (Bitte ankreuzen)

Titel, Name, Vorname, Tätigkeit — Workshop: 1. Staffel ___ 2. Staffel ___ (Bitte eintragen) — ❒ Live-OP ❒ Parodontologie-Training (Bitte ankreuzen)

Stempel

Die Allgemeinen Geschäftsbedingungen für die 2. **SIEGENER IMPLANTOLOGIETAGE** erkenne ich an.

Datum/Unterschrift

E-Mail: