

Hybridbrückenrestorationen auf Implantaten

Implantatprothetik: verschraubt vs. zementiert. Was in der Summe immer zählt, ist das saubere Arbeiten und die richtige Planung von Chirurgie und Prothetik. Dr. Christoph Blum und ZTM Mandy Meffert stellen im Fachbeitrag eine verschraubte vollkeramische Brückenrestoration step-by-step dar.

Das hier verwendete Implantatsystem (CAMLOG Comfour) ermöglicht im Rahmen verschraubter Strukturen einen Ausgleich der Implantat- und Prothetikachse durch drei Abutmentangulationen (0°, 17°, 30°). Die präzise Rotationssicherung und geringe Bauhöhe der Stegaufbauten ermöglicht auch die Verwendung ab Bauhöhen von 4 mm über der Stegabschlussgeometrie. Zudem ist das System durch vielfältige Aufbauten kompatibel für CAD/CAM und Modellguss.

Ausgangssituation

Die 42-jährige Patientin fasste nach langjähriger Angst vor einer zahnärztlichen Behandlung den Entschluss, sich umfangreich sanieren und rehabilitieren zu lassen (Abb. 1). Nach den ersten Schritten (PZR, PAR) wurden die Zähne 24, 25, 27, 37, 38 und 45 als nicht erhaltungswürdig eingestuft und entfernt. Zugleich erfolgte die Sofortimplantation von drei Implantaten in Regio 23, 26 und 36 zur Aufnahme von Brücken.

Einheilung

Im Rahmen der Extraktion wurden die Implantate Regio 23, 26 und 36 (CAMLOG SCREW-LINE) inseriert, wobei ein kleiner interner Sinuslift in Regio 26 erfolgte. Der restliche knöcherne Alveolendefekt wurde mit Knochenersatzmaterial (CERASORB Foam, MDS) aufgefüllt und das Weichgewebe durch transgingivale Heilung um die Gingivaformer adaptiert (Abb. 2 und 3).

Stabilitätsmessung

Vier Monate später wurden die Gingivaformer entfernt und die Stabilität der Osseointegration der Implantate gemessen (Osstell). Alle Implantate zeigten eine Stabilität, die eine prothetische Versorgung zulässt (Abb. 4 und 5).

Prothetische Versorgung Abdrucknahme

Die Abformung erfolgte standardisiert mit Abformpfosten für geschlossenen Löffel und Abformmaterial (Imprint 4 Penta Super Quick Heavy, 3M ESPE). Die Patienten profitieren von der hohen Zeichnungsschärfe und schnellen

Abbindezeit, besonders bei leichtem Würgereiz (Abb. 6 und 7).

Zahnpräparation

Im Unterkiefer wurden die Zähne 34, 44 und 46 für die Aufnahme der Kronen beschliffen. Bei der Präparation des Zahns 34 wurde besonders auf eine ausreichende Reduktion geachtet (Abb. 8), da zusätzlich ein Ausgleichskäppchen aus Zirkon gefertigt werden sollte. Sinn des Käppchens ist, dass dies, fest auf den Stumpf zementiert, den Zahn vor kariösen Läsionen schützt. Die Hybridbrücke von Zahn zu Implantat wurde mit temporärem Zement auf dem Ausgleichskäppchen befestigt und mit dem Implantat verschraubt. Somit war gewährleistet, dass sich im Falle von Bewegungen der Brücke oder des Zahns der Spalt zwischen Brücke und Ausgleichskäppchen öffnet und der Zahn selbst gegen bakterielle Angriffe geschützt bleibt. Auch zu Kontrollen kann die Brücke unkompliziert entfernt und wieder befestigt werden.

Abumentauswahl

Bereits im Mund der Patientin wurden die späteren Abutments anprobiert und die Ausrichtung auf gemeinsame Einschubrichtung kontrolliert. Unter Verwendung eines Abutments mit 17 Grad Angulation auf dem Implantat Regio 23 konnte eine gute Parallelität zum geraden Stegaufbau Regio 26 erreicht werden (Abb. 9). Auch die Implantatposition 36 war mit einem geraden Stegaufbau versorgbar (Abb. 10).

Prothetisches Konzept

Soll eine Brücke auf Implantaten verschraubt eingesetzt werden, bestehen je nach System mehrere Möglichkeiten. Je nach Position und Ausrichtung des Implantats muss die Achse des Schraubkanals verändert und optimiert werden, sodass eine okklusale oder orale Verschraubung erreicht wird. Das hier verwendete Implantatsystem bietet sich dafür besonders an, da hier geringe Bauhöhen bei geringem vertikalem Platzangebot möglich sind.

Die Verbindung zum Brückengerüst erfolgte durch eine eingeklebte Titanbasis, die auf dem

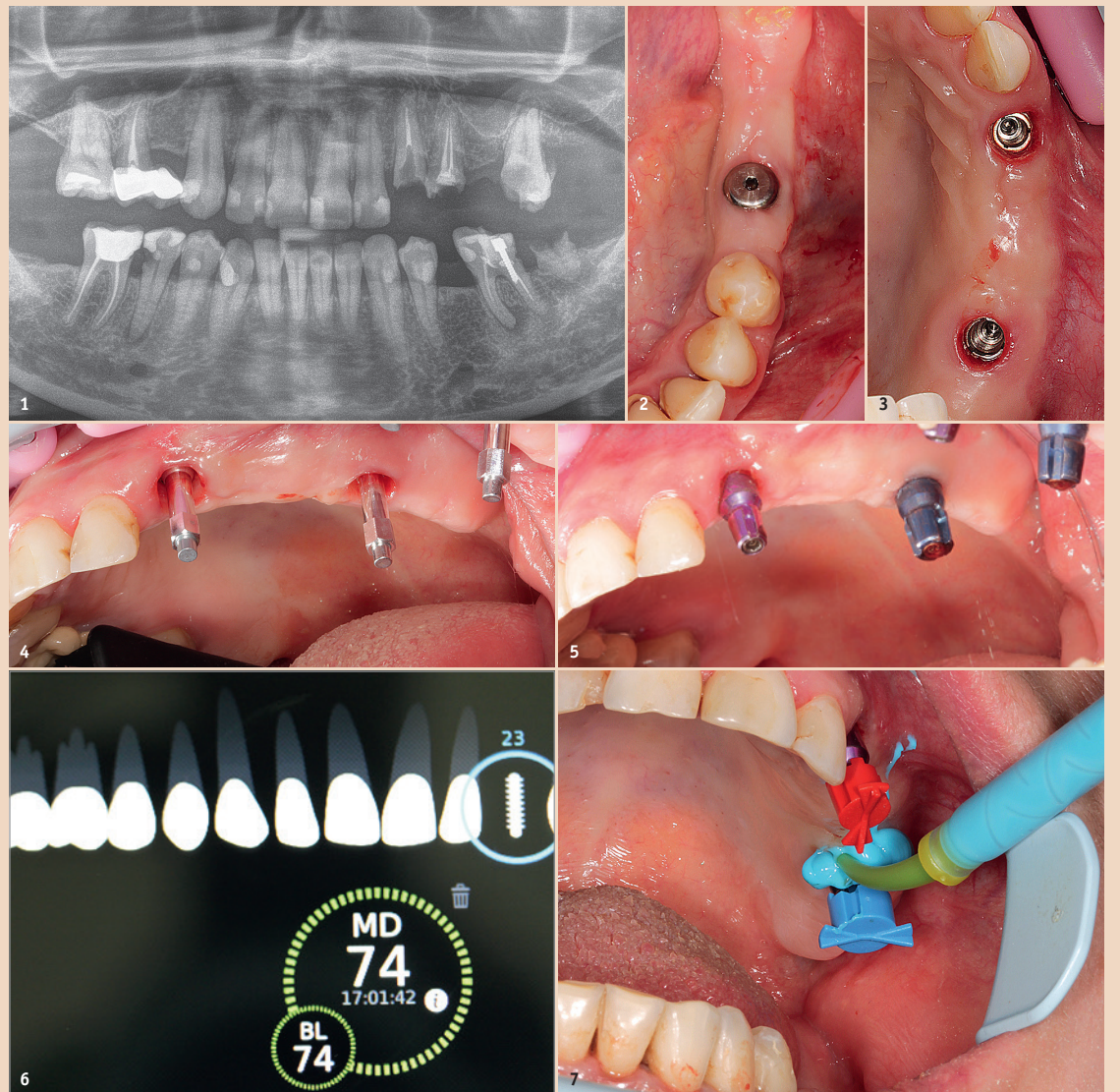


Abb. 1: Ausgangssituation. – Abb. 2: Klinisches Bild Regio 36 nach Einheilung. – Abb. 3: Klinisches Bild Regio 23 und 26 nach Einheilung. Abb. 4 und 5: Vier Monate später wurden die Gingivaformer entfernt und die Stabilität Regio 23 und 26 gemessen. – Abb. 6: Die Abformpfosten Regio 23 und 26 wurden eingebracht. – Abb. 7: Die Abformung erfolgte standardisiert mit geschlossenem Löffel.

Stegaufbau ruhte. Bei der Verbindung von Zähnen und Implantaten sind unterschiedliche Mobilitäten der einzelnen Pfeiler zu beachten, um Misserfolge vorzubeugen: Während ein Implantat durch direkte Zellhaftung und Verwachsung mit dem Kieferknochen unbeweglich fest im Kiefer steht, ist ein Zahn nach Naturgesetz durch seine bindegewebige Aufhängung der Sharpey'schen Fasern beweglich und benötigt für seinen Strukturhalt diese Beweglichkeit. Diese Systeme dauerhaft und ohne Reserve zu koppeln, führt häufig zu Misserfolgen: Kronenzementierung mit Sekundärkaries am Zahn, Lockerung und Frakturen von Implantataufbauten und Schraubverbindungen. Daher wird eine verschraubte Lösung favorisiert.

Bei einer rein implantatgetragenen Brücke auf Abutments erfolgt der Scan mit einer Software (InLab 15.1) über die Titankelebasen. Die Kronen und Zwischenglieder wurden designt und entsprechend der gewünschten Platzverhältnisse für die Schichtverblendung reduziert. Nach dem Fräsen des Rohgerüsts aus der Ronde wurden vor dem Sinterprozess die Schraubkanäle eröffnet.

Nach dem Aufpassen, Verblenden und Fertigstellen der Brücke wurde diese auf dem Modell mit den Titankelebasen für Stegaufbauten verklebt (Multilink Hybrid, Ivoclar Vivadent). Die Titankele-

basen wurden dazu angestrahlt und konditioniert (Monobond Plus, Ivoclar Vivadent).

Zunächst wurde auf dem Sägeschnittmodell ein Teleskopkappchen mit 3° Öffnungswinkel konstruiert und bei minimaler Schichtdicke (300 µm) aus ZI-Zirkon gefräst. Nach dem Aufpassen wurde ein zweiter Scan über das Ausgleichskäppchen und die Titankelebasis vorgenommen und das Brückengerüst konstruiert. Nach dem Fräsen des Gerüsts aus der Ronde wurde vor dem Sintern der Schraubkanal eröffnet. Abschliessend erfolgte eine individuelle Schichtverblendung (Abb. 11–14).

Eingliederung

Zum Einsetzen der fertigen Arbeit werden nach dem Entfernen der Gingivaformer und versäubern der Implantat-Innenflächen mit Alkohol und CHX-Gel 0,2% die ausgewählten und versäuberten Abutments (Regio 23, 17° anguliert; Regio 26, 0° gerade) aufgeschraubt und mit 30Ncm Drehmoment angezogen. Die Brücke selbst wird mit 20–25Ncm Drehmoment auf den Abutments fixiert.

Bei der Eingliederung der Hybridbrücke muss der sichere Sitz des Ausgleichskäppchens garantiert werden, daher wird ein ähnliches Prozedere wie bei der Zementie-

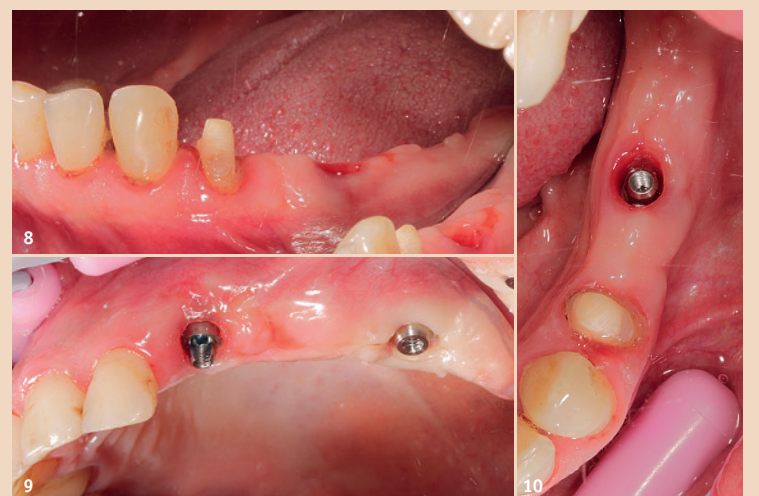

Abb. 8: Bei der Präparation des Zahns 34 wurde besonders auf eine ausreichende Reduktion geachtet. – Abb. 9 und 10: Abumentauswahl Regio 23, 26 und 36.

WERDEN SIE AUTOR

Dental Tribune D-A-CH Edition



www.oemus.com

Wir sind interessiert an:

- Fundierten Fachbeiträgen
- Praxisnahen Anwenderberichten
- Veranstaltungsinformationen

Kontaktieren Sie **Majang Hartwig-Kramer:**
m.hartwig-kramer@oemus-media.de
Tel.: + 49 341 48474-113



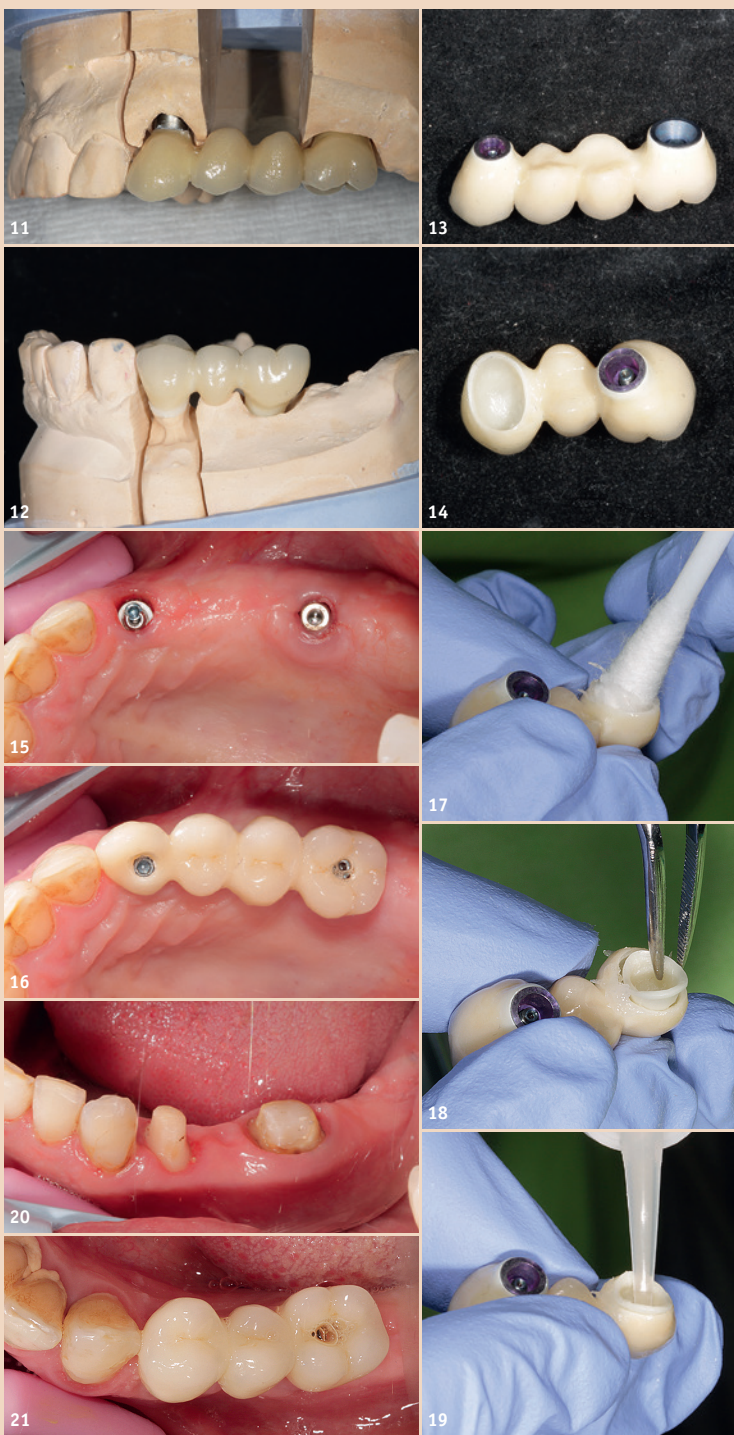


Abb. 11–14: Fertigstellung der implantatgetragenen Brücken. – Abb. 15–21: Eingliederung der fertiggestellten Brücken im Ober- und Unterkiefer.

zung von Teleskopprimärkronen angewendet: Zunächst wird auch hier der Gingivaformer entfernt

und im vorliegenden Fall das Abutment mit 30Ncm eingesetzt. Die Brücke wird mit Vaseline gegen den

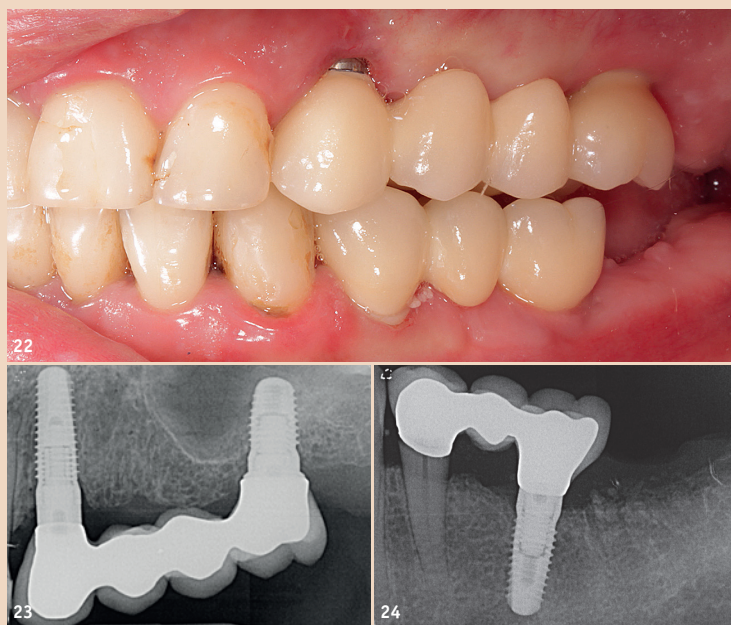


Abb. 22: Endergebnis. – Abb. 23 und 24: Röntgenkontrollaufnahmen.

Zement isoliert und das Ausgleichskäppchen spaltfrei in die Brücke eingesetzt. Die Zementierung erfolgte selbstadhäsiv (G-CEM, GC), hierzu wurde auch zum sicheren Sitz die Prothetikschraube angezogen. Nach dem Aushärten des Zements wurde die Brücke wieder herausgeschraubt, Käppchen und Brücke versäubert.

Zum definitiven Einsetzen der Brücke wurde die Krone am Zahn 34 benetzt (SemiFix Implant, KANIEDENTA) und die Brücke mit 20–25Ncm auf dem Implantat Regio 36 eingeschraubt. Die Zementüberschüsse am Zahn 34 lassen sich nach zwei bis drei Minuten gut mit dem Scaler entfernen (Abb. 15–21).

Nachsorge

Um einen sicheren Halt der Versorgung zu gewährleisten, werden die Verbindungsschrauben nach zehn bis 14 Tagen nochmals mit einem Drehmoment von 25Ncm nachgezogen. Zur besseren Hygiene werden die Schraubkanäle versäubert, die Schraubköpfe mit Watte verlegt und der Kanal selbst verschlossen (G-aenial Flo, GC).

Im Bedarfsfall (Lockerung der Schraube, Dezementierung der Brücke, periimplantäre Entzündung, Erweiterung, Reparatur) kann der Verschluss wieder eröffnet und die Brücke entfernt werden.

Abschluss

Nach dem Verschluss der Kanäle zeigt sich ein harmonisches Bild der Kronen und Brücken. Der polierte Anteil des angulierten Abutments Regio 23 ist für die Patientin gut zu pflegen. Unter Berücksichtigung der Lachlinie bestehen keine ästhetischen Beeinträchtigungen. Die individuelle Schichtverblendung nimmt dabei gut die bestehende Zahnfarbe auf und schafft ein natürliches Bild der Restauration (Abb. 22). Die Abbildungen 23 und 24 zeigen die Röntgenabschlussaufnahmen.

Fazit

Das hier verwendete Implantatssystem bietet im Konzept okklusall-oral verschraubter Suprakonstruktionen gute Möglichkeiten, gegebene Angulationen auch bei geringen vertikalen Platzverhältnissen umzusetzen.

Dabei gibt die Verschraubung dem Patienten und Behandlungsteam die Sicherheit, zu jedem Zeitpunkt und in einer Vielzahl von Fällen reagieren zu können, ohne gleich die bestehende Arbeit zu verlieren oder zu zerstören.

Auch die möglichen Probleme der Zementitis sind so durch die Verschraubung von Hybridbrücken reduzierbar. Bei der Verwendung von Ausgleichskäppchen wird zudem das Risiko einer unentdeckten Sekundärkaries nach Dezementierung vorgebeugt. [DT](#)

Kontakt



Dr. med. dent. Christoph Blum

Fachzahnarzt
Oralchirurgie/Implantologie
Paracelsus-Klinik Bad Ems
Tanusallee 7–11
56130 Bad Ems, Deutschland
Tel.: +49 2603 9362590
chr_blum@gmx.net
www.oc-blum.de



ZTM Mandy Meffert

Dr. Blum & Partner
Tanusallee 7–11
56130 Bad Ems, Deutschland
Tel.: +49 2603 9362590
info@oc-blum.de

ANZEIGE



Besuchen Sie uns zum Vergleich!
Halle 10.2
Stand P038/R039

sowie auf den Dentalfachmessen im Herbst

EDEL STAHL MIT STIL

Eine Anschaffung, die sich lohnt!

BEHANDLUNG

PROPHYLAXE

AUFBEREITUNG

TECHNIK

LABOR



QUALITÄT · HYGIENE · FUNKTION · LANGLEBIG · NACHHALTIG

VOLLSTAHL- und EDELSTAHL- MÖBELHERSTELLER seit 1972



MEDIADENT GERMANY

D-81827 München | Heilwigstr. 48
Tel.: +49 (089) 439830-0 | office@mediadent.net

MEDIADENT AUSTRIA

A-9020 Klagenfurt | Hans-Sachs-Str. 1–3
Tel.: +43 (0) 463-54640 | office@mediadent.net

MESSENEUHEITEN:
• Revolutionäre Abfallsysteme
• Schnell-Lieferprogramm