


2

CME-Punkte

Der vorliegende Fachartikel vermittelt anhand eines Patientenfalles die Rehabilitation einer Einzelzahn­lücke in der ästhetischen Zone. Besondere Bedeutung kommt der Analyse der patientenspezifischen Ausgangssituation und Risikoeinschätzung, der digitalen Fallplanung und der Rolle der langzeittherapeutischen Versorgung während der Einheilphase des Frontzahnimplantates zu. Die Eigenschaften eines biologisch aktiven Provisoriums zur Stabilisierung der weichgewebigen Architektur und Übertragung auf eine funktionell-ästhetische Implantatprothetik werden herausgearbeitet und das Bewusstsein der individuellen patientenbezogenen Komplexität einer Frontzahnrehabilitation vermittelt.

Dr. Frederic Hermann

[Infos zum Autor]



Literatur



# Sofortimplantation in der ästhetischen Zone

## Planung, Analyse und Risikoeinschätzung

Dr. Frederic Hermann, M.Sc.

Die Spontanheilung einer Alveole nach Zahnverlust wird schnell in einer vertikalen und horizontalen Resorption des krestalen Bereiches enden. Mit der Atrophie des Alveolarknochens verschlechtern sich neben dem ästhetischen Erscheinungsbild vor allem die Voraussetzungen sowohl für die implantologische als auch für andere Formen prothetischer Rehabilitationen. Augmentative Maßnahmen zur Verbesserung der Funktion

und der Ästhetik sind daher häufig notwendig. Sie intensivieren den finanziellen, aber auch den chirurgischen Aufwand im Sinne invasiver Operationsmethoden. Vor allen Dingen sind sie zeitintensiver. Unter Berücksichtigung bestimmter Voraussetzungen und biologischer Kriterien ist daher die Sofortimplantation nach schonender Zahnextraktion eine klinisch erprobte und wissenschaftlich fundierte Therapieform.<sup>1</sup>

### Patientenfall

Ein Patient stellte sich im Mai 2018 mit einem akuten Problem erstmalig in der Praxis vor. Er war im November 2014 verunfallt. Im Zuge dessen war ihm der rechte obere Schneidezahn gebrochen. Dieser sei wurzelbehandelt und mit einer Stiftkrone versorgt worden. Der Zahnerhalt habe sich zum damaligen Zeitpunkt der Versorgung schon kri-

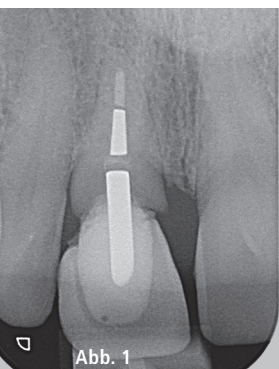


Abb. 1

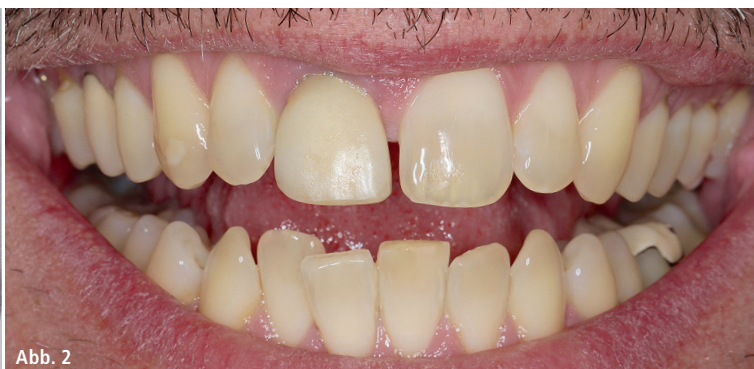

Abb. 2

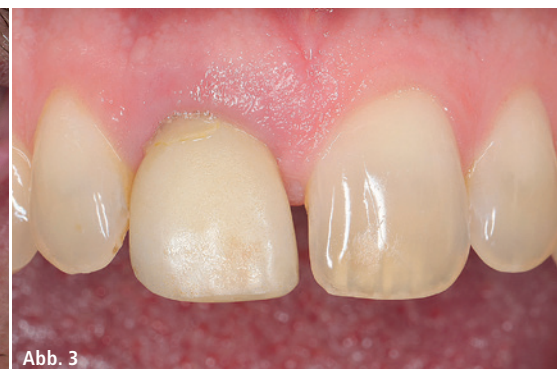

Abb. 3

**Abb. 1:** Radiologische Ausgangsdiagnostik Regio 11. – **Abb. 2:** Präoperative Ausgangssituation mit moderater Lachlinie. – **Abb. 3:** Intraorale Ausgangssituation Regio 11.

EXZELLENZ IN DER SOFORTVERSORGUNG

IDS

Besuchen Sie uns  
auf der IDS 2019  
Halle 4.2  
Stand G-080 K-089

Straumann® BLX

Sicherheit und Vertrauen über  
die Sofortversorgung hinaus.



#### DYNAMIC BONE MANAGEMENT

Ermöglicht Sofort-  
versorgungsprotokolle mit  
vorhersagbaren Ergebnissen  
in allen Knochentypen.



#### ESTHETIC EASE CONCEPT

Mühevolle Ästhetik dank  
nur einer Verbindung  
und unterkonturierten  
Prothetikkomponenten.



#### ECHTES VERTRAUEN

Vorhersagbare Lösungen  
von Straumann, denen Sie  
vertrauen können – für alle  
klinischen Situationen.

Das BLX Implantatsystem vereint ein bahnbrechendes funktionales Design mit unserem Hochleistungsmaterial Roxolid® und der klinisch erprobten SLActive® Oberfläche und bietet Ihnen in allen klinischen Situationen Sicherheit und Zuverlässigkeit. Innovationen wie das VeloDrill™ System, Dynamic Bone Management und das Esthetic Ease Concept tragen zu signifikanten Verbesserungen der chirurgischen und prothetischen Workflows bei.

Informieren Sie sich bei Ihrem zuständigen Straumann Kundenberater oder besuchen Sie unsere Website unter [www.straumann.com](http://www.straumann.com).



A0016/de/A/00 12/18

 **straumann**



	niedriges Risiko	moderates Risiko	hohes Risiko
1. Gesundheitszustand	gut	behandelt	schlecht
2. Raucher (Anzahl/Tag)	0	0–10	> 10
3. Mundhygiene	gut	moderat	schlecht
4. Parodontalstatus	gut	moderat	schlecht
5. Ästhetische Ansprüche	niedrig	moderat	hoch
6. Lachlinie	niedrig	moderat	hoch
7. Gingivaler Biotyp	dick	moderat	dünn
8. Infektion	nein	chronisch	akut
9. Abstand Knochen zu Kontaktpunkt	< 5 mm	5,5–6,5 mm	> 7 mm
10. Restaurativer Status Nachbarzähne	nein		restauriert
11. Spaltbreite	einzel > 7 mm	einzel < 7 mm	> zwei Zähne
12. Weichgewebszustand	intakt	reduziert	defekt
13. Knochenvolumen	kein Defekt	horizontaler Defekt	vertikaler Defekt
14. Zeitpunkt der Operation	spät	früh	sofort
15. Einheilzeit	> zwei Monate postoperativ	eine Woche bis zwei Monate	sofort

**Tab. 1:** Befunderhebung und Risikoklassifizierung anhand von SAC-Kriterien.

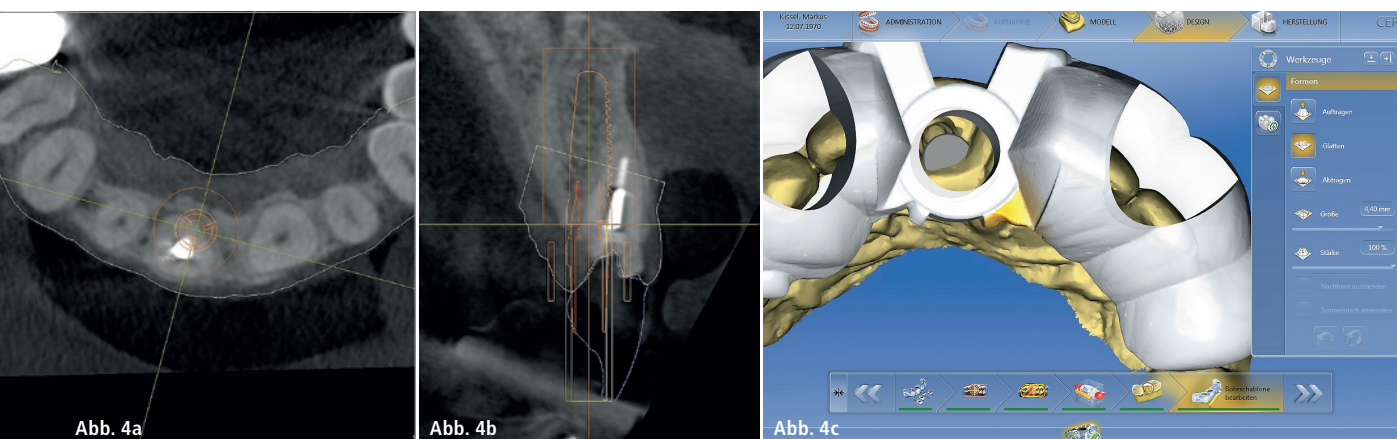
tisch dargestellt. Nun würde die Krone erneut wackeln, und er könne den Zahn nur noch vorsichtig belasten.

Die allgemeinmedizinische Anamnese war unauffällig. Der Patient hatte eine gute adäquate Mundhygiene, der parodontale Zustand war stabil und funktionell ohne pathologischen Befund. Radiologisch zeigten sich die im Wurzelkanal frakturierte Stiftversorgung (Abb. 1) und eine tief subgingival frakturierte Wurzel des Zahnes 11. Eine Revision mit einer kombinierten kieferorthopädischen Extrusionstherapie und erneuter Kronenversorgung war im vorliegenden Fall wenig Erfolg versprechend. Der Zahn musste extrahiert werden.

Im Zuge der klinischen und radiologischen Ausgangsdiagnostik wurde ein detailliertes Aufklärungsgespräch über die Therapieoptionen und deren Ablauf, Prognose und Kostenschätzung geführt. Dabei äußerte der Patient den Wunsch nach einer stabilen Neuversorgung. Er wollte auf jeden Fall seine charakteristische Zahnstellung, ein Diastema mediale, behalten. Die Rehabilitation des Zahnes 11 sollte durch eine Implantatversorgung erfolgen. Bei der präoperativen Untersuchung wurden ästhetische Kriterien wie die Lachlinie und die Anlage des marginalen Gingivaverlaufes, also der Übergang der weißen in die rote Ästhetik, sowie die Weichgewebsdicke analysiert (Abb. 2 und 3).



### Therapiemöglichkeiten

Aufgrund der frakturierten Wurzel, des kurzen Wurzelstammes sowie einer bereits vorhandenen frakturierten Stiftversorgung wurde die Therapieoption einer Extrusionstherapie nicht weiterverfolgt. Ebenfalls kam eine chirurgische Kronenverlängerung aufgrund des Verlaufes des Margo gingivae in der ästhetischen Zone nicht infrage. Beide Varianten hätten auf die Möglichkeit der Wiederherstellung eines suffizienten „Ferrule Effect“ (Fassreifeneffekt) abgezielt. Die Alternative einer klassischen Brückenversorgung kam aufgrund des natürlich gegebenen Diastema mediale ebenfalls aus ästhetischer Sicht nicht



**Abb. 4a–c:** Digitales Backward Planning und prothetische Zielplanung – das Diastema mediale sollte auf Wunsch des Patienten beibehalten werden. **a)** DVT von inzisal. **b)** DVT-Schnittbild. **c)** Schablonendesign mit Sichtfenstern.

Acuris™



**IDS**  
**2019**

Besuchen Sie  
uns auf der IDS!  
Halle 10.2 + 11.2

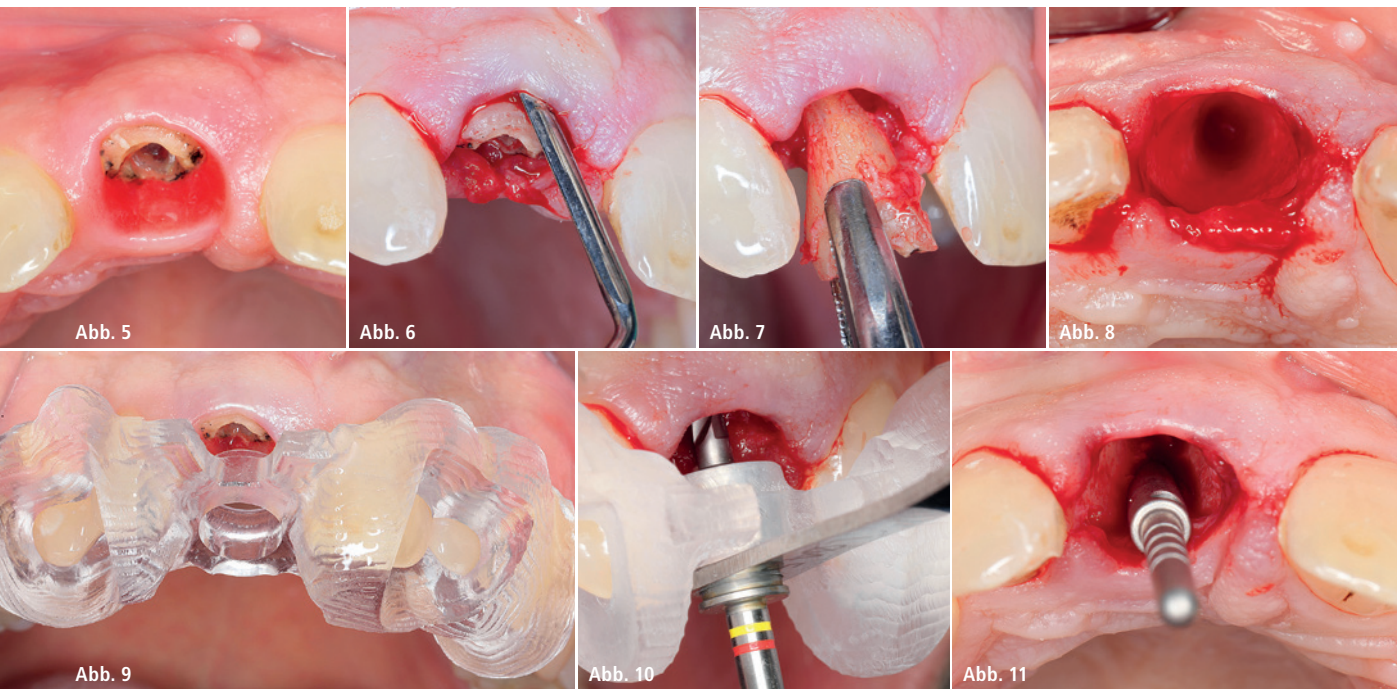
# Retention neu definiert

Klick - und fertig. So einfach funktioniert das Einsetzen der finalen Krone mit Acuris, unserem neuen konometrischen Konzept. Anstelle von Zement oder Schrauben kommt Friktionspassung zum Einsatz. Das spart Zeit und vereinfacht das Verfahren. Alles, was zur Befestigung der finalen Krone benötigt wird, ist ein Klick mit unserem einzigartigen, neu entwickelten Befestigungsinstrument.

Ohne Zement gibt es weniger Periimplantitis-Risiko, ohne Schrauben keine sichtbaren Schraubenkanäle. Kurz gesagt: Acuris ist eine zeitsparende und einfach anwendbare Alternative, die zu vorhersagbaren Ergebnissen und exzellenter Ästhetik führt.

Retention neu definiert.  
Acuris von Dentsply Sirona Implants.





**Abb. 5:** Wurzelrest mit fehlendem Ferrule Effect. – **Abb. 6:** Minimalinvasive Zahnentfernung mit Periostomen und Desmodontomen. – **Abb. 7:** Entfernung des Wurzelrests. – **Abb. 8:** Komplett erhaltene Architektur der Alveole. – **Abb. 9:** Perfekter Sitz der Bohrschablone in situ. – **Abb. 10:** Geführte Pilotbohrung nach Entfernung des Zahnes 11. – **Abb. 11:** Nach palatinal transferierte Implantatposition.

infrage. Eine Adhäsivbrücke mit unilateraler Flügelbefestigung an Zahn 12 wurde ebenfalls in Erwägung gezogen, aber von Patientenseite nicht gewünscht. Aufgrund der klinisch-radiologischen Voraussetzungen und der Risikoanalyse unter Einbeziehung der Patientencompliance wurde die Möglichkeit einer Sofortimplantation in Betracht gezogen (Tab. 1). Das mobile Kronenfragment wurde bis zum Behandlungsbeginn stabil fixiert.

### Therapieplan

1. Bohrschablonenherstellung auf Grundlage eines digitalen prothetischen Backward Planning mittels intraoralem Scan und DVT („Forward Thinking“)
2. Minimalinvasive Extraktion und Sofortimplantation am 28.08.2018
3. Nahtentfernung am 05.09.2018
4. Freilegungsoperation am 14.11.2018
5. Abformung am 27.11.2018
6. Individuelle Anpassung im zahn-technischen Labor am 05.12.2018
7. Einsetzen der definitiven Versorgung am 12.12.2018

„Sofort“-Implantationen oder „Sofort“-Versorgungen erfüllen heute die Patien-

tenwünsche nach besonders schnellen Behandlungstherapien.<sup>2-3</sup> Allerdings kann durch eine Sofortimplantation die Resorption des Alveolarfortsatzes nicht komplett verhindert werden. Bedingt durch den biologischen Verlust des Bündelknochens kann ein sofort inseriertes Implantat allein den Volumenerhalt der Alveole und damit des anatomisch ausgeformten Kieferknochens nicht gewährleisten. Oft müssen zeitgleich mit der Implantation strukturerhaltende Maßnahmen mit Ersatzmaterialien ergriffen werden. Die Voraussetzungen für die Entscheidung einer Sofortimplantation stellt eine ausführliche Analyse der Gewebsstrukturen, wie die Lage des vestibulären Gingivarandes, eine stabile Weichteilsituation, die Höhe des interproximalen und vestibulären Knochenkammes, die Dicke der bukkalen Lamelle sowie die korrekte dreidimensionale Positionierung des Implantates, dar. Auch das Implantatsystem sollte bestimmte Voraussetzungen erfüllen. Da die erforderliche Primärstabilität aufgrund anatomischer Gegebenheiten in der Oberkieferfrontzahnregion oft über das untere Drittel des Implantatkörpers im palatinalen Bereich der Alveole erzielt wird, sollte das Implantat einen

ausgeprägten konischen Anteil aufweisen. In Verbindung mit einem selbstschneidenden und knochen-kondensierendem Gewindedesign sowie der Möglichkeit, das Implantatbett unterpräpariert aufzubereiten, ist das Erzielen der benötigten Primärstabilität auch in weichem Knochen vorhersagbar planbar. Für diesen Fall wurde das PROGRESSIVE-LINE Implantat (CAMLOG) eingesetzt.

### Virtuelle Implantatpositionierung

Bei Implantationen, besonders im ästhetischen Bereich, ist neben dem Weichteilmanagement die absolute Genauigkeit der Implantatposition entscheidend. Um diese bestmöglich zu planen, stehen mit dreidimensionalen Röntgengeräten sowie der integrierten und geführten Implantologie zahlreiche Unterstützungsmöglichkeiten zur Verfügung. Anhand einer DVT-Aufnahme des Oberkiefers, eines intraoralen Scans (CEREC Omnicam, Dentsply Sirona) und der Datenüberlagerung (Galileos Implant-Software) wurde die Implantatpositionierung im Sinne des prothetischen Backward Plannings digital festgelegt (Abb. 4a und b). Die

# Der komplette Implantat-Workflow mit **einer Software**



Besuchen  
Sie uns auf der  
IDS 2019!

**Herzlich willkommen zu spektakulären Planmeca IDS 2019 Shows!**  
**Sie finden unseren Stand G010/H011 in Halle 11.1.**

Erleben Sie hochinteressante klinische Fälle u.a. zu den folgenden Themen:

- Schablonengestützte Implantatinsertion
- Höhere Effizienz und Kundenzufriedenheit mit CAD/CAM
- 3D-Druck für Smile-Design-Modelle
- Digitaler Workflow vom Scannen zum Drucken
- Low-Dose-Protokolle für DVT-Bildgebung

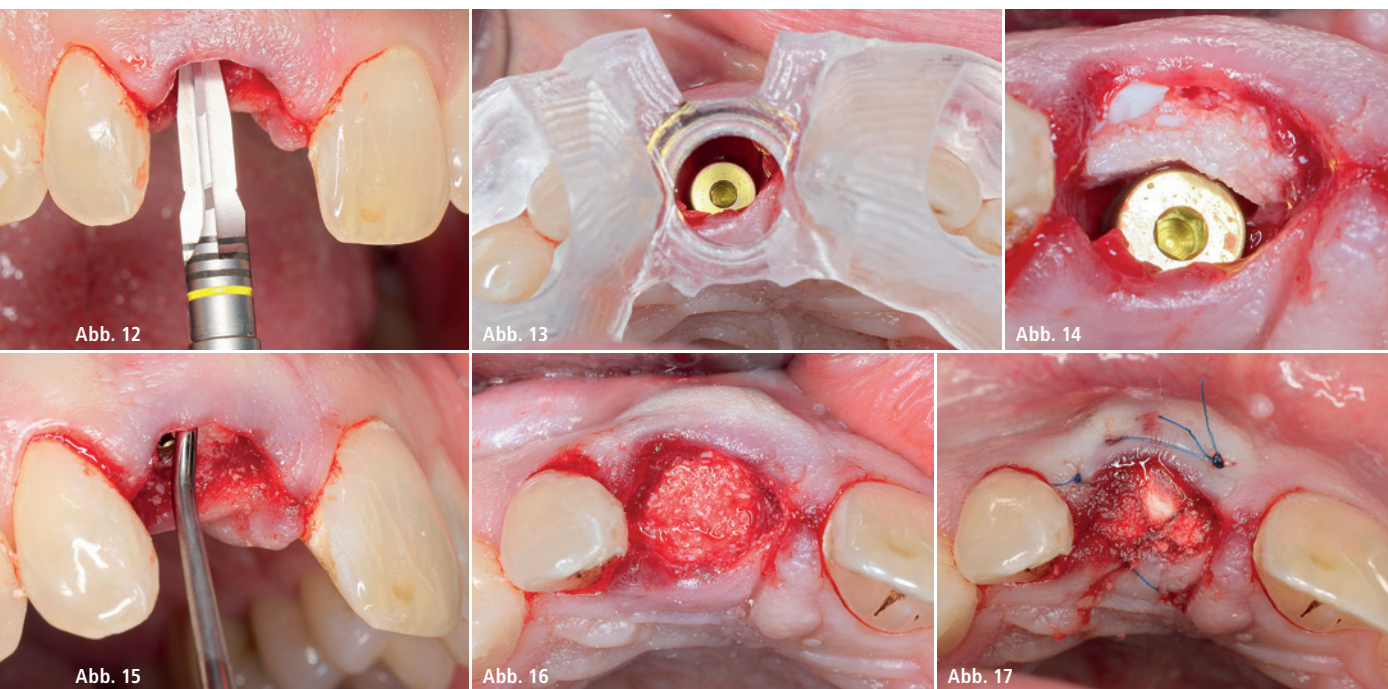
International renommierte Referenten:

- Dr. Walter Renne, USA
- Dr. Antony Mennito, USA
- Dr. Zach Evans, USA
- Dr. Omar Hamid, Österreich
- Dr. Michael Bornstein, Universität Hongkong
- Dr. Gary Severance & Angela Severance, USA

Besuchen Sie [www.planmeca.com/de/ids-2019](http://www.planmeca.com/de/ids-2019)  
für weitere Informationen.

## PLANMECA





**Abb. 12:** Aufbereitung nach dem CAMLOG PROGRESSIVE-LINE Protokoll. – **Abb. 13:** Implantatposition. – **Abb. 14:** Augmentation der Jumping Distance mit MinerOss X Collagen. – **Abb. 15:** Präparation einer supraperiostalen Weichgewebstasche und Insertion einer Fibro-Gide. – **Abb. 16:** Deutliche Überkonturierung des bukkalen Anteils. – **Abb. 17:** Kollagenabdeckung und zugfreie 6-0-Nahttechnik.

Daten wurden exportiert und für das Design einer Bohrschablone in die Software importiert (Abb. 4c). Nach der virtuellen Gestaltung der Schablone erfolgte die zeit- und kosteneffiziente CAM-Fertigung in der Praxis.

### Sofortimplantation

Vor der minimalinvasiven Extraktion des Zahnes 11 wurde intraoral ein Index der klinischen Krone angefertigt. Dieser ermöglicht es, die Zahnkrone nach Modifizierung der Basalfläche in der ursprünglichen anatomischen Lage als biologisch-aktives Provisorium zu repositionieren. Die Verwendung des patienteneigenen Zahnes dient der exakten Konservierung der patientenspezifischen Weichgewebsarchitektur durch das Reattachement des Epithels an die natürliche Wurzeloberfläche.<sup>5-7</sup> Da die periimplantären Resorptionsvorgänge bis heute nicht vollständig verhindert werden können, ist es unabdingbar, das Weichgewebe vorausschauend zu konditionieren und möglichst durch ein feststehendes Provisorium zu stützen.

Ende August 2018 erfolgte zunächst die Entfernung der provisorisch fixierten Zahnkrone. Die Zahnwurzel wurde

mithilfe der Periotom-Technik und einem Mikroskalpell, mit welchem die Sharpey'schen Fasern durchtrennt wurden, minimalinvasiv entfernt (Abb. 5, 6 und 7). Wichtigstes Kriterium bei der Extraktion war der Erhalt der bukkalen Knochenlamelle. Nach der Entfernung wurde die Alveole von Weichgewebseresten gesäubert und auf Fenestrationsen sowie Dehiszenzen untersucht (Abb. 8). Da die Alveole wie erwartet intakt war, konnte die geplante Sofortimplantation durchgeführt werden. Dafür wurde die Schablone über die Nachbarzähne fixiert (Abb. 9). Der exakte Sitz kann über die Sichtfenster in der Schablone auch während des Eingriffes konstant geprüft werden. Anschließend erfolgte die Präparation des Implantatlagers für das Implantat (Durchmesser 3,8 mm, Länge 13 mm). Zunächst wurde der Stollen mithilfe einer Pilotbohrung sowie der ersten Formbohrung durch die Schablone hindurch aufbereitet (Abb. 10 und 11). Da es zu diesem Zeitpunkt für das hier verwendete Implantatsystem noch keine Guidebohrer gab, erfolgte die finale Bohrung frei Hand in der vorgegebenen, leicht nach palatinal orientierten Position (Abb. 12). Der Implantatdurchmesser wurde so gewählt,

dass der Abstand zur vestibulären Lamelle circa 1,5 bis 2 mm beträgt („Bone Jumping Distance“). Das Implantat wurde circa 0,4 mm suprakrestal platziert, sodass die Grenze des mikroräumlich maschinieren Bereiches epikrestal zu liegen kam (Abb. 13). Seit den Untersuchungen von Hermann et al. ist bekannt, dass die Positionierung der Implantatshulter und der Übergang von glatter zu rauer Oberfläche Einfluss auf die krestale Knochenresorption hat. Durch das selbstschneidende Gewinde, dem progressiven Design und dem konischen apikalen Anteil des Implantates konnte das Implantat primärstabil im weichen Oberkieferknochen verankert werden.

### Stabilisierung der Hartgewebsstrukturen

Nachdem das Implantat mit der Abdeckschraube verschlossen war, wurde die Jumping Distance, der Hohlraum zwischen Implantat und vestibulärer Knochenlamelle, mit einem Knochenersatzmaterial (MinerOss X Collagen, BioHorizons) aufgefüllt (Abb. 14). Dies ist ein standardisiertes Prozedere im Praxiskonzept bei der Sofortimplantation und essenziell, um eine opti-

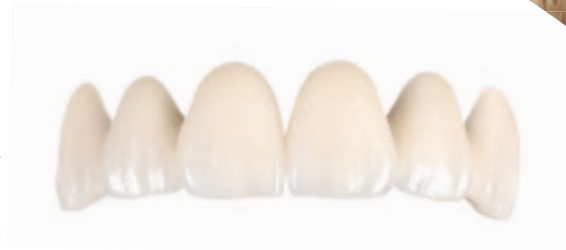**PREISBEISPIEL**

**VOLLVERBLENDETES ZIRKON  
„CALYPSO“**

**647,-€\***

4 Kronen und 2 Zwischenglieder, Zirkon, vollverbl.  
(Sagemax, Vita VM 9, Vita Akzent)

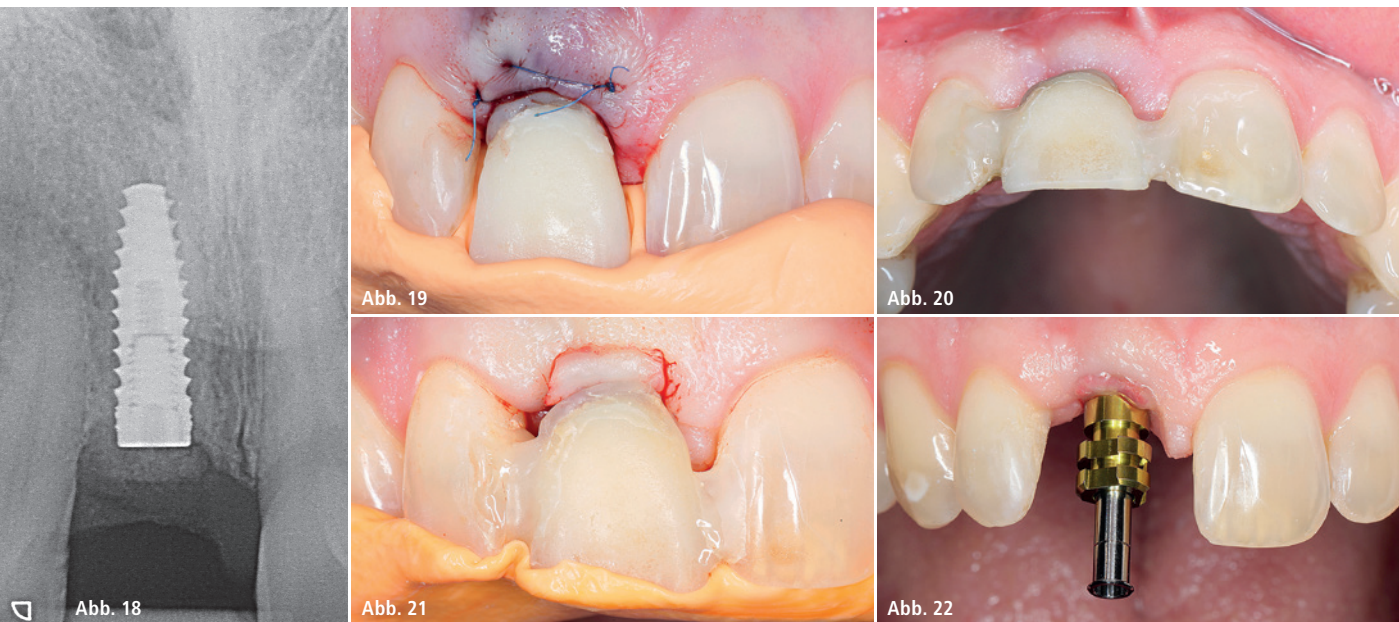
\*inkl. MwSt., Artikulation, Material, Modelle und Versand



**Mehr Lachen. Nutzen Sie die Vorteile des Komplettanbieters.**

**Der Mehrwert für Ihre Praxis:** Als Komplettanbieter für zahntechnische Lösungen beliefern wir seit über 30 Jahren renommierte Zahnarztpraxen in ganz Deutschland. *Ästhetischer Zahnersatz zum smarten Preis.*





**Abb. 18:** Das Kontrollröntgenbild postoperativ. – **Abb. 19:** Refixierung des patienteneigenen Zahnes als biologisch aktives Langzeittherapeutikum mittels präoperativ angefertigtem Silikon Schlüssel. – **Abb. 20:** Gut erhaltene Kontur drei Monate postoperativ vor Freilegungsoperation. – **Abb. 21:** Minimalinvasive Rollappentechnik und Refixierung des patienteneigenen Zahnes in die Ursprungssituation. – **Abb. 22:** Offene Abformung.

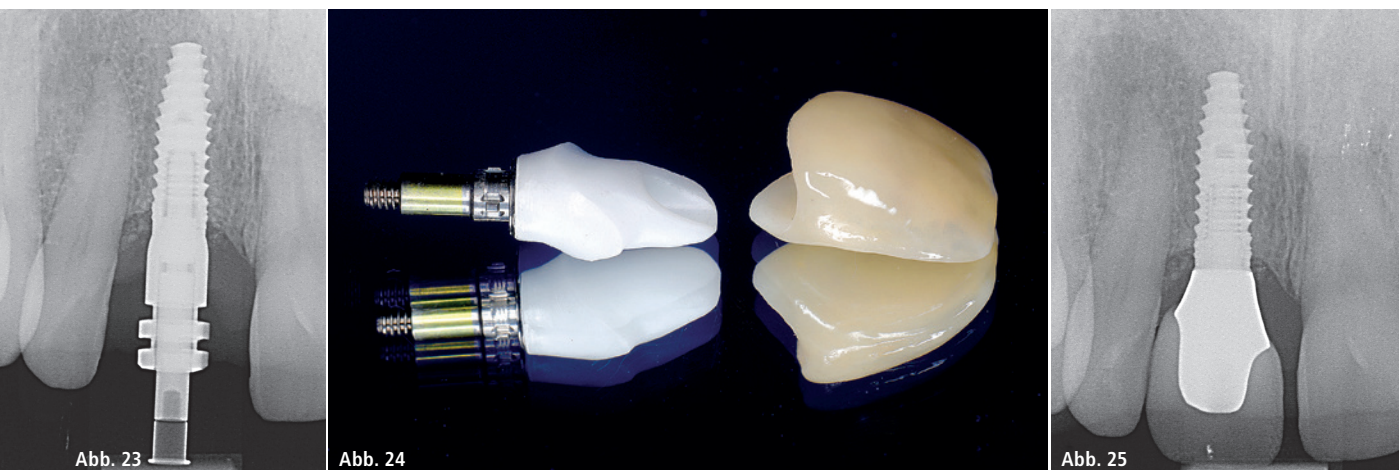male, langzeitstabile und anatomische Ausformung der hart- und weichgewebigen periimplantären Konturen zu erzielen. Das Auffüllen der Jumping Distance mit Ersatzmaterial sorgt für ein stabiles Knochenniveau am Implantatthals. Dieses Vorgehen wird durchaus in der Literatur kontrovers diskutiert. In einer Übersichtsarbeit schlussfolgern Chen und Buser, dass Spalten im Seitenzahnbereich zwischen Implantat und bukkaler Knochenlamelle unter 2 mm spontan ausheilen können, wenn die gesamte bukkale Lamelle erhalten ist. Jedoch würde die Augmentation periimplantärer Defekte die knöcherne Ausheilung unterstützen und die hori-

zontale Alveolarkammresorption verringern.<sup>8</sup> Langzeitdaten für den ästhetischen Frontzahnbereich liegen derzeit noch nicht vor.

Im vorgestellten Behandlungskonzept wurde der Spalt mit Kollagen, das aus Spongiosa-Granulat mit einem Zusatz von fünf Prozent bovinem Kollagen besteht, aufgefüllt (Abb. 15).<sup>9</sup> Die komplexe trabekuläre Architektur und die natürliche Konsistenz ermöglichen eine ideale Knochenneubildung an der Defektstelle. Es ist physisch und chemisch mit der Mineralstruktur menschlicher Knochen vergleichbar. Durch die schwammartige Konsistenz lässt sich das Kollagen einfach und sicher applizieren.

### Stabilisierung des Weichgewebes

Zur Verdickung des Weichgewebes und Erzielung einer ausreichend stabilen keratinisierten Gingiva wurde vestibulär eine suprapariostale Tasche präpariert (Abb. 15). Um die Resorptionsvorgänge an der bukkalen Lamelle so gering wie möglich zu halten, ist es unabdingbar, dass das Periost unverseht bleibt. In den Envelope wurde eine volumenstabile Kollagenmatrix (Fibro-Gide®, Geistlich) eingeschoben. Durch eine Überkonturierung des fazi- alen Bereiches wurde die Resorption der periimplantären Gewebe kompen-



**Abb. 23:** Röntgenaufnahme bei Abdrucknahme. – **Abb. 24:** Individuelles CAD/CAM-Zirkonoxidabutment mit Ti-Base und Lithiumdisilikatkronen. – **Abb. 25:** Röntgenkontrollbild nach Eingliederung der prothetischen Versorgung.



**IDS  
2019**

**HALLE 10.1  
STAND NR.  
C/D 10 – 11**

### **Solutions for Dental Professionals**

Besuchen Sie uns auf der IDS und erfahren Sie im Austausch mit unseren Experten alles rund um unsere Produkthighlights. Von smarten Lösungen bis hin zu behandlungsunterstützenden Workflows gibt es viel Spannendes zu entdecken.

Lassen Sie sich von unseren Solutions inspirieren!

**#whsolutions**



**video.wh.com**

Informationen  
erhalten Sie  
auf **wh.com**





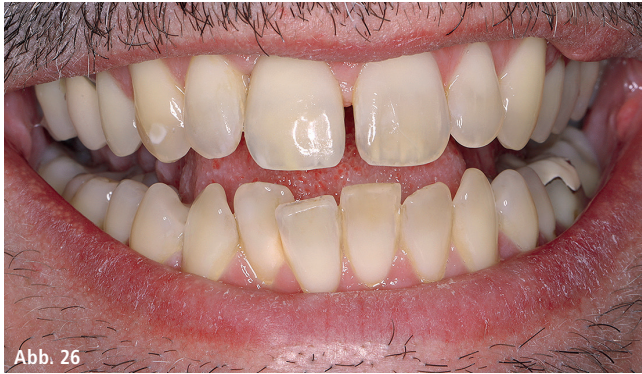

Abb. 26

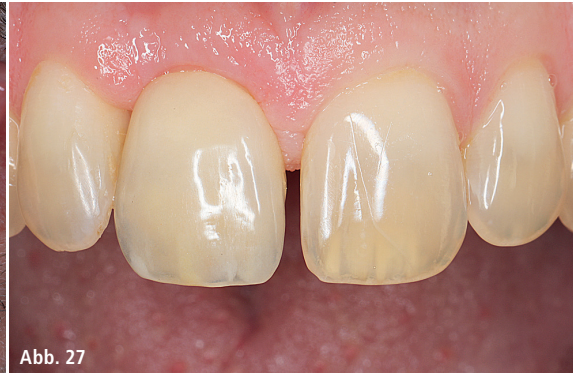

Abb. 27

**Abb. 26:** Moderate Lachlinie nach der Insertion. – **Abb. 27:** Kontrolle der prothetischen Versorgung nach zwei Monaten.

siert (Abb. 16). Auch die Ausbildung der biologischen Breite, die erst nach der Freilegung mit der Exposition des Implantates zur Mundhöhle in Gang gesetzt wird, muss zu diesem Zeitpunkt schon berücksichtigt werden. Der damit einhergehende Knochenumbauprozess findet bis zur Stabilisierung der biologischen Breite nach vertikal und horizontal statt.

Der Implantatsitus wurde abschließend mit Kollagenfließ abgedeckt und mit einer Naht (6/0) zugfrei vernäht (Abb. 17). Eine Röntgenaufnahme wurde postoperativ angefertigt (Abb. 18). Zwischenzeitlich wurde die patienteneigene Krone von basal minimal geglättet und mithilfe des Indexierungsschlüssels in Form einer festsitzenden Marylandbrücke repositioniert (Abb. 19). Im Vergleich zu einem Komposit-/Acrylprovisorium erfolgt ein „echtes“ Weichgewebsattachement an die Wurzeloberfläche und erhöht somit die Chance auf eine Stabilisierung des Weichgewebsprofils im periimplantären Bereich. Aus diesem Grund wurde im vorliegenden Patientenfall die Verwendung der patienteneigenen Zahnkrone einer Sofortversorgung des Implantates vorgezogen, obwohl die erzielte Primärstabilität eine sofortige Versorgung ermöglicht hätte.

Acht Tage nach der Insertion wurden die Nähte entfernt. Zu diesem Zeitpunkt zeigte sich eine anatomisch ausgeformte Attached Gingiva im Heilungsprozess. Zur Freilegung drei Monate post OP war die periimplantäre Gewebekontur gut erhalten und basal anatomisch ausgeformt (Abb. 20). Mit einer minimalinvasiven Rollappentechnik wurde das Implantat freigelegt, ein

Gingivaformer aufgeschraubt und der patienteneigene Zahn in der ursprünglichen Position refixiert (Abb. 21).

### Individualisierte CAD/CAM-Versorgung

Zwei Wochen später erfolgte die Abformung mit der offenen Löffeltechnik (Abb. 22 und 23). Alternativ hätte auch ein digitaler intraoraler Scan zur Erfassung der Implantatposition erfolgen können. Dabei wurde die anatomisch ausgeformte Kronendurchtrittskontur exakt übertragen. Im Labor wurde das Modell mit abnehmbarer Zahnfleischmaske erstellt und ein individuelles Zirkoniumdioxidabutment auf der Titanbasis im CAD/CAM-Verfahren hergestellt (Abb. 24). Der Abutment-Kronen-Übergang wurde zirkulär 1 mm subgingival angelegt, um Zementreste komplett entfernen zu können. Über dieselbe Verfahrenstechnik wurde ein Lithiumdisilikat-Kronengerüst gefertigt und mit der Keramikschichttechnik im Labor individuell verblendet. Nach einer Ästhetikeinprobe im Mund wurden minimalste Anpassungen und Formkorrekturen vorgenommen. Im Dezember 2018 wurde die Versorgung definitiv eingesetzt (Abb. 25 und 26). Der Patient freute sich über die festsitzende und ästhetisch sehr gelungene Rekonstruktion. Das Erhalten einer stabilen Papille zwischen den mittleren Schneidezähnen war – bedingt durch den fehlenden Interproximalkontakt durch das Diastema mediale – eine besondere Herausforderung, die durch die 3D-Positionierung des Implantates erzielt werden konnte. Die prothetische Zielsetzung des späteren Diastema

mediale wurde bereits im Vorfeld der virtuellen Planung der Implantatposition berücksichtigt. So konnte ein ideales Austrittsprofil mit Erhalt und Stütze des Hart- und Weichgewebes im Bereich der mittleren Schneidezähne erreicht werden (Abb. 27).

### Fazit

Sofortimplantationskonzepte unterliegen einer sehr strengen Indikationsstellung. Nur nach einer genauen Analyse sämtlicher Parameter kann mit einem langzeitstabilen ästhetischen Behandlungserfolg gerechnet werden. Unter Berücksichtigung biologischer Vorgänge und vorausschauender Planung sind die Behandlungskonzepte sowohl zeit- als auch kosteneffizient. Mit diesem Konzept kann man Patienten, die sich weniger Praxisbesuche und minimalinvasive Therapiemethoden wünschen, durch Reduktion der Behandlungsdauer und der chirurgischen Eingriffe gerecht werden.

Dem Erzielen eines stabilen, anatomischen, marginalen Knochenniveaus kommt vor allem in der ästhetischen Zone eine große Bedeutung zu. Ein stabiles knöchernes Gewebe stützt das Weichgewebe und determiniert damit das ästhetische und funktionelle Behandlungsergebnis. Das Wissen um resorptive Prozesse im Bereich des Implantathalses und das Verständnis um die Ausbildung und Stabilisierung der biologischen Breite, die sich erst nach der Eröffnung des Implantates ausgebildet, sind essenziell. Die Etablierung der biologischen Breite besitzt nach den Untersuchungen von Tarnow et al. auch eine horizontale Komponente von



## CME-Fortbildung

### Sofortimplantation in der ästhetischen Zone

Dr. Frederic Hermann, M.Sc.

CME-Fragebogen unter:

[www.zwp-online.info/cme/wissenstests](http://www.zwp-online.info/cme/wissenstests)

ID: 93399



Informationen zur  
CME-Fortbildung



Alle Wissenstests  
auf einen Blick

1 bis 1,5 mm.<sup>10</sup> Dadurch kommen der dreidimensionalen Implantatpositionierung sowie der Einhaltung der Mindestabstände zu natürlichen Zähnen von 1,5 mm besondere Bedeutung zu.

Einen besonderen Effekt erzielte im vorliegenden Patientenfall die Verwendung des biologisch aktiven patienteneigenen Zahnes, der als Langzeittherapeutikum diente, eine schnelle Anhaftung und Stabilisierung des Weichgewebes förderte und dieses anatomisch ausformte. Ein wichtiger Faktor hierbei ist eine Reifungszeit von mindestens einem halben Jahr nach Eingliederung der prothetischen Versorgung, um eine vollständige Konsolidierung des Weichgewebes im Umfeld der implantatprothetischen Versorgung zu erzielen.

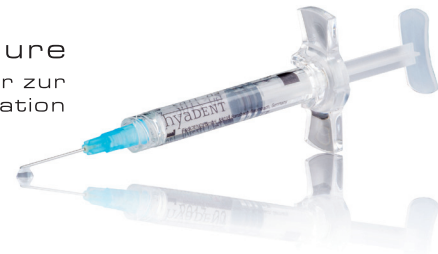### Kontakt

**Dr. Frederic Hermann, M.Sc**  
 TEAM 15 – Praxis für Zahnmedizin  
 Poststr. 15  
 6300 Zug, Schweiz  
[info@team15.ch](mailto:info@team15.ch)  
[www.team15.ch](http://www.team15.ch)

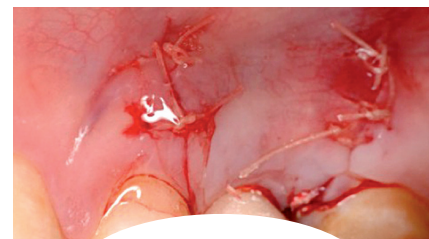
# hyaDENT

Regeneration natürlich gefördert

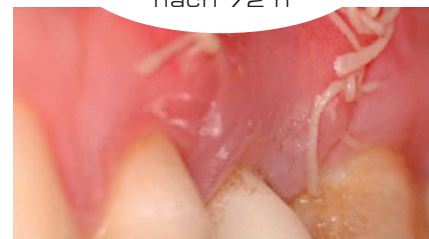Hyaluronsäure  
 Booster zur  
 Geweberegeneration



- Beschleunigte kontrollierte Wundheilung  
Verbessert Wund- und Gewebeheilung und reduziert Narbenbildung
- Unterstützung der Geweberegeneration  
Reguliert Gewebewiederaufbau und beschleunigt Neoangiogenese
- Bakteriostatische Wirkung  
Verhindert Eindringen und Wachstum von Krankheitserregern



Wundheilung  
mit hyaDENT  
nach 72 h



Klinische Bilder mit freundlicher Genehmigung von Prof. Pilloni, Italien. Individuelle Ergebnisse können abweichen.

### 5 + 1 Angebot

**hyaDENT**  
 Natürliche HA | 1 ml | 49,58 €

**hyaDENT BG**  
 Kreuzvernetzte HA | 2 x 1,2 ml | 147,90 €

Zzgl. MwSt.  
 Inkl. kostenfreiem Versand.  
 Gültig bis 31.12.2019.

QR-Code für weitere  
 Informationen oder besuchen  
 Sie uns unter [www.regedent.de](http://www.regedent.de)



# HYALURON SÄURE