

Therapie von Engstand und Protrusion mithilfe nicht alltäglicher Extraktionen

Ein Beitrag von Dr. Gianluigi Fiorillo.

Dieser Fallbericht beschreibt die Behandlung eines Patienten mit skelettaler Klasse II unter Einsatz kortikaler Verankerung. Der intraorale Befund wies eine dentale Klasse I mit Engstand, Protrusion der Schneidezähne, positivem Overjet und negativem Overbite auf. Extraoral zeigten sich ein inkompetenter Lippenschluss und ein retrognathes Kinn. Nach Platz- und Profilanalyse war eine Extraktionsbehandlung geplant. Entgegen des üblichen Vorgehens fiel die Wahl dabei nicht auf die ersten Prämolaren; stattdessen sollten aufgrund ihres schlechten Zustands die ersten OK-Molaren und ersten UK-Prämolaren extrahiert werden. Da diese Methode einen erhöhten Verankerungsbedarf erfordert, kamen im bukkalen Bereich der zweiten OK-Molaren temporäre Minischrauben zum Einsatz. Die gewünschte Gleitbewegung wurde problemlos mit 3M™ Clarity™ ADVANCED Brackets erreicht.



Einleitung

Häufig sind Platzmangel und der Wunsch, eine neutrale Verzahnung im Eckzahn- und Molarenbereich zu erzielen, die Gründe für Extraktionen im Rahmen kieferorthopädischer Behandlungen. Dabei sind es häufig die ersten Prämolaren, die extrahiert werden. In einigen Fällen erscheint es jedoch sinnvoll, andere Zähne zu wählen. Dies ist beispielsweise dann der Fall, wenn diese von einem starken Kariesbefall betroffen sind, bereits endodontisch behandelt wurden, impaktiert sind oder im Umfeld parodontale Schädigungen aufweisen. Solche nicht alltäglichen Extraktionen werden durch den Einsatz temporärer Verankerungsschrauben erleichtert, die eine gezielte Kontrolle der Zahnbewegungen ermöglichen. Wichtig für den Behandlungserfolg ist außerdem die Verwendung von Brackets, die den effizienten Einsatz einer Gleitmechanik begünstigen, eine geringe Friktion erzeugen, frakturresistent sind und eine sichere Haftung an der Zahnhartsubstanz bieten.

Klinisches Fallbeispiel

Vorstellig wurde ein 16-jähriger Patient mit skelettaler Klasse II- und dentaler Klasse I-Relation. Die intraorale klinische Situation lässt sich zudem wie folgt beschreiben: Es lagen ein frontaler Engstand, eine Protrusion der Frontzähne, ein negativer Overbite und ein positiver Overjet vor. Außerdem befanden sich die ersten Oberkiefermolaren in einem kompromittierten Zustand. Extraoral betrachtet, fielen ein inkompetenter Lippenschluss und ein nach hinten verlagertes Kinn auf. Die Analyse der Platzverhältnisse und die Evaluation des Profils legten eine Extraktionstherapie nahe. Trotz der häufigen Empfehlung, in einem solchen Fall die vier ersten Prämolaren zu extrahieren, fiel im vorliegenden Fall aufgrund des dentalen Zustandes die Wahl auf die ersten Molaren im Oberkiefer und die ersten Prämolaren im Unterkiefer. Bei einer solchen Vorgehensweise ist die Verankerungskontrolle ein wesentlicher Faktor für den Behandlungserfolg. Darum wurden zeitgleich mit der Extraktion der ersten Oberkiefermolaren zwei temporäre Verankerungsschrauben

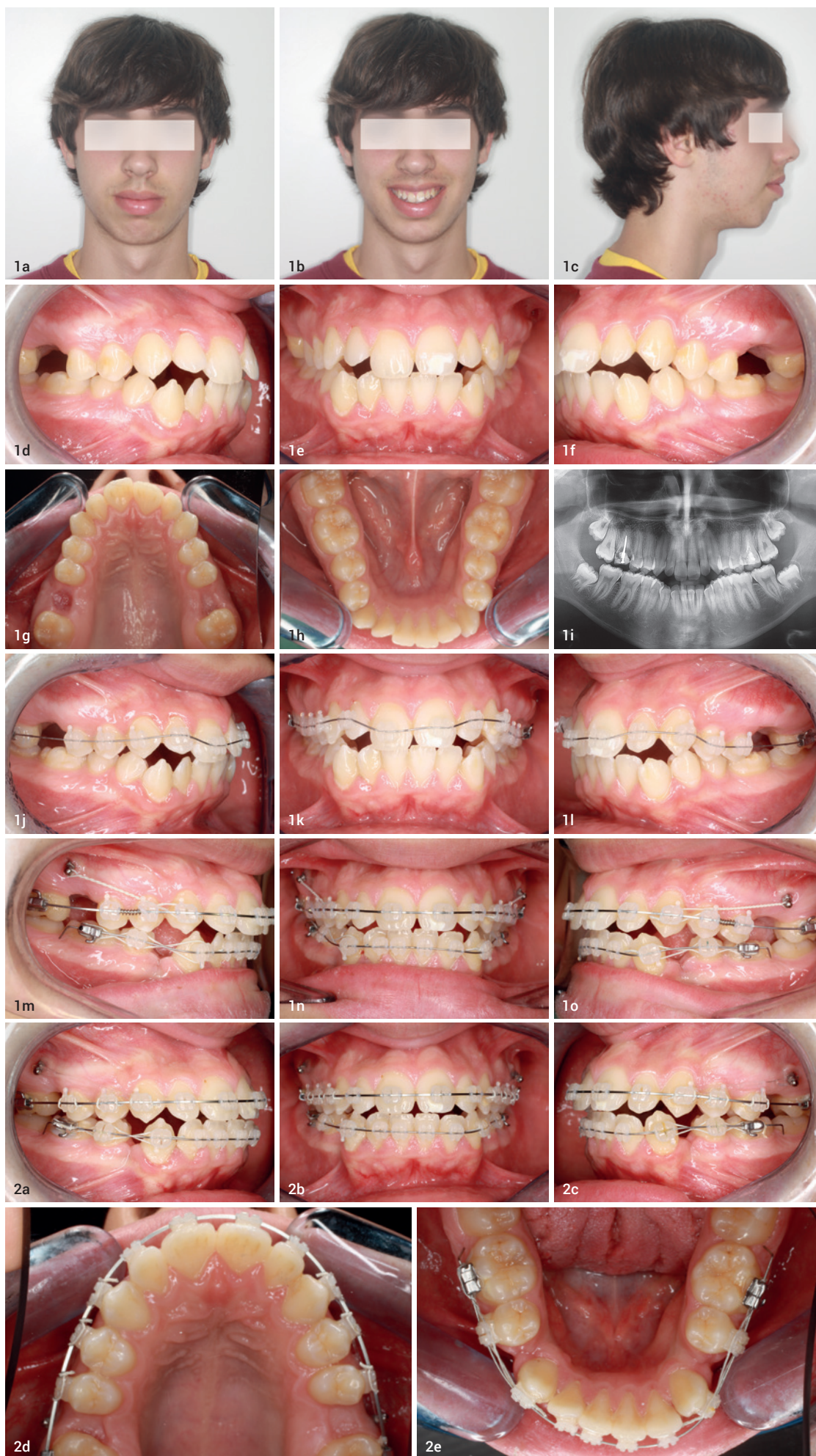

Abb. 1a–o: 14 Tage nach Extraktion der ersten OK-Molaren wurden im Oberkiefer 3M™ Clarity™ ADVANCED Keramikbrackets geklebt und ein .014" NiTi SE-Bogen einligiert. Zeitgleich erfolgte die Insertion zweier Minischrauben. Weitere zwei Wochen später wurden die ersten UK-Prämolaren extrahiert und im vierten Monat die unteren Brackets geklebt. Es kam ein .014" NiTi SE-Bogen kombiniert mit Lacebacks zum Einsatz, während im OK im Verlauf ein .016" NiTi SE und ein .017" × .025" NiTi-Bogen mit Tie-Backs Anwendung fand. Zwischen den ersten und zweiten OK-Prämolaren wurde jeweils eine Druckfeder eingesetzt. Abb. 2a–e: Fortsetzung des Schlusses der UK-Extraktionslücken am Bogen mithilfe ästhetisch beschichteter Lacebacks. Zur Distalisierung der Zähne im OK war eine elastische Kette eingesetzt worden, die die Minischrauben mit den Eckzähnen verband.

Schon gewusst?

Clarity™ ADVANCED Keramikbrackets werden aus einer feinkörnigen Keramik gefertigt und sind laut Angaben des Herstellers trotz ihrer kleiner Größe bruchresistent. Sie sind mit APC™ Flash-Free Adhäsivvorbeschichtung erhältlich und werden von 5-5 OK/UK im MBT™ Versatile+ Appliance System sowie in der Roth-Prescription (.018" und .022" Slotgröße) angeboten.

(Ortho Implant, 8 mm) mesiobukkal im Bereich der zweiten Oberkiefermolaren inseriert.

Zwei Wochen nach der Extraktion im Oberkiefer erfolgte das Bonding von 3M™ Clarity™ ADVANCED Keramikbrackets mit 3M™ MBT™-Prescription. Als erster Bogen wurde ein .014" NiTi SE verwendet. Um eine unerwünschte Mesialisierung der zweiten Molaren zu vermeiden, wurde zunächst auf die MBT-üblichen Lacebacks verzichtet (Abb. 1a bis i).

Innerhalb von zwei Wochen nach dem Kleben der Oberkieferbrackets erfolgte die Extraktion der Unterkieferprämolaren. Allerdings wurden hier noch keine Brackets eingesetzt, um ein Gleiten der Eckzähne nach distal zu ermöglichen. Im vierten Monat erfolgte schließlich auch das Kleben der Unterkieferbrackets. Hier kam ein .014" NiTi SE-Bogen kombiniert mit Lacebacks zum Einsatz, während im Oberkiefer im Verlauf ein .016" NiTi SE und anschließend ein .017" x .025" NiTi-Bogen mit Tie-Backs Verwendung fand. Letztere wurden zur Verankerung von den Minischrauben zu den Eckzähnen geführt. Eine Druckfeder (Open Coil Spring) wurde jeweils zwischen den oberen ersten und zweiten Prämolaren eingesetzt. Mit ihrer Hilfe wurde gezielt Kraft auf die zweiten Prämolaren ausgeübt, um eine Distalisierung zu erreichen. Die unerwünschte reaktive Kraft (Mesialbewegung) wurde dabei durch die Tie-Backs neutralisiert (Abb. 1j bis l).

Im sechsten Monat erreichten die oberen zweiten Prämolaren jeweils die gewünschte Position: Der palatinale Höcker griff zentral in die mesiodistale Fissur des ersten Unterkiefermolaren. Der Schluss der Extraktionslücken, der schon teilweise durch spontane Bewegungen erfolgt war, wurde mithilfe von ästhetisch beschichteten .012" Lacebacks an einem Bogen fortgesetzt. Die Distalisierung der Zähne im Oberkiefer war durch eine lange elastische Kette hervorgerufen worden, welche die temporären Verankerungsschrauben mit den Eckzähnen verband (Abb. 2a bis e). Die Prämolaren wurden mit vorgeformten, beschichteten .012" Ligaturen fixiert, die dazu dienten, die Friktion zu reduzieren. Die Zugkraft auf die Kette wurde möglichst gering gehalten, um eine negative Angulation der Eckzähne sowie einen Bowing-Effekt zu vermeiden. Die Schneidezähne folgten der Distalbewegung der Eckzähne durch den Druck der Lippe.

Im siebten Monat waren die Extraktionslücken im Unterkiefer auf rund 2 mm pro Seite reduziert. Biomechanisch konnte der Lückenschluss weiterhin mit Lacebacks erreicht werden. Als Bogen kam ein .017" x .025" NiTi HA-Bogen zum Einsatz. Im Oberkiefer folgte nun der Einsatz einer langen elastischen Kette, welche die temporären Verankerungsschrauben mit allen sechs Frontzähnen verband. Ein .017" x .025" NiTi HA-Bogen half,

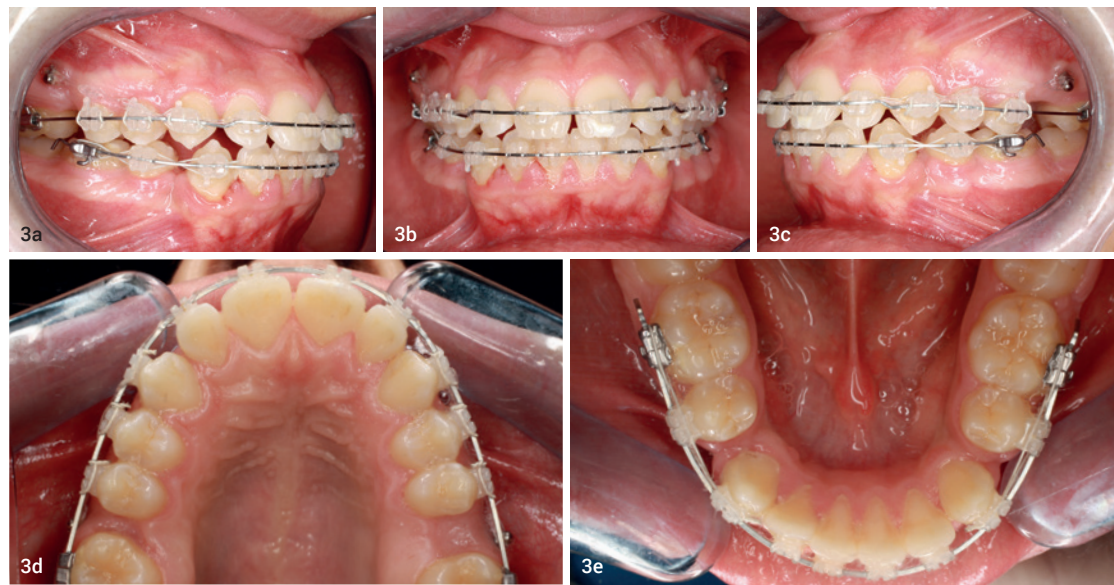
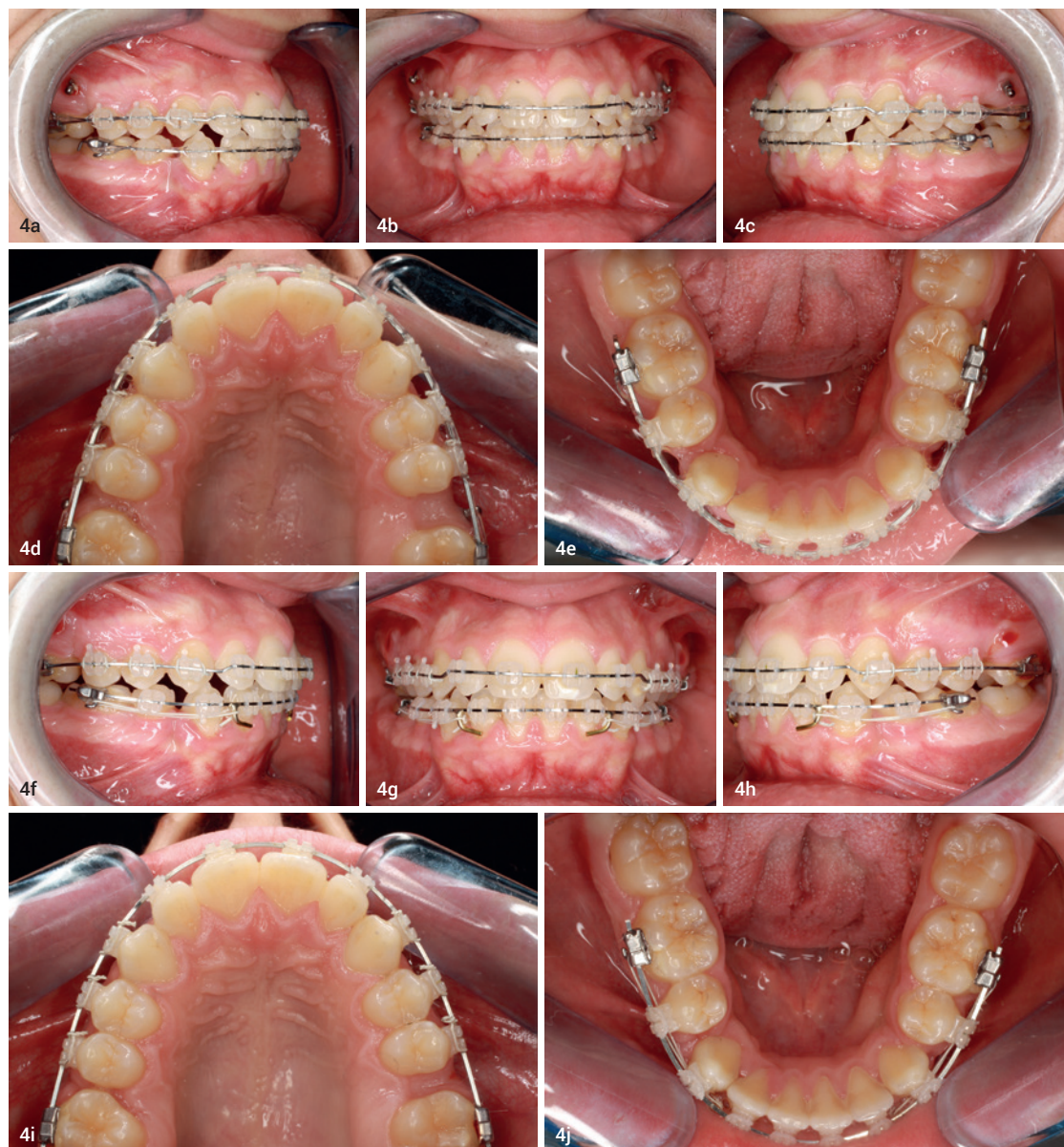


Abb. 3a-e und 4a-e: Weiterer UK-Lückenschluss mithilfe von Lacebacks. Es wurde ein .017" x .025" NiTi HA-Bogen einligiert. Im Oberkiefer wurde eine elastische Kette eingesetzt, die die Minischrauben mit den sechs Frontzähnen verband. Auch hier kam nun ein .017" x .025" NiTi HA-Bogen zur Anwendung. **Abb. 4f-j:** Im achten Behandlungsmonat erfolgte im Unterkiefer der Einsatz eines .019" x .025" Posted-Bogens in Kombination mit .012" Tie-Backs. Im Oberkiefer wurden die Minischrauben entfernt und ein superelastischer .019" x .025" NiTi-Bogen mit Step-up-Biegung auf die Frontzähne und Bendback einligiert.

„Wichtig für den Behandlungserfolg ist u. a. die Verwendung von Brackets, die den effizienten Einsatz einer Gleitmechanik begünstigen, eine geringe Friktion erzeugen, frakturresistent sind und eine sichere Haftung an der Zahnhartsubstanz bieten.“



einen möglichen Bowing-Effekt zu kompensieren und die Inklination der Frontzähne zu reduzieren (Abb. 3a bis e; Abb. 4a bis e).

Im achten Monat kam ein .019" x .025" Posted-Bogen in Kombination mit klassischen PTFE-beschichteten .012" Tie-Backs aus Draht im Unterkiefer zum Einsatz. Im Oberkiefer fand ein superelastischer .019" x .025" NiTi-Bogen mit Step-up-Biegung auf die Frontzähne und Bend-back zur Erhaltung der Länge des Zahnbogens wäh-

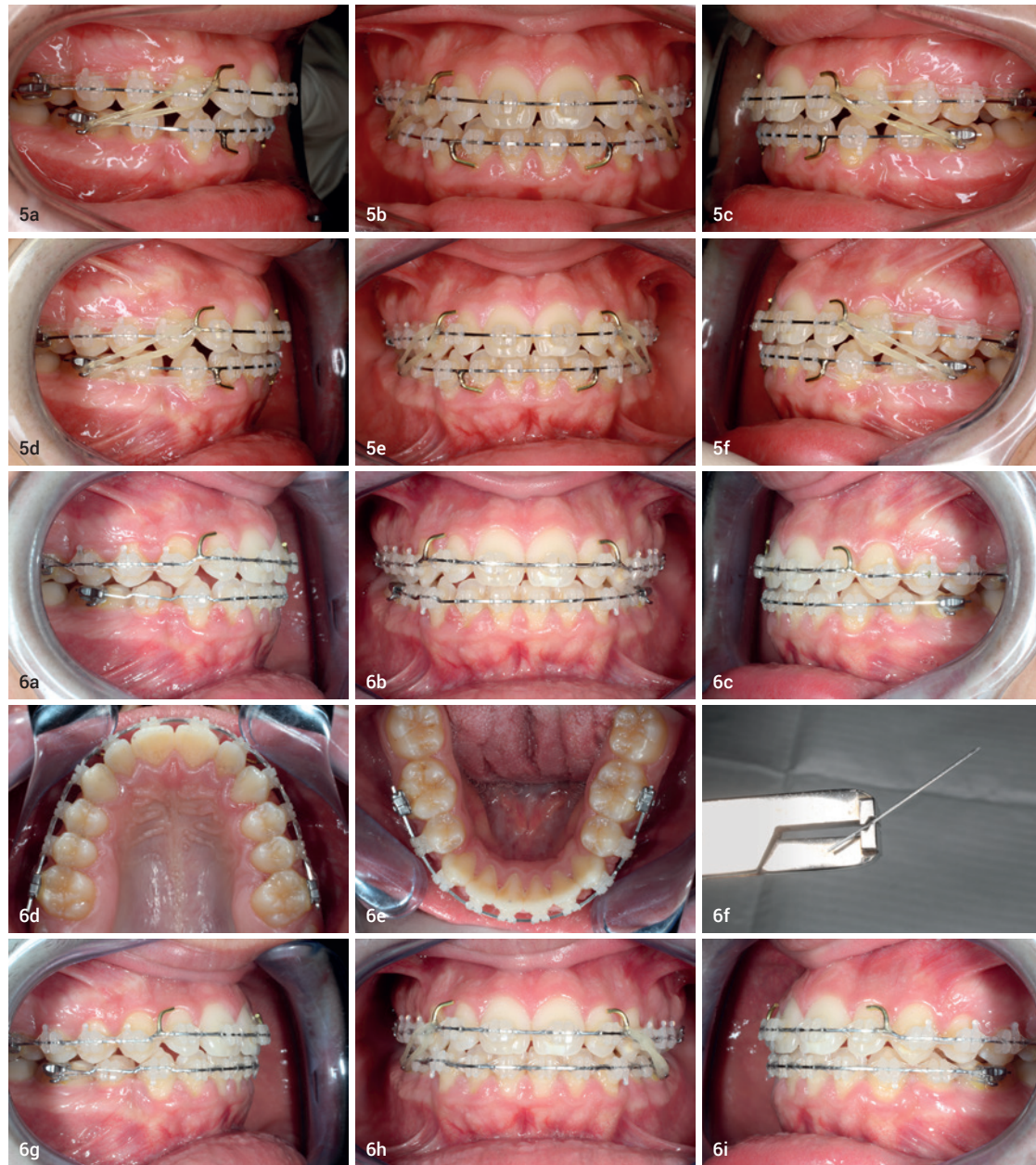rend des Levellings und Frontzahntorquens Verwendung. Die beiden Minischrauben wurden entfernt, da sie nicht weiter benötigt wurden. Durch den im Vergleich zur klassischen MBT-Methode beschleunigten Lückenschluss ist es zu diesem Zeitpunkt notwendig, die Situation ruhen zu lassen (Abb. 4f bis j).

Im zehnten Monat wurde auch im Oberkiefer ein .019" x .025" Posted-Bogen verwendet, der mit einem Step-up im Frontzahnbereich versehen wurde. Die Alternative wäre

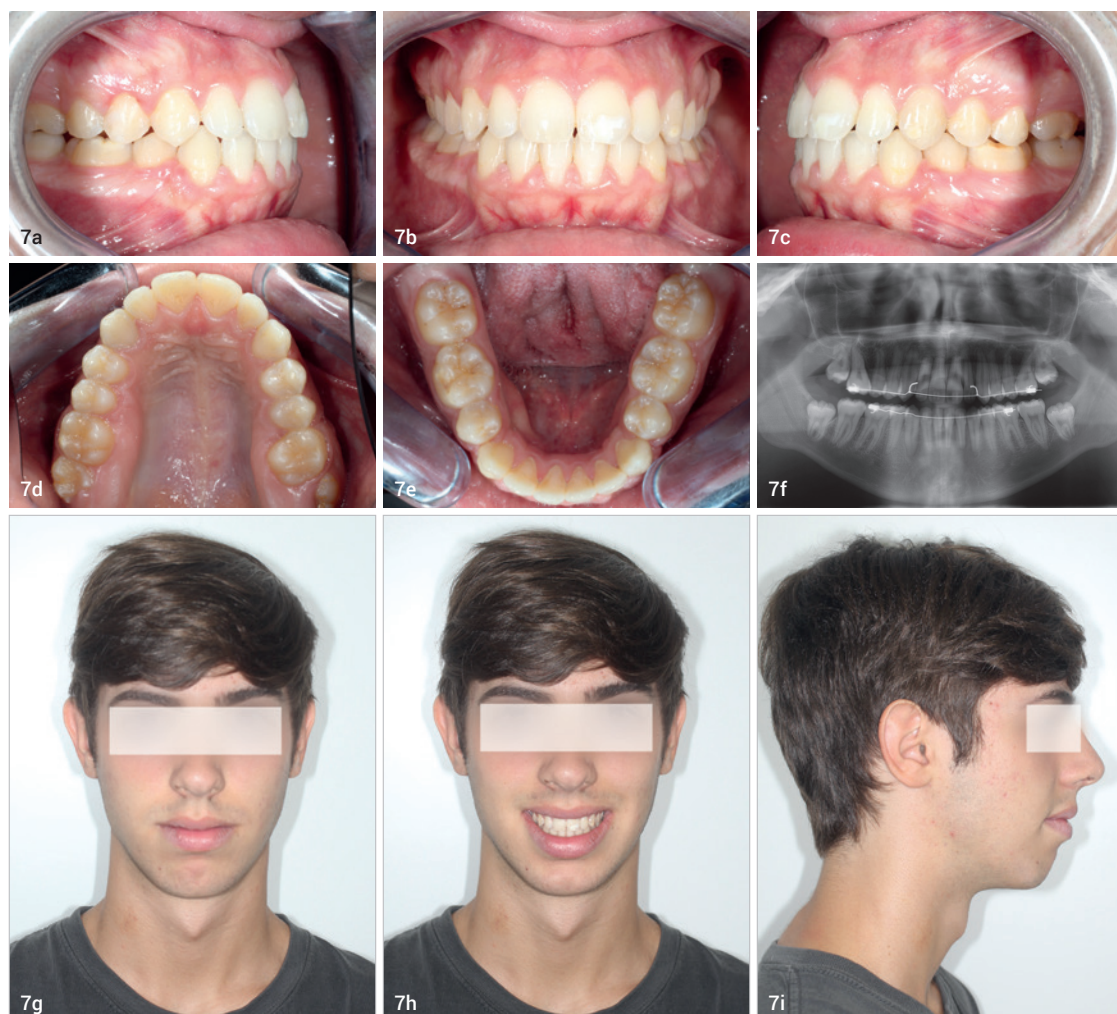
eine Repositionierung der Frontzahnbrackets gewesen. In dieser Phase begann der Patient außerdem, intermaxilläre Klasse II-Gummizüge (3/16", 6 oz) zu tragen. Sie dienten der Optimierung der Verzahnung im Molaren- und Eckzahnbereich. In beiden Kiefern kamen elastische Tie-Backs zum Einsatz, um die verbleibenden Extraktionslücken zu schließen (Abb. 5a bis f).

Im dreizehnten Monat begann das Finishing. Im Unterkiefer wurde erneut ein .017" x .025" NiTi HA-Bogen

Abb. 5a–f: Im zehnten Behandlungsmonat wurde auch im Oberkiefer ein .019" x .025" Posted-Bogen mit Step-up im Frontzahnbereich einligiert. Zudem kamen intermaxilläre Klasse II-Gummizüge zur Optimierung der Verzahnung im Molaren- und Eckzahnbereich zur Anwendung. Darüber hinaus wurden zum restlichen Lückenschluss in beiden Kiefern elastische Tie-Backs eingesetzt. **Abb. 6a–i:** Beginn des Finishings in Monat 13. Erneuter Einsatz eines .017" x .025" NiTi HA-Bogens im Unterkiefer. Mittels Stufenzange Realisierung rechtsseitiger Biegungen zweiter Ordnung. Die UK-Molaren wurden nicht mehr mit einbezogen. **Abb. 7a–i:** Behandlungsabschluss nach insgesamt 16 Monaten. Es zeigten sich eine Klasse I-Eckzahnrelation, eine angestrebte Super-Klasse III-Molarenrelation, übereinstimmende Mittellinien sowie eine präzise Kontrolle des Torques im Frontzahnbereich.



„Die Entscheidung, gleich zu Behandlungsbeginn eine Gleitmechanik einzusetzen, zahlte sich aus. Sie ist insbesondere bei Fällen mit Engstand und Protrusion effektiv, in denen Labialkräfte genutzt werden können.“



Schon gewusst?

Dr. Gianluigi Fiorillo ist in einer kieferorthopädischen Privatpraxis in Rom niedergelassen. In seinem Heimatland Italien koordiniert er eine Studiengruppe zum 3M™ MBT™ Versatile+ Appliance System und ist darüber hinaus für das Unternehmen 3M Unitek als Kursreferent tätig.

genutzt, mit dem sich rechtsseitig Biegungen zweiter Ordnung realisieren ließen, um die okklusale Einordnung zu erreichen. Hierfür kam eine Stufenzange (1,5 mm) zur Anwendung. Die zweiten Unterkiefermolaren wurden nicht mehr mit einbezogen, da sie bereits ein gutes Alignment mit einer exakten Übereinstimmung der Randleisten zeigten (Abb. 6f bis i).

Fazit

Die Behandlung wurde in einem für einen Extraktionsfall mit rund 10 mm großen Extraktionslücken sehr kurzen Zeitraum durchgeführt. Die gesamte Behandlungsdauer betrug 16 Monate. Zu diesem Zeitpunkt zeigten sich eine Klasse I-Eckzahnrelation, eine angestrebte Super-Klasse III-Molarenrelation, die Übereinstimmung der Mittellinien, eine präzise Kontrolle des Torques im Frontzahnbereich und – daraus resultierend – eine gute Unterstützung der Lippen mit kompetentem Lippenchluss (Abb. 7a bis i).

Während der Behandlung waren lediglich zwei Bukkalröhrchen im Molarenbereich sowie das Bracket an Zahn 45 nach einem Debonding erneut zu kleben. Bracketfrakturen traten nicht auf, und der Lückenschluss durch die Gleitmechanik erfolgte ohne Verzögerung mit der erwarteten Geschwindigkeit von rund 1 mm pro Monat. Die Entscheidung, gleich zu Behandlungsbeginn eine Gleitmechanik einzusetzen, zahlte sich aus. Sie ist insbesondere bei Fällen mit Engstand und Protrusion effektiv, in denen Labialkräfte genutzt werden können. Außerdem ermöglichte die Entscheidung für eine Extraktion der Oberkiefermolaren, das Lächeln über lange Zeit nicht zu verändern, was unter sozialen Aspekten für den Teenager vorteilhaft erschien. Zwischenzeitlich ist der Durchbruch der Weisheitszähne erfolgt – sie haben im Zahnbogen ihren Platz gefunden. Abschließend ist zu hervorzuheben, dass es ohne skelettale Verankerung durch zwei 8 mm-Minisrauben unmöglich gewesen wäre, pro Seite fünf Zähne zu distalisieren, ohne die Position der zweiten Molaren zu verändern.

kontakt



Dr. Gianluigi Fiorillo
Via Helsinki, 20
00144 Rom
Italien
Tel.: +39 06 89275761
Fax: +39 06 3662718823
drfiorillo.eur@gmail.com
www.gianluigifiorillo.it



DIE ZUVERLÄSSIGE ÄSTHETISCHE WAHL




UNSERE ICONIX™ BRACKETS

- Langlebiger Bracketkörper aus Edelstahl
- Die ästhetische Champagnerfarbene Beschichtung harmonisiert hervorragend mit den Zähnen
- Das flache Profil und das konturiertes Design erhöhen den Patientenkomfort und reduzieren okklusale Interferenzen
- Die patentierten Technologien Diagonal Torque & Diagonal Angulation sorgen für eine verbesserte Torque-Übertragung sowie eine akkurate Bracket-Platzierung beim Kleben

UNSER NEUER RHODIUM-BESCHICHTETER KOSMETISCHER NiTi BOGEN ICONIX®

- Hergestellt aus hochwertigem NiTi-Material
- Das Rhodium-Beschichtungs-Verfahren bietet erstklassige Ästhetik
- Die extrem feste "Rhodium" Beschichtung platzt nicht ab und verblasst nicht
- Sehr beständig gegen dauerhafte Deformation
- Kontinuierliche, gleichbleibende Kräfte innerhalb der Charge



AO **AMERICAN**
ORTHODONTICS

©2019 AMERICAN ORTHODONTICS CORPORATION
0800 02 64 636 | AMERICANORTHO.COM/DE